This is a digital copy of a book that was preserved for generations on library shelves before it was carefully scanned by Google as part of a project to make the world's books discoverable online.

It has survived long enough for the copyright to expire and the book to enter the public domain. A public domain book is one that was never subject to copyright or whose legal copyright term has expired. Whether a book is in the public domain may vary country to country. Public domain books are our gateways to the past, representing a wealth of history, culture and knowledge that's often difficult to discover.

Marks, notations and other marginalia present in the original volume will appear in this file - a reminder of this book's long journey from the publisher to a library and finally to you.

**Usage guidelines**

Google is proud to partner with libraries to digitize public domain materials and make them widely accessible. Public domain books belong to the public and we are merely their custodians. Nevertheless, this work is expensive, so in order to keep providing this resource, we have taken steps to prevent abuse by commercial parties, including placing technical restrictions on automated querying.

We also ask that you:

+ *Make non-commercial use of the files* We designed Google Book Search for use by individuals, and we request that you use these files for personal, non-commercial purposes.

+ *Refrain from automated querying* Do not send automated queries of any sort to Google's system: If you are conducting research on machine translation, optical character recognition or other areas where access to a large amount of text is helpful, please contact us. We encourage the use of public domain materials for these purposes and may be able to help.

+ *Maintain attribution* The Google "watermark" you see on each file is essential for informing people about this project and helping them find additional materials through Google Book Search. Please do not remove it.

+ *Keep it legal* Whatever your use, remember that you are responsible for ensuring that what you are doing is legal. Do not assume that just because we believe a book is in the public domain for users in the United States, that the work is also in the public domain for users in other countries. Whether a book is still in copyright varies from country to country, and we can't offer guidance on whether any specific use of any specific book is allowed. Please do not assume that a book's appearance in Google Book Search means it can be used in any manner anywhere in the world. Copyright infringement liability can be quite severe.

**About Google Book Search**

Google's mission is to organize the world's information and to make it universally accessible and useful. Google Book Search helps readers discover the world's books while helping authors and publishers reach new audiences. You can search through the full text of this book on the web at `http://books.google.com/`

**Über dieses Buch**

Dies ist ein digitales Exemplar eines Buches, das seit Generationen in den Regalen der Bibliotheken aufbewahrt wurde, bevor es von Google im Rahmen eines Projekts, mit dem die Bücher dieser Welt online verfügbar gemacht werden sollen, sorgfältig gescannt wurde.

Das Buch hat das Urheberrecht überdauert und kann nun öffentlich zugänglich gemacht werden. Ein öffentlich zugängliches Buch ist ein Buch, das niemals Urheberrechten unterlag oder bei dem die Schutzfrist des Urheberrechts abgelaufen ist. Ob ein Buch öffentlich zugänglich ist, kann von Land zu Land unterschiedlich sein. Öffentlich zugängliche Bücher sind unser Tor zur Vergangenheit und stellen ein geschichtliches, kulturelles und wissenschaftliches Vermögen dar, das häufig nur schwierig zu entdecken ist.

Gebrauchsspuren, Anmerkungen und andere Randbemerkungen, die im Originalband enthalten sind, finden sich auch in dieser Datei – eine Erinnerung an die lange Reise, die das Buch vom Verleger zu einer Bibliothek und weiter zu Ihnen hinter sich gebracht hat.

**Nutzungsrichtlinien**

Google ist stolz, mit Bibliotheken in partnerschaftlicher Zusammenarbeit öffentlich zugängliches Material zu digitalisieren und einer breiten Masse zugänglich zu machen. Öffentlich zugängliche Bücher gehören der Öffentlichkeit, und wir sind nur ihre Hüter. Nichtsdestotrotz ist diese Arbeit kostspielig. Um diese Ressource weiterhin zur Verfügung stellen zu können, haben wir Schritte unternommen, um den Missbrauch durch kommerzielle Parteien zu verhindern. Dazu gehören technische Einschränkungen für automatisierte Abfragen.

Wir bitten Sie um Einhaltung folgender Richtlinien:

+ *Nutzung der Dateien zu nichtkommerziellen Zwecken* Wir haben Google Buchsuche für Endanwender konzipiert und möchten, dass Sie diese Dateien nur für persönliche, nichtkommerzielle Zwecke verwenden.

+ *Keine automatisierten Abfragen* Senden Sie keine automatisierten Abfragen irgendwelcher Art an das Google-System. Wenn Sie Recherchen über maschinelle Übersetzung, optische Zeichenerkennung oder andere Bereiche durchführen, in denen der Zugang zu Text in großen Mengen nützlich ist, wenden Sie sich bitte an uns. Wir fördern die Nutzung des öffentlich zugänglichen Materials für diese Zwecke und können Ihnen unter Umständen helfen.

+ *Beibehaltung von Google-Markenelementen* Das "Wasserzeichen" von Google, das Sie in jeder Datei finden, ist wichtig zur Information über dieses Projekt und hilft den Anwendern weiteres Material über Google Buchsuche zu finden. Bitte entfernen Sie das Wasserzeichen nicht.

+ *Bewegen Sie sich innerhalb der Legalität* Unabhängig von Ihrem Verwendungszweck müssen Sie sich Ihrer Verantwortung bewusst sein, sicherzustellen, dass Ihre Nutzung legal ist. Gehen Sie nicht davon aus, dass ein Buch, das nach unserem Dafürhalten für Nutzer in den USA öffentlich zugänglich ist, auch für Nutzer in anderen Ländern öffentlich zugänglich ist. Ob ein Buch noch dem Urheberrecht unterliegt, ist von Land zu Land verschieden. Wir können keine Beratung leisten, ob eine bestimmte Nutzung eines bestimmten Buches gesetzlich zulässig ist. Gehen Sie nicht davon aus, dass das Erscheinen eines Buchs in Google Buchsuche bedeutet, dass es in jeder Form und überall auf der Welt verwendet werden kann. Eine Urheberrechtsverletzung kann schwerwiegende Folgen haben.

**Über Google Buchsuche**

Das Ziel von Google besteht darin, die weltweiten Informationen zu organisieren und allgemein nutzbar und zugänglich zu machen. Google Buchsuche hilft Lesern dabei, die Bücher dieser Welt zu entdecken, und unterstützt Autoren und Verleger dabei, neue Zielgruppen zu erreichen. Den gesamten Buchtext können Sie im Internet unter `http://books.google.com` durchsuchen.

B 485770


1837
ARTES
SCIENTIA
VERITAS
LIBRARY OF THE
UNIVERSITY OF MICHIGAN
SI QUAERIS PENINSULAM AMOENAM
CIRCUMSPICE

SCIENCE LIBRARY
QL
807
.062

# LEHRBUCH

DER

VERGLEICHENDEN

# MIKROSKOPISCHEN ANATOMIE

DER

WIRBELTIERE.

---

V.

# LEHRBUCH

DER

VERGLEICHENDEN

# MIKROSKOPISCHEN ANATOMIE

DER

## WIRBELTIERE.

IN VERBINDUNG MIT

DR. AMANN-MÜNCHEN, PROF. DR. BALLOWITZ-MÜNSTER I. W., PROF. DR. BRAUS-HEIDELBERG, DR. BURCKHARD-WÜRZBURG, PROF. DR. DISSELHORST-HALLE A. S., DR. EGGELING-JENA, PROF. DR. HOYER-KRAKAU, PROF. DR. KALLIUS-GÖTTINGEN, PROF. DR. R. KRAUSE-BERLIN, DR. POLL-BERLIN, PROF. DR. REINKE-ROSTOCK, PROF. DR. SCHAFFER-WIEN, DR. STUDNIČKA-BRÜNN, PROF. DR. ZIEHEN-BERLIN, PROF. DR. ZIMMERMANN-BERN

HERAUSGEGEBEN VON

**DR. MED. ALBERT OPPEL,**

PRAKT. ARZT IN STUTTGART, A. O. PROFESSOR.

FÜNFTER TEIL.

## DIE

# PARIETALORGANE.

VON

**DR. F. K. STUDNIČKA,**

BRÜNN.

MIT 134 TEXTABBILDUNGEN

UND 1 LITHOGR. TAFEL.

JENA.
VERLAG VON GUSTAV FISCHER.
1905.

Übersetzungsrecht vorbehalten.

# Vorwort.

Nachdem ich auf die Einladung des Herrn Prof. OPPEL die Bearbeitung des Kapitels „Parietalorgane" für sein „Lehrbuch der vergleichenden mikroskopischen Anatomie" übernommen habe, erkannte ich bald, daß ich mich nicht auf eine einfache Zusammenstellung des in der Literatur vorhandenen Materials beschränken darf. Die betreffende Literatur, die besonders seit der Mitte der achtziger Jahre des vorigen Jahrhunderts stark angewachsen ist — unser Literaturverzeichnis führt ja fast 300 Nummern! — beschäftigt sich mit den betreffenden Organen, wie es leicht erklärlich ist, in erster Reihe vom entwicklungsgeschichtlichen Standpunkte und abgesehen von den Petromyzonten, den Sauriern und vielleicht auch den Säugern, deren Organe allein eine gründlichere Bearbeitung erfahren haben, sind die Angaben über die feinere Struktur der betreffenden Organe bei den anderen Gruppen ziemlich unvollständig. Es erwies sich als notwendig nicht nur die Angaben der einzelnen Autoren womöglich an eigenem Materiale zu kontrollieren, sondern es mußten einige Abschnitte, so z. B. jenes über die Parietalorgane der Selachier und der Vögel, teilweise auch jene der Teleostier, neu bearbeitet werden. Dabei gelang es mir einige neue Befunde zu machen; es beziehen sich die meisten Angaben, bei denen nicht der Name des Autors beigegeben ist, auf meine eigene Befunde (vielfach habe ich an solchen Stellen ein besonderes Zeichen (!) beigegeben). Es waren auch einige Vorarbeiten notwendig: Die Parietalorgane stellen uns, sowie die paarigen Augen, Ausstülpungen aus der Gehirnwand vor. Um ihre Bauweise genauer verstehen zu lernen, muß man früher diejenige der Zentralorgane genau kennen und es sind das besonders die Ependymmembranen und die Ependyme überhaupt, die hier in erster Reihe in Betracht kamen. Zu diesem Zwecke habe ich gleich anfangs meine Aufmerksamkeit diesen Geweben zugewendet (vergl. meine Abhandlung: „Untersuchungen über den Bau des Ependyms der nervösen Zentralorgane" in „Anat. Heften", Jahrg. 1900). Ich glaube, daß es mir auf diese Weise gelungen ist, einige Einzelheiten in dem Bau der Parietalorgane besser zu deuten, als es früher möglich war; doch gerade die wichtigsten Fragen, um welche es sich bei den Parietalorganen handelt, konnte ich ebensowenig wie meine Vorgänger lösen. Es wird noch nachzuweisen sein, auf welche Weise die einzelnen Parietalorgane der niederen Wirbeltiere mit Nerven versorgt werden, welche Bedeutung etwa ihre Rudimente haben, wie sich solche in die drüsenähnliche Epiphyse der Vögel und Säugetiere umbilden und welche

121914

Bedeutung diese letztere hat. In dieser Beziehung wird noch viel Arbeit nötig sein, ehe alle die Rätselhaftigkeit der Organe, um welche es sich hier handelt, verschwindet.

Die Ergebnisse der bisherigen Untersuchungen über die Parietalorgane der Wirbeltiere wurden schon mehrmals in zusammenfassenden Referaten und in Lehrbüchern zusammengestellt. Die letzten und besten derartigen Arbeiten sind diejenigen von PRENANT ("Éléments d'Embryologie", Tome II, Paris 1896) und von GAUPP (MERKEL-BONNETS „Ergebnisse", Bd. VII, 1897). Alle diese Arbeiten beschäftigen sich in erster Reihe mit der Entwicklungsgeschichte der Parietalorgane und mit der Frage nach ihren Homologien, ihr Thema deckt sich deshalb nicht genau mit dem der vorliegenden Bearbeitung. Jedenfalls war es notwendig, auch in unserem Buche auf die Entwicklungsgeschichte, ohne die ja das Verständnis dieser Gebilde unmöglich wäre einzugehen, und ich habe bei der Gelegenheit schon auch die ganze betreffende Literatur angeführt. Aus einem Grunde, der unten näher angegeben ist, bin ich überall beim Besprechen der Parietalorgane der einzelnen Tiergruppen auch auf die Morphologie der ihnen zur Grundlage dienenden Zwischenhirndecke, der „Parietalgegend" des Gehirns („Pinealregion" SEDGWICK-MINOTS) eingegangen.

Der Plan der ganzen Bearbeitung ist ein etwas anderer als der nach dem die anderen Kapitel dieses Lehrbuches bearbeitet wurden, es war absolut nicht möglich, die mikroskopische Anatomie des einen Parietalorganes nach der des anderen zu schildern, es mußten die Parietalorgane der einen Tiergruppe nach denen der anderen besprochen werden. Bei dem ersteren Modus wäre in unserem speziellen Falle die Beschreibung gar zu sehr unübersichtlich.

Endlich noch einige Worte über die Abbildungen: In den Textfiguren habe ich in erster Reihe Kopien der wichtigsten Abbildungen aus der Literatur geliefert. Eine Reihe von Abbildungen, alle jene, bei denen der Namen des Autors nicht genannt ist, sind Originale und wurden von mir nach eigenen, zum Zwecke der vorliegenden Arbeit angefertigten Präparaten gezeichnet, zum größten Teile stellen sie Verhältnisse vor, von welchen bisher in der Literatur keine Abbildungen existierten oder die vorhandenen nicht ganz richtig waren. Am Ende des Buches ist eine Tafel mit schematischen Abbildungen beigegeben, an denen in erster Reihe die Homologien der Parietalorgane und der Parietalgegend des Gehirns dargestellt sind.

Brünn, 4. Oktober 1904.

**Der Verfasser.**

# Inhaltsverzeichnis.


| | Seite |
|---|---|
| Einleitung | 1 |
| I. Cyclostomi | 12 |
| II. Elasmobranchii | 45 |
| III. Ganoidei | 69 |
| IV. Teleostei | 80 |
| V. Dipnoi | 102 |
| VI. Amphibia | 105 |
| 1. Urodela, Apoda | 105 |
| 2. Anura | 110 |
| VII. Reptilia | 124 |
| 1. Saurii und Prosaurii | 124 |
| 2. Ophidia | 199 |
| 3. Chelonia | 204 |
| 4. Crocodilia | 208 |
| VIII. Aves | 210 |
| IX. Mammalia | 221 |
| Tiertabelle | 237 |
| Literaturverzeichnis | 240 |
| Autorenregister | 249 |
| Sachregister | 251 |
| Tafelerklärung | 256 |

# Zeichenerklärung.

*Atr*: Atrium des Pinealorganes.
*Bl*: Blutgefäße.
*Cb*: Commissura habenularis superior.
*Cor*: Corium.
*Cpa*: Commissura pallii anterior.
*Cp*: Commissura posterior.
*Cr*: Primordiales Cranium.
*Ds*: Dorsalsack. (Zirbelpolster nach BURCKHARDT.)
*Ep*: Epiphysis cerebri (Corpus pineale, Zirbel).
*Epid*: Epidermis.
*Front*: Os frontale.
*GH*: Ganglion habenulae.
*Ha*: Ganglion habenulae anterius.
*Hm*: Hemisphärenhirn.
*Kl*: Kleinhirn.
*Ls*: Lamina supraneuroporica.
*M*: Mittelhirn.
*Mb*: MEYNERTscher Bündel.
*Np*: Nebenparietalorgan.
*N par*: Nervus parietalis.
*N pin*: Nervus pinealis.
*Olf*: Olfactorius.
*Opt*: Nervus opticus.
*Pa*: Parietalauge.
*Pell*: Pellucida.
*Pf*: Paraphysis cerebri.
*Pl chor*: Plexus chorioideus.
*Pp*: Parapinealorgan.
*Prox*: Proximalpartie des Pinealorganes.
*Po*: Pinealorgan (Resp. die Endblase des Pinealorganes).
*Ret*: Retina.
*Rn*: Recessus neuroporicus.
*R*: Recessus pinealis.
*Sch*: Schaltstück.
*Schd*: Schädeldach.
*St*: Stiel des Pinealorganes.
*T h*: Tractus habenularis.
*T p*: Tractus pinealis.
*V*: Velum transversum.

# Einleitung.

Unter dem Namen „Parietalorgane" versteht man aus der Gehirnwand, und zwar aus dem Dache des Zwischenhirns durch Ausstülpung entstehende und, wie es wenigstens scheint, unpaare Gebilde von ursprünglich etwa sackförmiger oder bläschenförmiger Gestalt. Ursprünglich dienten die betreffenden Organe, wie man mit einer gewissen Berechtigung annehmen kann, zur Photorezeption, doch haben sie sich in einer solchen Form nur bei verhältnismäßig wenigen Wirbeltiergruppen erhalten, meistens begegnen wir nur Rudimenten von Organen der eben erwähnten Bedeutung oder — dies gilt jedoch nur von einem der hierher gehörenden Organe, dem sogenannten Pinealorgane — sie haben sich (Funktionswechsel) in Organe einer ganz anderen Funktion, in oft kompliziert gebaute drüsenartige Gebilde von rätselhafter Bedeutung, umgewandelt.

Die Annahme, daß es sich da ursprünglich um photorezeptorische Organe, in vielen Fällen direkt um Augen handelt (RABL RÜCKHARD 1882, AHLBORN 1884, DE GRAAF 1886), findet, da die Bedeutung der betreffenden Organe bisher durch direkte Versuche nicht ermittelt werden konnte, ihre wichtigsten Stützen in der Bauweise derselben und in ihren Beziehungen zu der Oberfläche des Körpers. Da, wo die Parietalorgane bei heute lebenden Vertretern der Wirbeltiere den höchsten Grad ihrer Entwicklung erreichen — bei Petromyzon und bei vielen Sauriern — läßt sich an ihnen eine entweder nur durchsichtige (Pellucida) oder zugleich linsenförmige und lichtbrechende (Linse) obere Wand und eine kompliziert gebaute pigmentierte untere Wand, welche die Bauweise einer einfachen Retina hat, unterscheiden, und es wurde in vielen Fällen eine nervöse Verbindung dieser letzteren mit dem Gehirn nachgewiesen. Was die Lage der Parietalorgane betrifft, so ist diese für das Verständnis derselben deshalb von Bedeutung, weil man in der Regel beobachten kann, daß die Organe auffallend danach streben, daß sie der oberen Oberfläche des Kopfes möglichst nahe zu liegen kommen. Es wird zu diesem Zwecke an der betreffenden Stelle die Schädeldecke auffallend verdünnt, sehr oft ist an der betreffenden Stelle eine Lücke im Knorpel resp. Knochen des Schädeldaches, ein Foramen parietale vorhanden, in dem die Organe liegen; in einem Falle (Anure Amphibien) liegt ein Parietalorgan sogar oberhalb des Schädeldaches direkt unter der Haut. Es ist endlich der Umstand sehr auffallend, daß oberhalb der Stelle, wo ein Parietalorgan liegt, alle Gewebsschichten viel durchsichtiger als anderswo und pigmentfrei sind, so daß die betreffende Stelle schon

außen erkennbar ist („Scheitelfleck"). Alle die Erscheinungen, die wir gerade erwähnt haben, hätten bei Organen einer anderen Funktion, als eben bei solchen, die mit der Rezeption der Lichtstrahlen etwas zu tun haben, keinen Sinn, höchstens könnte es sich da noch um Organe zur Rezeption der Wärme handeln, wie es ebenfalls ausgesprochen wurde, doch hat diese Annahme (RABL RÜCKHARD, 1886) sehr wenig Wahrscheinlichkeit für sich.

Es gibt zwei verschiedene Parietalorgane. Allen Kranioten, mit Ausnahme der Myxinoiden, Torpedo und der Krokodilier, kommt das sogenannte „Pinealorgan" (die „Epiphyse" der älteren Anatomie oder das „Corpus pineale" der B. Anatom. Nomenklatur) zu. Dieses liegt ganz nahe der hinteren Grenze des Zwischenhirndaches, entweder direkt an der Commissura posterior oder mittelst einer Partie des Gehirndaches, des „Schaltstückes" von dieser entfernt und die aus demselben entspringenden Nervenfasern lassen sich bis in diese Kommissur hinein verfolgen. Bei den Vertretern einiger niederen Wirbeltiergruppen befindet sich vor diesem Pinealorgane ein zweites, vorderes Parietalorgan. Bei Petromyzon wurde es unter dem Namen „Parapinealorgan" beschrieben, es ist hier jedoch, und zwar sekundär, weit nach vorn verschoben, so daß dieser Umstand einigen Autoren dazu die Veranlassung gab, dieses Organ für eine „Paraphyse" zu erklären, wogegen ihre Versorgung mit Nervenfasern aus dem Ganglion habenulae entschieden spricht. Ein vorderes Parietalorgan wurde weiter bei Embryonen, einigemal auch (im rudimentären Zustande) bei erwachsenen Tieren einiger Ganoiden und Teleostier, nachgewiesen; es hat hier Beziehungen zu der Commissura habenularis. Endlich gehört hierher das interessanteste Parietalorgan, das „Parietalauge" der Saurier und von Sphenodon (Hatteria); auch dieses zeigt gewisse Beziehungen zu einem der Ganglia habenulae und zu der Commissura habenularis und ist wenigstens mit dem der Teleostomen ganz sicher, höchstwahrscheinlich auch mit dem des Petromyzon homolog*).

Neben diesen eigentlichen „Parietalorganen" kommen in einigen Fällen, und zwar nur bei Sauriern, sogenannte „Nebenparietalorgane" vor. Solche nehmen ihren Ursprung durch Abschnürung aus den Wänden der Hauptparietalorgane. Sie sind nicht für normale Erscheinungen zu halten, sie kommen bei einigen Exemplaren einer und derselben Art vor, bei anderen werden sie nicht gebildet, auch ihre Anzahl und andere Verhältnisse variieren sehr. Vom Standpunkte der Entwicklungsmechanik aus betrachtet, haben sie eine große Wichtigkeit, in der vergleichenden Anatomie kommen sie jedoch wenig in Betracht.

Beide Parietalorgane, die wir oben genannt haben, entstehen aus der sogenannten „Deckplatte" des embryonalen Vorderhirns und zwar, wie bereits von uns angegeben wurde, scheinbar genau median. Es wurde mehrmals die Frage besprochen, ob man in ihnen auch wirklich ursprünglich unpaare Gebilde sehen soll, oder ob sie ehemals paarig nebeneinander angeordnet waren. Zu Gunsten der letzteren Annahme wurde der Umstand angeführt, daß man die Ursprungsstellen beider

*) Über die die Homologien aller dieser Organe betreffende Frage, ihre Geschichte und Literatur siehe Näheres bei GAUPP (1898), welcher Autor jedoch selbst auf dem Standpunkte steht, daß die einzelnen der vorderen Parietalorgane, das Parapinealorgan der Petromyzonten einerseits und die Organe der Teleostomen und der Saurier anderseits nicht homolog sind. Die Frage wird übrigens auch von uns weiter noch besonders besprochen.

Parietalorgane in einigen Fällen gegenseitig verschoben findet, so daß es scheint, als ob das eine von ihnen der rechten, das andere der linken Körperseite angehören würde. Gegen eine solche Annahme spricht, und zwar, wie es uns scheint, sehr gewichtig der Umstand, daß die Verhältnisse der Innervation beider Organe ziemlich verschieden sind, jedes von ihnen zeigt ursprünglich zu einer anderen Kommissur eine Beziehung. Jedenfalls müssen weitere entwicklungsgeschichtliche Untersuchungen in dieser Beziehung angestellt werden*).

Es wird gewöhnlich zu den Parietalorganen noch eine dritte, ebenfalls unpaare Bildung des Gehirndaches zugerechnet, die ebenfalls sehr früh und auf dieselbe Weise wie die Parietalorgane, nämlich durch Ausstülpung, ihren Ursprung nimmt. Im Unterschied zu den ersteren entsteht sie mehr vorn am Gehirn, schon in jenem Teile des Vorderhirndaches, der zu dem „Telencephalon" der Autoren (His) zugerechnet zu werden pflegt.

Es ist dies die sogenannte „Paraphysis cerebri", die „Paraphyse", welche von Selenka im Jahre 1890 als ein selbständiges Gebilde beschrieben wurde und die dieser mit dem Gehörorgan der Ascidienlarven homologisieren wollte. (Das Pinealorgan wurde bekanntlich früher schon mehrmals mit dem unpaaren Auge der Ascidienlarven verglichen.) Es handelt sich hier ebenfalls um eine manchmal sehr umfangreiche sackförmige Ausstülpung der Deckplatte des Gehirns, doch gibt es, abgesehen von dem frühen Erscheinen und der Ähnlichkeit der Entwicklung beider Organe, keinen Anhaltspunkt, nach dem wir auch dieses Organ für ein Rudiment eines ehemaligen Sinnesorganes halten könnten**). In keinem Falle läßt sich an seinen Wänden, die immer aus einer einzigen Schicht von gleichartigen, denen der übrigen Ependymmembranen des Gehirns vollkommen gleichenden, selten höchstens etwas längeren Ependymzellen bestehen, eine kompliziertere Struktur nachweisen; ebenfalls kann hier von einer nervösen Verbindung mit dem übrigen Gehirn keine Rede sein***). Sehr oft ist diese Paraphyse durch Seitenausstülpungen ihrer Wände in eine kompliziert gebaute, etwa tubulöse Drüse umgewandelt, die reich von Blutgefäßen umflochten wird und so an die Plexus chorioidei des Gehirns erinnert. Die Annahme ist vollkommen berechtigt, daß die Paraphyse uns einen, was jedenfalls merkwürdig ist, sehr früh entstehenden und zum Unterschied von den anderen nach außen sich ausstülpenden Plexus chorioideus vorstellt. Zu den wirklichen Parietalorganen kann die Paraphyse nicht gerechnet werden.

## Die Parietalgegend des Gehirns.

Die Parietalorgane, die sonst durch manche ihre Eigenschaften an die paarigen Augen der Kranioten erinnern, unterscheiden sich von diesen unter anderem dadurch, daß sie, wenigstens in dem Zustande, in dem wir sie bei den heute lebenden Wirbeltieren finden, fast immer innig mit

*) Vielleicht werden die Untersuchungen von Cameron, über die uns bisher nur ein vorläufiger Bericht (1903) vorliegt, etwas Licht in diese wichtige Frage bringen.

**) Man wollte zwar (Kupffer 1894, Retzius 1895) das untere, wirklich als Sinnesorgan entwickelte Parietalorgan von Petromyzon als eine Paraphyse erklären, doch ist eine solche Annahme, wie bereits erwähnt wurde, keinesfalls annehmbar.

***) Von außen her kann sie jedenfalls von Nervenfasern umflochten werden! Bochenek (1899), bei Amphibien.

dem Gehirn zusammenhängen und, abgesehen von einigen Ausnahmen, (das sogenannte „Stirnorgan" der anuren Amphibien) zusammen mit diesem im Inneren der Schädelhöhle eingeschlossen sind. Sie liegen hier höchstens in einer Aussackung derselben — einem sogenannten Foramen parietale. — Besonders die einfacher gebauten oder die rudimentären und drüsenartigen Parietalorgane stellen uns oft lebenslang nur besonders differenzierte Ausstülpungen der Gehirnwand, sogenannte „Epiphysen" des Gehirns vor.

Aus dem gerade erwähnten Grunde ist es nicht so leicht möglich, von den Parietalorganen zu sprechen, ohne dabei die mit ihrer Ursprungsstelle benachbarten Partien der Gehirndecke, die ihnen außerdem meistens zur Unterlage dienen, die „Parietalgegend", wie man sie nennen könnte („Parietalregion" von SEDGWICK MINOT, 1901) zu berücksichtigen. Auch in der vorliegenden Bearbeitung der Parietalorgane wird es nötig sein, der Beschreibung der Parietalorgane bei einzelnen Tiergruppen wenigstens eine kurze Schilderung der charakteristischen Eigenschaften dieser Parietalgegend vorauszusenden.

Als „Parietalgegend" kann man die ganze von der Commissura posterior hinten bis zu der Paraphysis cerebri nach vorn reichende Partie der Gehirndecke, also die ganze Decke des Zwischenhirns und die hinterste Partie des Hemisphärenanteils der Vorderhirndecke (des Telencephalon der B. Nom.) bezeichnen. Die Paraphyse gehört also mit zu der Parietalgegend: sie zeigt, wie wir sehen werden, obzwar sie kein wirkliches Parietalorgan ist, in einigen Fällen wirklich unverkennbare Beziehungen zu dem Pinealorgane; es handelt sich um Fälle, in denen das Pinealorgan rudimentär, als eine drüsenartige Epiphyse („Corpus pineale") entwickelt ist.

In der Parietalgegend des Gehirns aller Kranioten, mit der einzigen Ausnahme der Myxinoiden können etwa folgende Abschnitte voneinander unterschieden werden (vergl. die Abbildungen der Taf. I):

1. Die Paraphyse (Paraphysis cerebri — SELENKA, 1890) fälschlich: „Conarium" — BURCKHARDT, (1892), „die vordere Epiphyse" — HIS*) (1892) „pre-paraphysis" — SORENSEN (1894) auch: „plexus chorioideus superior" oder „vorderer Adergeflechtsknoten" (z. T.). Eine entweder sackartige und dann breit in den Gehirnventrikel übergehende Ausstülpung**), oder ein röhrenförmiges, mit dünnem Stiele dem Gehirndache ansitzendes Hohlgebilde, das manchmal durch Seitenausstülpungen, in welche Blutgefäße sich einlagern, die Gestalt einer komplizierten tubulösen Drüse bekommen kann***). SEDGWICK MINOT (1901) will auf die Verhältnisse bei Elasmobranchier, hinweisend, in dem ersteren Falle nur von einem „Paraphysealbogen" des Gehirndaches sprechen, die eigentliche Paraphyse würde hier also nicht zur Entwicklung kommen.

Die Paraphyse befindet sich am hinteren Ende eines Abschnittes der Vorderhirndecke, der zu der Parietalgegend schon nicht gerechnet werden kann, der Lamina supraneuroporica. Ebenfalls gehören zu der betreffenden Gegend nicht die vor der Paraphyse und zu deren Seiten durch Einstülpung der Ependymmembran entstehenden und in das Innere des Zwischenhirnventrikels und der Seitenventrikel einragenden „Plexus chorioidei inferiores" und „hemisphaerium".

*) Zum Unterschied von der „hinteren Epiphyse", unserem Pinealorgane!
**) Z. B. Petromyzon, Elasmobranchier, Protopterus.
***) Z. B. Chimaera, Acipenser, Polyodon, Amphibien.

2. Das „Velum" oder „Velum transversum", eine Querfalte, welche die Paraphyse, oder in jenen Fällen, in denen diese mit engem Stiele mit dem Gehirndache zusammenhängt, und auf diese Weise nicht die ganze Breite des Gehirndaches einnimmt (oder fehlt), die Lamina supraneuroporica direkt vom darauf folgenden Abschnitte der Parietalgegend, dem Dorsalsack trennt. In einigen Fällen ist diese Querfalte ganz einfach und glatt, in anderen Fällen sind ihre Wände in Falten gelegt und können besonders am unteren Rande, wo in diese Falten Blutgefäße eingelagert sind, plexusartig umgewandelt sein. Bei Petromyzon fehlt ein Velum und es bildet hier die Paraphyse ein einheitliches Gebilde mit dem Dorsalsack. Ebenfalls fehlt bei Chimaera ein Velum und es hängt hier, da hier die Paraphyse klein ist und einen selbständigen Abschnitt der Gehirndecke nicht vorstellt, der Dorsalsack direkt mit der Lamina supraneuroporica zusammen. Manchmal ist das Velum als zwei paarige Falten (Dipnoer) oder als ein unpaarer Plexus chorioideus (Urodele Amphibien) entwickelt.

3. Es folgt die zweite Aussackung der Vorderhirndecke der „Dorsalsack" (GORONOWITSCH, 1888, „Zirbelpolster" nach BURCKHARDT, 1892, „Parencephalon" nach KUPFFER, 1892, „postparaphysis" nach SORENSEN, 1894). Die vordere Wand dieser Aussackung oder wenigstens den untersten Teil einer solchen stellt das „Velum" vor. Manchmal handelt es sich um einen umfangreichen Sack, der weit aus dem Umrisse des Gehirns reicht und zu Verwechselungen mit der Paraphyse, aber auch mit dem Pinealorgane die Veranlassung geben kann und auch gegeben hat. Die Wand des Dorsalsackes ist, wie die der Paraphyse und des Velums, in jedem Falle membranös, entweder glatt oder in kleine Falten gelegt, oder endlich kann sie, wenn reichliche Blutgefäße dazukommen, plexusartig umgebildet sein.

Auf diese Partien der Parietalgegend, die alle aus in einer Schicht liegenden niedrigen*) Ependymzellen gebaut waren**), und die man unter dem Gesamtnamen „Tela chorioidea superior" zusammenfassen kann, folgen jene Teile, in denen neben den Ependymzellen Nervenfasern eingelagert sind oder die überhaupt nervös sind.

4. „Commissura habenularis" („tenuissima", GOTTSCHE, „superior", nach OSBORN, 1884), welche die paarigen Ganglia habenulae (Tubercula intermedia, nach GOTTSCHE, 1835), untereinander verbindet. In einigen Fällen verschmelzen die Ganglien in der Medianebene und die Kommissur wird dann in ihrer Masse eingeschlossen (so bei Petromyzon). In der unmittelbaren Nähe der Commissura habenularis, oder direkt durch diese hindurch dringt der Nerv des vorderen Parietalorganes, bei Sauriern also der Nervus parietalis des Parietalauges, in das Gehirn hinein. Seine Fasern konnten in einigen Fällen bis in das eine der Ganglia habenulae verfolgt werden. Das vordere Parietalorgan gehört somit mit seinem Nerven ebenfalls dieser Partie der Parietalgegend an.

5. Das in der Regel mittelst eines verdünnten Stieles mit dem Gehirndache zusammenhängende Pinealorgan oder das drüsenartig umgewandelte Rudiment eines solchen („Conarium", „Epiphysis cerebri", „Glandula pinealis" der alten Anatomen, „Corpus pineale" der B. Anat. Nomenklatur).

*) Nur pflegen die Zellen in der Wand der Paraphyse oft höher — bis cylindrisch — zu sein, liegen jedoch auch immer in einer einzigen Schicht!

**) Die in den Lücken zwischen diesen Ependymzellen in vielen Fällen vorkommenden Neurogliazellen (STUDNIČKA, 1900 b) scheinen hier nur eine ganz untergeordnete Rolle zu spielen.

Der Stiel des Pinealorganes ist entweder vollkommen in einen an den Sehnerv der paarigen Augen erinnernden „Nervus pinealis" umgewandelt oder aus Zellen zusammengesetzt und enthält einen jenem entsprechenden nervösen „Tractus pinealis". Außer diesem hat man in einigen Fällen (Teleostier, Säugetiere) nervöse Verbindung des Pinealorganes mit der Commissura habenularis beobachtet.

Die Ursprungsstelle des Pinealorganes ist auch am erwachsenen Gehirn meistens durch eine Vertiefung der unteren Oberfläche der betreffenden Partie des Gehirndaches, durch einen „Recessus pinealis" (auch „infrapinealis") bezeichnet.

6. Ein meistens etwas verdicktes und immer glattes, niemals rein membranöses „Schaltstück" („Pars intercalaris" — BURCKHARDT, 1892, fälschlich: „Tractus intermedius", — D'ERCHIA, 1896). Derselbe ist in einigen Fällen sehr entwickelt, in anderen fehlt er überhaupt. Der obenerwähnte Tractus pinealis verläuft median in ihm.

7. Commissura posterior, welche die Parietalgegend hinten abschließt. Sie soll nach SEDGWICK MINOT (1901) bereits dem Mittelhirn angehören.

Die genauere Homologisation aller dieser Teile des Vorderhirndaches bei den Vertretern verschiedener Wirbeltiergruppen hat hauptsächlich BURCKHARDT in seiner Arbeit über Protopterusgehirn (1892) und in seinem „Bauplan des Gehirns" (1894b) durchgeführt. Außer ihm haben sich um die Parietalgegend des Gehirns, welche noch in den achtziger Jahren des vorigen Jahrhunderts vielfach nur als ein Blutgefäßknäuel beschrieben oder mit zu der Epiphyse gerechnet wurde, KUPFFER (1893, 1894) und HIS (1892) große Verdienste erworben.

## Allgemeines über die Bauweise der Parietalorgane.

Unter jenen Parietalorganen, die allem Anscheine nach noch jetzt als Sinnesorgane zu funktionieren fähig sind oder überhaupt noch die ursprüngliche Form beibehalten haben, lassen sich zwei verschiedene Typen unterscheiden:

Als der Repräsentant des ersteren kann das Pinealorgan von Petromyzon (fluviatilis) gelten (vergl. Fig. 4—7, 10). Es handelt sich in dem eben genannten Organe um eine dorsoventral abgeflachte Blase mit einer gleichmäßig dicken, höchstens unregelmäßige Verdickungen zeigenden, niemals rein linsenförmigen noch lichtbrechenden oberen Wand, einer „Pellucida" und einer kompliziert gebauten, Sinneszellen und Ganglienzellen enthaltenen unteren Wand, die mit dem Namen Retina bezeichnet werden kann (Fig. 8). Die eben besprochene Blase befindet sich am Ende eines langen Stieles, der ebenso wie der Sehnerv eines paarigen Wirbeltierauges aus der ehemaligen Verbindung des Organes mit seiner Ursprungsstelle an der Gehirnwand entstanden ist und wie dieser fast ausschließlich aus Nervenfasern besteht (Nervus pinealis). Bei Petromyzon hat sich am Übergange dieses Stieles in die Retina der „Endblase" ein Rest des ehemaligen Lumens des einst hohlen Stieles (das „Atrium") erhalten.

Die Gesamtform und die Entwicklungsgeschichte des eben erwähnten Organes spricht mit größter Wahrscheinlichkeit dafür, daß es sich da um ein Organ handelt, das kaum als rudimentär zu bezeichnen ist, wenigstens ist es von dem Höhepunkte seiner Entwicklung nicht zu weit entfernt. So viel läßt sich sicher erkennen, daß ein Parietalorgan des eben beschriebenen Typus niemals ein Kameralauge war. Seine Retina ist vom An-

fang an gewölbt (Fig. 1) und sie vertieft sich später nur rinnenförmig, seine obere Wand zeigt zu keiner Zeit die Gestalt einer Linse. Da ein lichtbrechender Apparat vor der Retina fehlt, kann man das ganze Organ nur als einen Komplex von photorezeptorischen Zellen betrachten. GASKELL (1890), der zuerst auf diese Eigentümlichkeiten des Pinealorganes von Petromyzon aufmerksam gemacht wurde, dachte, in ihm ein zusammengesetztes Auge sehen zu können.

In den Pinealorganen der meisten niederen Wirbeltiere kann man die wichtigsten Bestandteile eines Organes des ersten Typus, wie wir sie oben beschrieben haben, eine Endblase und einen diese mit dem Gehirn verbindenden Stiel wiedererkennen (vergl. Fig. 24, 26, 51), doch selten lassen sich hier Unterschiede in der Bauweise der oberen und der unteren Wand der Endblase nachweisen. Solche Pinealorgane sind entweder als Rudimente ehemals komplizierterer Organe, solcher, wie wir noch heute bei Petromyzon sehen können, aufzufassen, oder es muß in ihrem Bau ein noch primitiverer Zustand erblickt werden. Der Stiel des Organes, der bei Petromyzon rein nervös war, ist bei den übrigen Tieren, ausgenommen die anuren Amphibien, hohl, doch lassen sich fast immer in seinen aus Zellen bestehenden Wänden Nervenfasernstränge eines „Tractus pinealis" nachweisen (Fig. 44).

Durch seine Gesamtform erinnert an das Pinealorgan der Petromyzonten auffallend das Parapinealorgan dieser Tiere, doch unterscheidet es sich von jenem durch den wichtigen Umstand, daß es nämlich keinen eigentlichen Stiel besitzt, sondern dem Gehirndache direkt ansitzt.

Der Repräsentant des zweiten Typus der Parietalorgane ist das Parietalauge der Saurier und des Sphenodon (Hatteria), also das vordere Parietalorgan dieser Formen (vergl. z. B. Fig. 83, 96, 99 u. s. w.). Die Retina des bläschenförmigen Organes ist hier zum Unterschied von dem oben besprochenen tief becherförmig, und die obere, ihr gegenüberliegende Wand ist in eine lichtbrechende, meist bikonvexe Linse umgewandelt. Die Mitte der Retina ist mittelst eines dünnen nervösen Stranges (eines Nervus parietalis) mit dem Gehirndache verbunden. Dieser Nerv entspricht nicht einem ehemaligen Stiele des Organes, ein solcher existierte hier auch niemals. Die Parietalorgane dieses Typus (die vorderen Parietalorgane überhaupt!) schnüren sich nämlich bei ihrer Entwicklung stets schnell von der Gehirnoberfläche ab (Fig. 68), und der Nerv ist infolgedessen als eine spätere Bildung aufzufassen.

Wie man aus unserer Beschreibung sieht, handelt es sich in den Parietalorganen des zweiten Typus um wirkliche Kameralaugen, die in ihrem Bau vollkommen an diejenigen mancher Evertebraten erinnern.

Zwar zeigt das Parietalauge der Saurier nicht in einem jeden Falle vollkommen genau die eben beschriebene charakteristische Gestalt, doch es läßt sich in der Regel auch an rudimentären Parietalaugen ziemlich leicht erkennen, daß es sich in ihnen um ehemalige Kameralaugen handelt (vergl. z. B. Fig. 94, 98, 101).

Dies sind die beiden Typen der der Photorezeption dienenden Parietalorgane; wie man sieht, decken sie sich nicht ganz genau mit den zwei Arten der Parietalorgane, da, wie oben erwähnt, das vordere Parietalorgan des Petromyzon eher einem anderen Typus als die übrigen vorderen Parietalorgane gehört (vergl. Fig. 6, 7, 10 u. a.). Vielleicht handelt es sich bei ihm um ein nicht vollkommen ausgebildetes Organ.

Das eine von den Parietalorganen, und zwar das Pinealorgan, macht einen merkwürdigen Funktionswechsel durch; aus dem Sinnesorgane wird

eine kompliziert gebaute Drüse von noch rätselhafter Bedeutung. Diese Änderung der Funktion wird von Änderungen in der Bauweise des Organes begleitet, doch ist es sehr schwer zu sagen, wo wir die ersten Anfänge dieser Änderungen zu suchen haben; es kann nämlich auch die Bauweise des noch als Sinnesorgan fungierenden Pinealorganes so modifiziert werden, daß es einigermaßen die Ähnlichkeit einer Drüse bekommt.

Während das Pinealorgan, als ein Sinnesorgan, ursprünglich die Form einer einfachen abgerundeten und nur von wenigen Kapillaren versorgten Blase hatte, wie wir eine solche heute noch bei Petromyzon beobachten können, ändert sich später seine Bauweise darin, daß seine Wände innere in das Lumen einragende Falten und Septa bilden, daß sie sich seitlich ausbuchten oder Knospen und Auswüchse bilden, zwischen die sich außen zahlreiche Blutkapillaren einlagern. Das ganze Organ kann, wenn diese Änderungen auffallender werden, die Gestalt einer tubulösen oder acinösen Drüse bekommen. Es ist klar, daß es sich dabei zuerst um nichts anderes handelt, als um eine Vergrößerung der inneren Oberfläche der betreffenden Wände.

Die Umbildung, von der wir gesprochen, betrifft entweder die Endblase des Pinealorganes, oder dessen Stiel, hier besonders die proximale Partie desselben. Was den ersteren Fall betrifft, so sprechen viele Umstände dafür, daß das Organ, nachdem sich auch seine Endblase so umgebildet hat, noch keinenfalls die Bedeutung eines Sinnesorganes verlieren mußte, die Struktur seiner Wände kann dieselbe bleiben, wie sie früher war und die nervöse Verbindung seiner Elemente mit dem Gehirn bleibt allem Anscheine nach bestehen. Anders ist es mit ähnlichen Erscheinungen an den Wänden des Stieles, solche scheinen in jedem Falle direkt mit der Umbildung des Organes in eine Drüse im Zusammenhang zu stehen.

Einige Beispiele werden das, was eben gesagt wurde, erklären: Bei Teleostiern ist es die Endblase des Pinealorganes, deren Wände sich oft in Falten legen, wodurch manchmal sogar ein ziemlich kompliziertes Gebilde zustande kommen kann (vergl. z. B. Fig. 44), trotzdem behalten diese Wände ihre ursprüngliche Struktur. Umgekehrt ist es bei den Selachiern, der Stiel des Pinealorganes, dessen Wand oft durch Faltenbildungen (Kanellierungen) ihre innere Oberfläche vergrößert, und (besonders die der Proximalpartie des Stieles!) der Sekretion dient (Fig. 17). Bei manchen Amphibien und Reptilien beobachten wir, daß die Proximalpartie des Stieles durch Seitenausstülpungen in ein oft umfangreiches drüsenartiges Hohlgebilde umgewandelt wird, während die Endblase zugrunde geht oder überhaupt nicht zur Entwicklung kommt (vergl. Fig. 96). Es ist klar, daß diese „Epiphyse“ oder „Corpus pineale“, so können wir diesen umgewandelten Rest des ehemaligen Sinnesorganes jetzt nennen, seine ursprüngliche Funktion schon verloren hat. Den Höhepunkt seiner Entwicklung in dieser Richtung erreicht das Pinealorgan bei einigen Vögeln. Hier besteht es aus einer großen Anzahl von Follikeln, die alle durch Knospenbildung der Seitenwände der ehemals einfachen Anlage des Organes entstanden sind (vergl. Fig. 113). Die Verhältnisse bei den Säugern unterscheiden sich von denen bei den Vögeln hauptsächlich dadurch, daß das Organ statt aus hohlen Follikeln aus soliden Lappen besteht, die von einander durch Bindegewebe getrennt sind.

## Allgemeines über die Struktur der Parietalorgane.

Da die Parietalorgane Ausstülpungen aus der Gehirnwand darstellen, müssen wir erwarten, daß ihre Wände, im Prinzip wenigstens, aus denselben Elementen zusammengesetzt sein werden, welche man überall in den nervösen Partien der Cerebrospinalröhre und in der Retina der paarigen Augen, die ja ebenfalls zu diesen gehört, findet. In der Tat findet man in der Entwicklung und der Bauweise der genannten Wände eine große Übereinstimmung. Wie in denen des Zentralnervensystems, findet man in den Wänden der Parietalorgane am Anfang nur epithelial angeordnete, in einer Schicht liegende Zellen. Sehr bald, meist schon während der Bildung der Organe, werden diese Zellen spindelförmig und lassen zwischen ihren Körpern Lücken übrig. Ihr inneres, oft verdünntes Ende reicht an die die innere Oberfläche bedeckende Membrana limitans interna, während das äußere sich an die das Parietalorgan, wie das ganze Zentralnervensystem außen bedeckende Membrana limitans externa (M. prima) anheftet. Dadurch, daß die kernhaltigen verdickten Partien dieser Zellen in verschiedenem Niveau liegen, teils direkt an der Limitans interna, teils in der Dicke der Wand, bekommt die Wand des Parietalorganes sehr früh so ein Aussehen, als ob sie aus mehreren Schichten von Zellen gebildet wäre (vergl. Fig. 18 u. 30). Eine solche Wand erinnert einigermaßen an die Wand der nervösen Partien des Zentralnervensystems in der Zeit, bevor in ihnen die Neuroblasten zum Vorschein kommen. Bei ganz primitiven Parietalorganen oder solchen, die regressive Prozesse durchgemacht haben, befinden sich die Zellen manchmal zeitlebens in einer solchen Lage bei jenen Parietalorganen jedoch, die einen höheren Grad der Ausbildung erreichen und die als Kameralaugen oder als Sehorgane, des oben erwähnten ersten Typus konstruiert sind, bleiben die Zellen nicht in einer solchen diffusen Lagerung, sondern es ordnen sich wenigstens die kernhaltigen Partien der meisten Zellen in eine Schicht, die auf die Art eines Epithels das innere Lumen der Organe begrenzt; die übrigen Zellen wandeln sich, wie gleich besprochen werden soll, in Zellen einer anderen Bedeutung um. Es ist klar, das wir in den epithelial angeordneten Zellen der Wand der Parietalorgane Ependymzellen, ganz solcher Art erblicken müssen, wie wir ihnen in allen übrigen Partien des Zentralnervensystem begegnen.

Auch dann, nachdem sich die kernhaltigen Partien dieser Zellen in die eben erwähnte Schicht geordnet hatten, verlieren ihre unteren Enden nicht die Verbindung mit der Limitans externa, diese wird durch einen fadenförmigen peripheren Fortsatz vermittelt, also auf dieselbe Weise, wie wir das in anderen Partien des Nervensystems beobachten können.

Es kommen auch Ausnahmen vor. Es soll hier die Linse der Parietalaugen der Saurier erwähnt werden. Diese besteht meist zeitlebens aus dicht liegenden, sich untereinander berührenden, überall gleich dicken faserförmigen Zellen, die eine große Ähnlichkeit mit den Linsenfasern der Linse der paarigen Augen haben (vergl. z. B. Fig. 93). Jene Fälle z. B., in denen sich ein Parietalorgan in eine kompakte Drüse verwandelt — dies bemerken wir bei Säugetieren — lassen wir hier vorläufig überhaupt beiseite!

Ebenso, wie man das in den übrigen nervösen Wänden der Zentralorgane beobachten kann, differenzieren sich von den eben besprochenen beide Limitantes verbindenden Epithelzellen, Zellen, die schon nicht mehr dieser Zustand zeigen und nicht mehr epithelartig angeordnet sind, es sind das die Neurogliazellen und die Ganglienzellen. Die meisten kleinen,

feine Fortsätze aussendenden, Zellen die außerhalb des Epithelverbandes liegen, darf man jedenfalls als Neurogliazellen bezeichnen, man findet übrigens manchmal zu ihnen zugehörende Neurogliafasern; neben diesen kommen hier und da große Zellen, die oft dicke Fortsätze aussenden und an denen man auf den ersten Blick erkennt, daß sie in eine Kategorie der Ganglienzellen gehören. Während die eigentlichen Körper der Ependymzellen etwa die innere Hälfte der ganzen Dicke der Wand zusammensetzten und in die äußere nur ihre peripheren Fortsätze ausgesendet haben, liegen die eben erwähnten Neurogliazellen und, wo sie vorkommen, die Ganglienzellen nur in der äußeren Hälfte der Dicke der ganzen Wand, also zwischen den Fortsätzen der ersteren Zellen (Fig. 8, 20 und 31). In der unteren Wand der besser entwickelten Organe, des Pinealorganes des Petromyzon und der Parietalaugen der Saurier, welche oben als Retina bezeichnet wurden, sind außerdem die einzelnen Elemente der äußeren Schicht, Ganglienzellen und Neurogliazellen, noch in besonderen Schichten gelagert, zu diesen kommt später noch eine besondere Schicht von Nervenfasern, in denen wir nichts anderes als Ausläufer der einen oder der anderen der hier genannten Zellen erblicken müssen. Die ganze Wand des Parietalorganes, welche die eben erwähnte Struktur hat, erinnert auffallend an die Retina eines paarigen Wirbeltierauges, von der sie sich jedenfalls darin unterscheidet, daß sie nicht umgekehrt ist, sondern daß ihre Nervenfasernschicht zu unterst (oder näher der untersten Oberfläche) liegt (z. B. Fig. 8, 75). Es konnte in einigen Fällen nachgewiesen werden, daß sich diese Nervenfasern bis in das Gehirn hinein ziehen, bei Pinealorganen in die Commissura posterior (Nervus resp. Tractus pinealis), bei Parietalaugen durch die Commissura habenularis in das eine der Ganglia habenulae hinein (Nervus parietalis) (Fig. 71—73).

Über die Art und Weise, auf welche die Elemente der Parietalorgane mit den eben erwähnten Nervenfasern im Zusammenhange stehen, darüber, ob es die Fortsätze der im Epithelialverbande stehenden Zellen sind, die bis zu dem Gehirn verlaufen, oder ob die Verbindung mit diesem die Fortsätze der Ganglienzellen besorgen, ist bisher wenig Sicheres bekannt. Schuld daran ist die Unzulänglichkeit dieser meist stark pigmentierten Organe jeder feineren Untersuchung mittelst der speziellen neurologischen Methoden. Nur bei Petromyzon und zwar besonders in seinem Pinealorgane, läßt sich heute erkennen, in welchen Zellen der Parietalorgane die photorezeptorischen Zellen zu erblicken sind. Es gibt hier unter den im Epithelverbande liegenden Zellen zweierlei Elemente; außer gewöhnlichen Ependymzellen, die sich genau so verhalten, wie es oben angegeben wurde, gibt es hier noch besondere, sehr früh sich spezialisierende Zellen, Sinneszellen, die aus dichtem Plasma bestehen. Diese Zellen ragen mit ihren keulenförmigen Enden in das Lumen des Organes hinein, unten dagegen gehen sie in besondere Fortsätze über, welche entweder bis in das Gehirn hinein verlaufen, oder zu den Ganglienzellen der Retina in irgend einer Beziehung stehen (?), welche erst in das Gehirn ihre Fortsätze aussenden würden (vergl. Fig. 8). Auch bei Ganoiden, Selachiern und einigen Teleostiern lassen sich in dem Pinealorgane solche Zellen nachweisen (Fig. 31). In der Retina der Parietalaugen der Saurier ist es nicht möglich, solche zwei Arten von Zellen zu unterscheiden, man muß annehmen, daß es hier alle die in epithelialer Anordnung liegenden, stark pigmentierten und an ihren oberen Enden mit besonderen hyalinen Stiftchen endigenden Zellen sind (Fig. 76), die wahrscheinlich durch Vermittlung der Ganglienzellen

mit dem Gehirn in Verbindung stehen und als photorezeptorische Zellen dienen oder dienten.

Höchst eigentümlich und weiterer Untersuchungen bedürftig ist der Inhalt des Lumens der primitiven Parietalorgane. In den einfachsten Fällen (Pinealorgan von Petromyzon marinus) sehen wir, daß die Zellen der einen Wand, der Retina, mit denen der gegenüberliegenden, der Pellucida, mittelst fadenförmigen plasmatischen Fortsätzen in Verbindung stehen (Fig. 8). Solche Verbindungen wurden auch bei Teleostiern und Amphibien beobachtet. Anderswo findet man statt solcher Verbindungen kompliziertere plasmatische Netze im Inneren des Organes, in denen hier und da einzelne Kerne liegen, so daß man da auch von Syncytien sprechen kann (Pinealorgan von Petromyzon, Parietalauge von Pseudopus). Endlich, und dies in den meisten Fällen, kommen im Inneren des Parietalorganes (Pinealorgan) umfangreiche Syncytien mit vielen in ihnen eingelagerten Kernen vor (Fig. 10, 19). Diese Syncytien lassen sich da, wo die Endblase des Organes mit dem Gehirn mittelst eines hohlen Stieles verbunden ist, durch die ganze Länge desselben verfolgen (Selachier, Fig. 20). Alle diese Syncytialbildungen wurden früher einfach für Sekrete der Wand der Parietalorgane gehalten und infolgedessen nicht weiter berücksichtigt, und doch scheint es gar nicht unwahrscheinlich zu sein, daß es sich da um etwas Wichtigeres, um ein Corpus vitreum der Parietalorgane oder, was vielleicht richtiger wäre, um den Rest eines solchen handelt*).

Schon bei Petromyzon, dessen Pinealorgan doch Sinneszellen enthält und sicher, wenigstens in der larvalen Zeit als ein Sehorgan funktioniert, kann man beobachten, daß die plasmatischen Netze und Massen, die sein Lumen füllen, das Aussehen eines Sekretes bekommen. Noch viel mehr ist dies bei den Selachiern, deren Pinealorgan viel einfacher gebaut ist, der Fall. Die aus den Wänden des Organes wirklich „ausgeschiedenen", jedenfalls schon etwas veränderten, Plasmamassen scheinen sich hier aufzulösen und sich wie ein Sekret zu verhalten, außerdem kann man hier schon wirkliche Zeichen eines Sekretionsprozesses an den Ependymzellen beobachten, die mit den zuerst erwähnten Erscheinungen nichts gemeinschaftlich haben zu scheinen. Trotzdem braucht, wie es scheint das Organ seine ursprüngliche Funktion als ein Sinnesorgan nicht vollkommen zu verlieren. Erst bei Reptilien, wo alle Ependymzellen der Wand sezernieren können, hat das Pinealorgan nur die Bedeutung einer Drüse.

Die Produkte des Pinealorganes werden zuerst durch den hohlen Stiel desselben, wie dies z. B. mit dem Sekrete der Infundibulardrüse der Fall ist, in den Zwischenhirnventrikel ausgeschieden, wo sie sich mit den Sekreten der Ependymzellen der Plexus chorioidei, jenen der nervösen Teile der Zentralorgane und denen der obengenannten Drüse mischen. Später, nachdem die Follikel der Drüse, wie es bei den Vögeln der Fall ist, für sich abgeschlossen werden, oder wo das Corpus pineale aus soliden Lappen besteht, muß natürlich für die Abfuhr des Sekretes auf einem anderen Wege gesorgt werden. Leider sind gerade hier die betreffenden Verhältnisse sehr wenig bekannt.

*) Vergleiche die neuesten Untersuchungen über die Entstehung des Corpus vitreum in den paarigen Augen der Wirbeltiere. Die Literatur z. B. bei KOELLIKER (Zeitschr. f. wiss. Zool., Bd. LXXVI, 1903) oder bei SZILI (Anat. Anz., Bd. XXIV, 1903).

# Cyclostomi.

Während bei Petromyzon beide Parietalorgane, sowohl das Pinealorgan wie auch ein vorderes Parietalorgan, das hier mit dem Namen „Parapinealorgan" bezeichnet werden kann, vorkommen, findet sich bei den Vertretern der zweiten Gruppe der Cyklostomen, den Myxinoiden, soviel uns wenigstens heute bekannt ist, nicht einmal in früheren Entwicklungsstadien eine Spur von diesen Organen. Bei Mordacia, einem Petromyzontiden, ist bisher nur das Pinealorgan bekannt.

## Petromyzon.

Auf den durch die Haut durchschimmernden und sehr auffallenden Komplex der Parietalorgane von Petromyzon wurden schon die ältesten Untersucher des Gehirns dieser Tiere aufmerksam gemacht. Sie hielten es für ein einheitliches Gebilde und bezeichneten es als eine Epiphysis cerebri. So geschah es in den Arbeiten von SERRES (1824), SCHLEMM und D'ALTON (1838), SIEBOLD und STANNIUS (1854) und MAYER (1864). Auch JOHANNES MÜLLER (1839) erwähnt das betreffende Gebilde. Keiner der eben genannten Autoren gibt nähere Angaben über den feineren Bau dieser „Epiphyse", höchstens findet man bei MAYER eine Angabe, daß sie viele Kalkkörperchen enthalte. Noch im Jahre 1880 charakterisiert WIEDERSHEIM in einer über das Gehirn von Petromyzon handelnden Arbeit das betreffende Gebilde nur als einen „kleinen kuchenartigen Körper". Der erste, der es, jedenfalls schon an Schnittpräparaten, erkannt hat, daß es sich in dieser „Epiphyse" um kein einfaches Gebilde handelt, sondern daß sie aus zwei übereinanderliegenden Bläschen besteht, war AHLBORN (1883); dieser hat bereits eine ziemlich ausführliche Beschreibung der Bauweise jener Bläschen geliefert. Irrtümlicherweise hielt AHLBORN jene Bläschen nicht für zwei selbständige Gebilde, wie sie es sind, sondern er hielt das untere von ihnen für eine Abschnürung des oberen; beide sollten nach ihm Teile einer ursprünglich einheitlichen Epiphyse vorstellen. Durch AHLBORN auf die Parietalorgane von Petromyzon aufmerksam gemacht, unterzogen in der darauffolgenden Zeit dieselben BEARD (1887, 89) und OWSJANNIKOW (1888) neuen Untersuchungen. Auch diese Autoren folgen bei ihren Deutungen dem Beispiele AHLBORNS und reden von zwei Epiphysenbläschen. Daß es sich nicht um solche, sondern um zwei unabhängig voneinander entstehende und selbständige Parietalorgane handelt, haben in der darauffolgenden Zeit STUDNIČKA (1893) und

bald darauf KUPFFER (1894) erkannt. Darin, daß das hintere, resp. wenn man ihre gegenseitige Lage berücksichtigt, das obere der beiden Parietalorgane eine „Epiphysis cerebri" oder ein „Pinealorgan" ist, stimmen beide diese Autoren überein, doch betreffend des vorderen resp. unteren von ihnen gehen ihre Ansichten auseinander. STUDNIČKA hält dieses Organ, das er mit dem Namen „Parapinealorgan" bezeichnet, für ein Homologon des „Parietalauges" der Reptilien, während KUPFFER in ihm eine Paraphyse des Petromyzontengehirns erblicken will. STUDNIČKA ist später noch einmal (1895) für die Richtigkeit seiner Deutung in einer speziellen Arbeit eingetreten. Weitere Autoren, die über die Parietalorgane von Petromyzon resp. von Ammocoetes geschrieben haben, sind RETZIUS (1895) und LEYDIG (1896). Besonders die Untersuchungen von RETZIUS, bei denen an diesem Gebiete zum erstenmal die GOLGIsche Silbermethode angewendet wurde, sind für uns wichtig. Die neuesten Arbeiten stammen von STUDNIČKA (1899, Feinere Struktur der Parietalorgane von Petromyzon marinus) und von JOHNSTON (1902, Parietalorgane von Lampetra Wilderi).

## Entwicklung der Parietalorgane von Petromyzon.

Literatur: SCOTT (1881, 1888), DOHRN (1883, nur Abbildungen!), SHIPLEY (1887), OWSJANNIKOW (1888), STUDNIČKA (1893, 1893b) und KUPFFER (1894).

Von beiden Parietalorganen beginnt sich zuerst die Epiphyse oder das Pinealorgan zu entwickeln. Es erscheint an der Zwischenhirndecke in der Gestalt einer kleinen, kaudalwärts gewendeten, von einer Schicht von Zellen begrenzten Ausstülpung. Diese biegt sich sehr bald nach vorn um, und es lassen sich an ihr, nachdem sie einigermaßen größer geworden ist, zwei Abschnitte unterscheiden: ein proximaler hohler, unmittelbar vor der unterdessen entstandenen Commissura posterior mit dem Gehirndache sich verbindender hohler Stiel und eine dorsoventral abgeflachte bläschenartige Endpartie, die der Stiel bedeckt. Die letztere kommt direkt oberhalb der zu der Zeit schon vorhandenen Ganglia habenulae zu liegen, und sie hebt die Haut, unter der sie sich direkt befindet, etwas empor. Das ganze Organ ist zu der Zeit im Verhältnis zum Gehirn auffallend groß. Die Breite seines Querschnittes ist nicht viel kleiner als diejenige des Zwischenhirns. Die Endpartie, die anfangs ein größeres Lumen besaß, wächst schnell und wandelt sich in ein etwa laibförmiges Gebilde um. Seine obere Wand bleibt dünn und einschichtig, während sich die untere verdickt und nach oben gewölbt wird; beide legen sich sehr dicht aneinander, so daß dadurch das Lumen des Organes nur spaltenförmig wird oder fast verschwindet (siehe Fig. 1), erst später, nachdem sich beide Wände wieder voneinander entfernen, wird es wieder größer. In noch späterer Zeit schwindet das Lumen des Stieles. Es

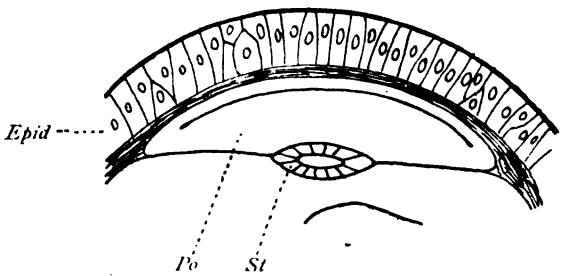


Fig. 1. Querschnitt durch das Pinealorgan eines 6 mm langen Embryos von Petromyzon Planeri. (Nach STUDNIČKA 1893).

wachsen von der unteren Wand der Endblase (der Retina) die Nervenfasern in den Stiel hinein und es werden dadurch die Zellen desselben auf eine ähnliche Weise, wie man es bei der Entwicklung der Sehnerven der paarigen Augen beobachten kann, verdrängt. Es entsteht so ein „Nervus pinealis". Nur unten an der Gehirnwand, da wo (vor der Commissura posterior) die Ausstülpung des Organes geschehen ist, bezeichnet eine seichte Vertiefung, ein „Recessus pinealis", die Stelle, wo einmal das Lumen des Stieles in den Gehirnventrikel ausmündete, und oben auf dem Übergange in die Endblase bleibt das Lumen teilweise erhalten. Es entwickelt sich hier aus ihm später ein oft ziemlich umfangreicher Hohlraum, das „Atrium" dessen Wände durch ihre Struktur an die Retina des Organes erinnern. Da, wie wir sagten, die Endblase hinten den Stiel überwächst, mündet dieses Atrium in der Regel etwa in der Mitte der Retina in den eigentlichen Hohlraum der Endblase ein. Was die weiteren Erscheinungen, die wir bei der Entwicklung des Pinealorganes beobachten können, betrifft, so bestehen dieselben in einem fortschreitenden Verschieben des Parietalorganes nach vorn. Die Endblase, die anfangs in der Gegend der Ganglia habenulae lag (und mit einem von diesen, und zwar dem rechten, sogar vorübergehend verschmolzen war [STUDNIČKA, 1893]), liegt*) im entwickelten Gehirn weit vorn in dem Hemisphärenanteile des Vorderhirns.

Viel schwieriger als die Entwicklung des Pinealorganes läßt sich diejenige des vorderen Organes, das wir hier als „Parapinealorgan" bezeichnen werden, untersuchen. Es entsteht unabhängig von dem Pinealorgane (STUDNIČKA, 1893, 1893 b, KUPFFER, 1894). Zu der Zeit, in der es sich anlegt, befindet es sich noch vor dem Pinealorgane (vergl. Fig. 2) und wird erst später, nachdem dasselbe etwas größer geworden ist, von ihm bedeckt. Von jetzt an verbleibt es schon zeitlebens in einer solchen Lage.

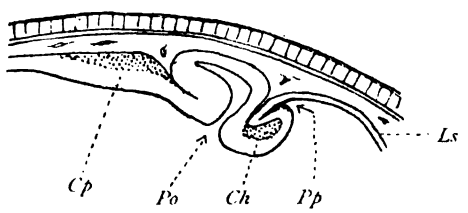


Fig. 2. Sagittalschnitt durch die Parietalgegend des Gehirns eines Petromyzonembryos mit den Anlagen beider Parietalorgane. (Nach KUPFFER, 1894.)

Die Schwierigkeiten, mit denen man beim Verfolgen der ersten Anlage des Parapinealorganes zu kämpfen hat, sind dadurch bedingt, daß sein Lumen sich sehr schnell für sich abschließt und die Verbindung mit dem Gehirnventrikel sobald unterbrochen wird. Nur eine jedenfalls erst in etwas älteren Tieren genügend deutliche, scharf endigende Vertiefung an der oberen Fläche der unteren Wand bezeichnet diejenige Stelle, an der einmal der Verbindungskanal sich befand. Das Parapinealorgan entsteht unmittelbar vor den beiden sehr früh sich entwickelnden Ganglia habenulae und ist (STUDNIČKA, KUPFFER) anfangs mit den vorderen Enden beider von ihnen verbunden. Auch später, nachdem sich die Verbindung mit dem rechten Ganglion gelöst hat, bleibt es, und zwar lebenslang, mit der vordersten, später, wie wir sehen werden, sich spezialisierenden Partie des linken Ganglion habenulae in inniger Verbindung. Dieses

*) Wegen der ungleichen Größe der beiden Ganglia habenulae ist die Lage des Pinealorganes asymmetrisch; dies kann man während der ganzen embryonalen Zeit, solange das Organ nicht vor die Ganglia zu liegen kommt, beobachten.

Faktum spricht am deutlichsten dafür, daß dieses Organ, obzwar es, wie wir gleich sehen werden, später (vergl. Fig. 1 der Tafel) weit nach vorn verschoben wird, ebenfalls in den Bereich der Ganglia habenulae gehört. Es kann dies als eine Stütze der Anschauung aufgefaßt werden, nach welcher man in ihm eher ein Homologon des Parietalauges der Saurier als eine Paraphyse sehen sollte.

In keinem Falle hat die wirkliche Paraphyse, die einem ganz anderen Gehirnabschnitte zugehört, mit den Ganglia habenulae etwas zu tun, und am allerwenigsten kann sie von einem derselben innerviert werden, wie das eben bei dem „Parapinealorgane" des Petromyzon der Fall ist!

Die Gestalt des Parapinealorganes erinnert, nachdem sich dieses nur etwas entwickelt hat, im hohen Maße an diejenige des Pinealorganes. Auch in ihm bleibt die obere Wand lebenslang dünn und einschichtig, während die untere Wand, die hier mit dem vordersten Ende des linken Ganglion habenulae zu einem Ganzen verschmilzt, dicker und polsterförmig gewölbt wird. Noch eins hat das Parapinealorgan mit dem Pinealorgan gemeinschaftlich. Ebenso wie dieses, wird während der postembryonalen Zeit (bis zu der Metamorphose des Tieres!) dieses Organ nach vorne am Gehirndache und zwar zusammen mit ihm verschoben; beide Organe liegen dicht aneinander. Einen Unterschied kann man da verzeichnen: Während sich das Pinealorgan von seiner Ursprungsstelle fortwährend entfernt und sein Stiel immer länger und länger wird, wird das Pinealorgan, wenigstens scheinbar, zusammen mit seiner Ursprungsstelle am Gehirndache, nach vorne verschoben. Das ganze vorderste Ende des linken Ganglion habenulae, in dessen Nachbarschaft es entstanden ist, verlängert sich zuerst schnabelförmig nach vorne, später trennt sich seine vorderste Partie von der Hauptmasse derselben, es entsteht aus ihr ein selbständiges Ganglion: „vorderes Ganglion habenulae" (der „Zirbelpolster" AHLBORNS). Nur ein ziemlich dünner, in die Gehirndecke eingelagerter nervöser Strang, den wir mit dem Namen „Tractus habenularis" bezeichnen können, verbindet beide Abschnitte des früher einheitlichen Ganglions miteinander, das kleine vordere Ganglion mit der Hauptmasse des Ganglion habenulae sinistrum (vergl. die Fig. 4 p. 22 und 12, 13, p. 41).

## Die Parietalgegend.

Die Parietalgegend des Gehirns von Petromyzon unterscheidet sich von derjenigen der meisten Gnathostomen dadurch, daß hier ein Velum transversum überhaupt nicht zur Ausbildung kommt. Ein weiterer Unterschied besteht darin, daß die Parietalorgane auf die oben schon geschilderte Weise sehr weit nach vorne verschoben sind. Der membranöse Teil der Parietalgegend der Zwischenhirndecke hat im ganzen die Gestalt eines umfangreichen, bei Ammocoeten niedrigeren, bei erwachsenen Petromyzonten (besonders marinus und fluviatilis) sehr hohen Sackes, der vorn und median durch den Komplex der darauf liegenden Parietalorgane und des vorderen Ganglion habenulae wie eingestülpt wird. Der Zipfel, in den dieser Sack vorn ausläuft, kann mit einer gewissen Berechtigung für ein Homologon einer Paraphyse gehalten werden (STUDNIČKA, 1895).

Von vorn angefangen, kann man, wie dies die schematische Abbildung, Fig. 1 der Tafel und die Fig. 12, p. 41 zeigen, folgende Abschnitte der Parietalgegend unterscheiden:

Gleich hinter der Lamina supraneuroporica des Gehirns, die durch eine Kommissur, die Commissura pallii in zwei Teile geteilt wird biegt

sich an einem Sagittalschnitte die membranöse Wand manchmal unter scharfem Winkel (vergl. Fig. 4, p. 21), manchmal ganz unauffällig (Fig. 12, p. 41) nach oben um und man kann hier an solchen Schnitten eine mehr oder weniger auffallende, scharf endigende Ausstülpung, die oben erwähnte Paraphyse, beobachten. Die vordere Wand derselben fällt steil nach unten ab, ihre hintere Wand, an welche beide Parietalorgane sich anlehnen, wendet sich dagegen allmählich nach unten und kaudalwärts. Da der Endzipfel dieser Ausstülpung meist die vor ihm liegende Lamina supraneuroporica überragt, wird er an Querschnitten manchmal sehr auffallend. Es handelt sich entweder um eine einfache Aussackung des Gehirndaches oder man kann an einer solchen noch sekundäre kleinere Ausstülpungen oft in größerer Anzahl beobachten. Wirkliche Plexusbildung mit eingelagerten Blutgefäßen lassen sich an der Paraphyse wie auch an allen übrigen membranösen Partien der Parietalgegend von Petromyzon nicht beobachten. Am unteren Ende des hinteren Abhanges der Paraphyse befindet sich eine polsterförmige nervöse Verdickung des Gehirndaches, mit der das eine Parietalorgan, das untere Parapinealorgan, zu einem Ganzen verschmolzen ist. Dies ist das ausnahmsweise so weit nach vorn, bis zu der Paraphyse (da ein Velum fehlt!) verschobene, ehemalige vordere Ende des linken Ganglion habenulae. Während median die Ependymmembrane der Paraphyse durch das eingelagerte vordere Ganglion habenulae eine Unterbrechung findet, setzt sie sich lateral von dem Komplexe der Parietalorgane in Membranen, welche sich bei Petromyzon Planeri faltenförmig zwischen jenen und die weit nach oben reichenden Hemisphären des Vorderhirns einlegen (Fig. 6, p. 23), fort. Erst hinter dem vorderen Ganglion und dem Komplexe der Parietalorgane erscheint wieder median am Gehirndache die Ependymmembrane, sie ist hier schon einheitlich, nur ein dünner nervöser Strang, der die Verbindung des vorderen Ganglion habenulae mit dem linken besorgt (Tractus habenularis), ist hier in der Mitte in die Ependymmembrane eingelagert. Unsere Abbildungen, Fig. 12 und 13, p. 41, zeigen diesen im Längsschnitte. Die Abbildung 4, p. 21, zeigt, wie bei Ammocoetis die beiden Ganglia noch breit zusammenhängen. Die zuletzt erwähnte einheitliche, etwa kuppelförmige Partie der Parietalgegend kann mit Berechtigung mit dem Dorsalsacke jener Gehirne verglichen werden, an denen ein Velum transversum entwickelt ist. Auf diese folgen die Hauptmassen der paarigen Ganglia habenulae, von denen das rechte viel größer als das linke ist. Beide sind miteinander verschmolzen und die Commissura habenularis, die bei anderen Wirbeltieren frei in der Gehirndecke verläuft, ist hier in ihrem Inneren eingeschlossen. Die weiter kaudalwärts folgenden Partien der Parietalgegend unterscheiden sich schon nicht wesentlich von denen der übrigen Cranioten. Auf die Ganglia habenulae und die Habenularkommissur folgt direkt die Ursprungsstelle des Pinealorganes, die unten durch einen seichten Recessus pinealis bezeichnet ist, und unmittelbar auf diese Stelle folgt die dicke Commissura posterior, welche die Parietalgegend hinten abschließt.

Was die histologischen Verhältnisse der Parietalgegend betrifft, so kann hier hervorgehoben werden, daß die membranösen Partien derselben,

*) Es ist mir wirklich nicht klar genug, ob das, was BURCKHARDT (1893, p. 154) in seiner schematischen Abbildung mit dem Namen Paraphyse bezeichnet, dem, was hier als Paraphyse gedeutet wird, entspricht, oder ob er vielleicht, wie es scheint, an seinen Präparaten das mit dem Zwischenhirnventrikel ausnahmsweise noch kommunizierende Parapinealorgan gesehen hat. Jedenfalls entspricht das, was er für ein „Velum" hält, einem solchen nicht.

also die Paraphyse und die Wände des Dorsalsackes, aus einer einzigen Schicht von niedrigen kubischen Zellen bestehen, die von einer feinen Cuticula (Limitans interna) bedeckt sind und Zilien tragen. Die Ependymzellen sitzen einer Basalmembrane, einer Limitans externa des Gehirns an. Ausnahme von diesem Zustande, der sich von dem der übrigen Kranioten nicht unterscheiden würde, wurde bei Petromyzon marinus in einem der untersuchten Fälle gefunden. Die Ependymmembrane besteht hier aus langen, etwa spindelförmigen Zellen, die nur in der Partie ihres Körpers, in der sich ihr Kern befindet, verdickt sind. Die Zellen setzen sich mit sohlenförmig erweiterten Enden außen an die Membrana limitans externa, innen an eine Cuticula (Limitans interna) an. Es bleiben zwischen den ziemlich locker liegenden Zellen Lücken übrig, in denen andere Zellen, und zwar etwa sternförmige, mittelst ihrer Fortsätze ebenfalls an beide Limitantes sich ansetzenden Neurogliazellen eingelagert sind. Die meisten Fortsätze dieser Zellen verlaufen parallel mit der Oberfläche der Ependymmembrane, und auch die Zellen sind in dieser Richtung orientiert (STUDNIČKA, 1900b). Die Besprechung der Verhältnisse der Ganglia habenulae und der Kommissuren beider gehört nicht hierher, die betreffenden Gebilde wären vielmehr gemeinschaftlich mit der mikroskopischen Anatomie des übrigen Gehirns zu behandeln.

## Die Struktur der Parietalorgane.

Es wurden die Parietalorgane aller drei in Mitteleuropa vorkommenden Petromyzonarten: Petromyzon Planeri (von AHLBORN 1883, BEARD 1889, WHITWELL 1888 und STUDNIČKA 1893), von P. fluviatilis (OSTROUMOFF 1887, OWSJANNIKOW 1888, LEYDIG 1896, STUDNIČKA 1899) und P. marinus (STUDNIČKA 1899) untersucht. Eine Reihe von Untersuchungen bezieht sich auch auf die Larven der Petromyzonten, Ammocoetes (GASKELL 1890, STUDNIČKA 1893, 1899 und RETZIUS 1895). Von JOHNSTON wurde neuestens (1902) eine nordamerikanische Art, Lampetra Wilderi, mit Rücksicht auf die Parietalorgane untersucht.

Die Unterschiede zwischen den Parietalorganen der oben genannten Arten sind im ganzen so geringfügig, daß wir ohne weiteres in den folgenden Abschnitten die Parietalorgane aller gemeinschaftlich behandeln können. Die eventuellen Unterschiede, sowie die Unterschiede zwischen den Organen der Larven und erwachsener Tiere werden noch am Ende besonders zusammengestellt. Es scheint, daß die Parietalorgane eher bei verschiedenen Exemplaren einer und derselben Art als bei verschiedenen Arten, gewisse Unterschiede aufweisen, die nur zum Teil durch die verschiedene Größe der Exemplare sich erklären lassen, sonst jedoch von einer auffallenden Variabilität der Organe sprechen.

## I. Das Pinealorgan.

(Die eigentliche „Epiphyse", „Epiphysis cerebri", das „obere Bläschen der Epiphyse" nach AHLBORN 1883).

### Nervus pinealis

„Zirbelnerv" (nach LEYDIG 1896), „Tractus pinealis" (nach GAUPP 1898). Die Bezeichnung „Nervus pinealis" läßt sich für die fadenförmige Verbindung des eigentlichen Organes mit dem Gehirndache mit demselben Rechte

anwenden, wie die Bezeichnung „Nervus opticus" für den Stiel der paarigen Augen. Es wird durch diese Bezeichnungen die Analogie dieser beiden Gebilde betont.

Der Nervus pinealis wurde zuerst von AHLBORN als „Stiel" der Epiphyse beschrieben, doch hat dieser Autor von der eigentlichen Struktur dieses Gebildes noch keine richtige Vorstellung gehabt. Die erste Erwähnung der „fibrösen Struktur" des Nerven stammt von WHITWELL (1888).

OWSJANNIKOW gibt (1888) die Dicke des Nerven in der Nähe des Pinealorganes mit 50 $\mu$ an. Der Nerv soll nach ihm aus einer bindegewebigen Hülle bestehen und inwendig hohl und seine Wand „mit kleinen Nervenzellen" ausgepflastert sein. „Neben den Zellen sieht man Bündel von sehr feinen Fäserchen, die als Nerven zu betrachten sind." Die Zellen erscheinen rund oder länglich, an vielen sieht man Fortsätze. „Mit dem Nerven verlaufen Gefäße, von denen eines zu der Basis der hinteren Wand des Organes sich begibt." Die Anhäufung von Nervenzellen, die OWSJANNIKOW an jener Stelle findet, wo sich der Nerv mit dem Pinealorgane verbindet, entspricht jedenfalls jenem Gebilde, das wir oben als Atrium des Pinealorganes beschrieben haben.

GASKELL (1890) konnte nicht entscheiden, ob sich im Innern des Nerven Nervenfasern oder nur verlängerte, aneinander gereihte Zellen befinden. Nur bei dem Eintritte des Nerven in das Auge fand er ein Lumen.

STUDNIČKA (1893) hält den Stiel für einen wirklichen Nerv und wendet für ihn den Namen „Nervus pinealis" an. An jungen Ammocoeten konnte er seine Entwicklung untersuchen. Ursprünglich ist der Stiel des Pinealorganes hohl und seine Wände bestehen nur aus Epithelzellen. Später obliteriert sein Lumen. Es wachsen von der Retina des Organes in den Stiel Nervenfasern hinein und zwar in vollkommen ähnlicher Weise, wie es von FRORIEP (1891) und HIS (1890) an dem Sehnerven der paarigen Augen beobachtet wurde. Wenn man eine Querschnittserie durch den Pinealnerv eines jungen Ammocoetes untersucht, so kann man die einzelnen Stufen des Entwicklungsprozesses nebeneinander zu sehen bekommen (Fig. 3 b, c, d). Die proximale Partie des Nerven besteht da schon ausschließlich aus Nervenfasern, zwischen denen sich nur spärliche Zellen (Neurogliazellen!) befinden, während die dickere distale, dem Organe genäherte Partie, etwa am Anfange des „Atriums" größtenteils noch aus Epithelzellen gebildet ist. Die Nervenfasern sieht man hier an der unteren Peripherie des Stieles, wo sie einzelne, noch nicht miteinander verschmelzende Stränge bilden. Erst beim erwachsenen Petromyzon findet man in dieser letzteren Partie des Stieles auch zusammenhängende Schichten von Nervenfasern. Außer den Nervenfasern findet man in einem entwickelten Pinealnerven noch einzelne Zellen, Reste des ursprünglichen Gewebes des Stieles. Die Zellen sind entweder in der Mitte des Nerven angehäuft, oder sie liegen an der Peripherie desselben (vergl. Fig. 3 e).

Derselbe konnte beobachten, daß sich der Nerv bei einigen Exemplaren von Petromyzon ausnahmsweise der Länge nach spalten kann. Man findet entweder nur zwei parallel miteinander verlaufende und erst vor dem Eintritte in das Organ resp. in das Atrium desselben miteinander verschmelzende Stränge, oder es kann in besonders seltenen Fällen der Nerv in eine größere Anzahl von solchen Strängen zerfallen. Man hat bei einem erwachsenen Petromyzon Planeri bis sieben vollkommen parallel verlaufende Nervenstränge gefunden, die sich erst vor dem Atrium des Organes miteinander vereinigten.

Bei alten Exemplaren (Petr. Planeri) kann, wie schon AHLBORN beobachtet hat, die distale, dem Organ genäherte Partie des Pinealnerven von dem später zu besprechenden „weißen Pigmente" vollkommen durchdrungen sein. Wahrscheinlich handelt es sich um ein Zeichen der Degeneration des Nerven. Sehr oft findet man auch, daß zwischen den Nervenfasern (und interzellulär?) in der ganzen Länge des Nerven vereinzelte Körnchen der eben erwähnten Substanz sich befinden.

Davon, daß der Nervus pinealis wirklich Nervenfasern enthält, konnte sich RETZIUS (1895) an Präparaten von Ammocoetes, welche mit GOLGIscher Silbermethode behandelt waren, überzeugen (vergl. Fig. 7). Er konnte sie vom Organe bis in das Gehirn hinein verfolgen. Diese Beobachtung konnte an ähnlichen Präparaten MAYER (1897) bestätigen. Nach seinen Befunden sollten die Nervenfasern jedoch nur im ventralen Teile des Stieles verlaufen.

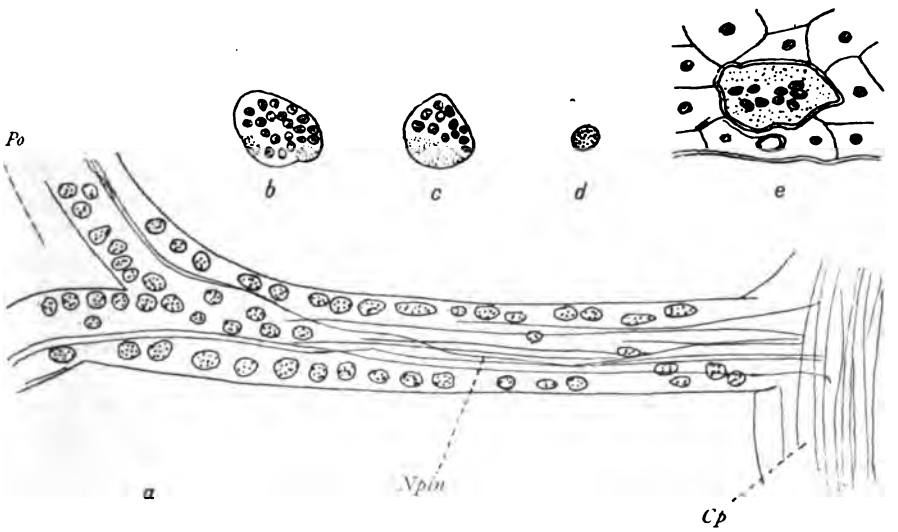


Fig. 3. a) Längsschnitt des Pinealnerven eines 35 mm langen Ammocoetes; b, c, d Querschnitte durch verschiedene Partien eines ähnlichen Nerven; b) aus dem Übergange zu dem Atrium; c) etwa aus der mittleren Partie des Nerven; d) aus der proximalen Partie; e) Querschnitt durch den Nervus pinealis eines älteren Ammocoetes. (Alle Abbildungen nach STUDNIČKA, 1893.)

LEYDIG (1896) fand an den von ihm untersuchten Exemplaren (P. fluviatilis) nur in dem proximalen Drittel des Nerven ein „nervös streifiges Wesen", sonst stellt sich nach ihm der Nerv als ein „heller Kanal dar, in welchem man nur zahlreiche rundliche Kerne vor sich hat, zu denen da und dort ein schwacher Hof von Zellensubstanz gehört."

Bei Petromyzon marinus findet STUDNIČKA (1899) den Pinealnerv sehr dick und sieht die Zellen im ganzen Durchschnitte desselben zerstreut. Die Zellen (welche die Bedeutung von Neurogliazellen haben) sind im distalsten Teile des Nerven mit runden Kernen versehen, sonst sind ihre Kerne länglich und der Länge des Nerven parallel gelagert. Die Fortsätze der Zellen sind an Eisenhämatoxylinpräparaten stellenweise gut sichtbar und man kann sie bis zu der feinen glialen Membran, die als eine Membrana prima den ganzen Nervus pinealis noch unter den dünnen bindegewebigen Hüllen umgibt(!), verfolgen und an diese sich

ansetzen sehen; sie verhalten sich daher ebenso wie die Neurogliazellen des Sehnerven der paarigen Augen.

Nach JOHNSTON (1902) soll bei Lampetra Wilderi der Stiel in der proximalen Partie (in einigen Präparaten) obliteriert sein. Es ließen sich an Hämatoxylinpräparaten keine Nervenfasern nachweisen. „Der Tractus, den MAYER als zur Commissura posterior führend zeichnet, ist unmöglich bei Lampetra."

**Die Hüllen des Pinealnerven** wurden bereits erwähnt. Sie sind dieselben wie die des Gehirns. Ganz auf der Oberfläche des Nerven befindet sich die gliale Membrana limitans externa. Außerhalb derselben die bereits von AHLBORN (1883) beobachtete bindegewebige Hülle, seine Pia mater: eine andere Hülle, eine Dura mater, von der WHITWELL (1888) redet, kommt sicher nicht vor. LEYDIG (1896) spricht von einer „Tunica propria des Zirbelstieles", womit er jedenfalls die bindegewebige Hülle versteht.

### Zentrale Endigung des Pinealnerven.

Über diese sind die Beobachtungen bisher nur sehr spärlich.

AHLBORN und GASKELL konnten den Nerv bis zu der Commissura posterior verfolgen. GASKELL (1890) meint, daß der Nerv mit dem rechten Ganglion habenulae in Verbindung steht. Dieses soll uns das optische Ganglion des Pinealauges vorstellen. STUDNIČKA (1893) verfolgte die einzelnen Fasern des Nervus pinealis bis in das Innere der Commissura posterior, jedoch nicht weiter (Fig. 3a). Er spricht sich für die Möglichkeit aus, daß das Pinealorgan mit dem rechten größeren Ganglion habenulae in Verbindung steht, ebenso wie sich das kleinere Parapinealorgan (wie man es ja direkt sehen kann) mit dem linken Ganglion verbindet. Eine Bestätigung fand diese Ansicht nicht.

MAYER fand an mit Silber imprägnierten Präparaten, daß sich die Fasern des Nerven an der Bildung der Commissura posterior beteiligen. Sie treten in diese hinein und teilen sich da stets T-förmig. „Es geht nun je ein Ast nach einer Seite in die Kommissur über oder beide Äste nach derselben Seite. Ihr weiterer Verlauf konnte nicht verfolgt werden."

### Die Gesamtform des Pinealorganes.

Das eigentliche Pinealorgan besteht aus der Endblase, deren Gestalt, wie bereits oben gesagt wurde, etwa laibförmig ist, und der mit ihr ein Ganzes bildenden, bedeutend erweiterten und einen Hohlraum enthaltenden Endpartie des Pinealnerven (Atrium). Das Ganze hat so ein Aussehen, als ob sich die untere Wand der Endblase in einen nach hinten gewendeten Schlauch ausstülpen würde. Die untere Wand der Endblase, die eine komplizierte Struktur aufweist, wird als Retina bezeichnet, für die obere einfachere Wand wurde der Name „Pellucida" angewendet (vergl. die auf Fig. 1 der Tafel und Fig. 12, p. 41 dargestellten Längsschnitte und die Figuren 5, 6, p. 22, 23, die Querschnitte durch das Organ darstellen).

### Das Atrium des Pinealorganes

hat zuerst AHLBORN beschrieben. OWSJANNIKOW beschreibt näher seine Gestalt und seine Beziehungen zu der Endblase. GASKELL (1890) vergleicht die Gestalt seines Lumens zutreffend mit der eines Füllhornes.

Das Atrium variiert bei verschiedenen Exemplaren bedeutend in seinem Aussehen. Es kann in einigen Fällen nur ganz unbedeutend entwickelt sein, so daß es dann kaum einen selbständigen Abschnitt des Pinealorganes repräsentiert. Es scheint hier, als ob sich der Nerv an den hinteren unteren Rand des Organes ansetzen würde und als ob sich von hier aus bis zu der Mitte der Retina ein enger Kanal ziehen würde. (Ich habe dies einmal bei P. marinus beobachtet!). In normalen Fällen bildet die Wand des Atriums einen dicken, ziemlich langen, nach dem Gehirn zu allmählich sich verschmälernden Schlauch, der sich ganz dicht an die hintere Hälfte der unteren Wand der Endblase anschmiegt und von ihr nur durch eine ganz dünne Schicht von Bindegewebe, die man leicht übersehen kann, abgegrenzt ist. Etwa am hinteren Rande der Endblase geht dieser Schlauch in den eigentlichen soliden Pinealnerven über. Ausnahmsweise kann dieser Schlauch mehrmals gebogen sein*). In zahlreichen Fällen ist, bei nur einigermaßen älteren Tieren, das Lumen des Atriums erweitert, und der ganze Abschnitt hat dann etwa so ein Aussehen, als ob es sich da um eine mit der Hauptblase zwar kommunizierende, sonst jedoch selbständige, etwas

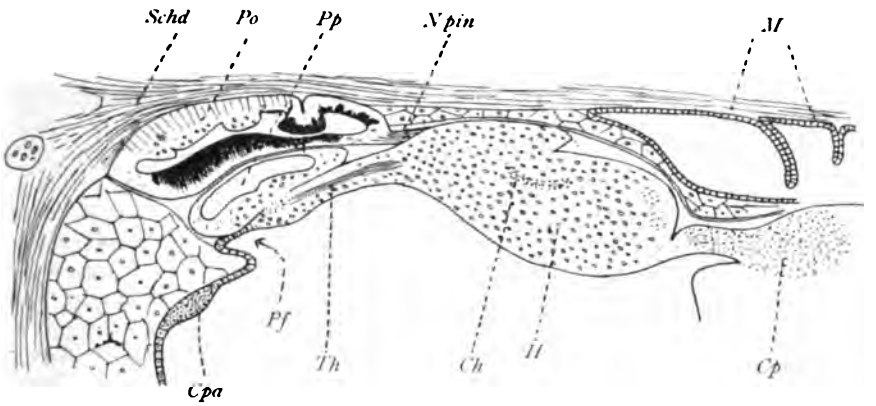


Fig. 4. Sagittalschnitt durch die Parietalgegend des Gehirns eines älteren Ammocoetes. Das „Atrium" des Pinealorganes ist auffallend groß und es befindet sich in demselben Niveau, wie das Lumen des eigentlichen Organes. (Nach STUDNIČKA, 1893.)

kleinere Blase handeln würde**). Durch Einschnürung kann sogar diese Blase in zwei aneinanderfolgende kleinere Bläschen geteilt werden (vergl. KUPFFER 1894, Fig. 8).

In der Regel mündet das Atrium genau in der Mitte der Retina in den Hohlraum der Endblase hinein, doch kommen auch Ausnahmen von dieser Regel vor. Die Einmündung kann etwas weiter kaudalwärts oder fast an das hintere Ende der Endblase verschoben werden. In einem solchen Falle, den STUDNIČKA (1893) von einem erwachsenen Ammocoetes abbildet (Fig. 4), schien es, da hier das Atrium gleichzeitig blasenförmig

*) Vergl. die Fig. 1, p. 154 bei BURCKHARDT 1893 (das, was er daselbst irrtümlich mit dem Namen „das untere Zirbelbläschen" bezeichnet!).

**) Der Umstand, daß das Atrium manchmal so groß sein kann, daß dadurch eine selbständige Blase vorgetäuscht wird, kann besonders an Querschnitten leicht zu einer Verwechselung des Atriums mit dem Parapinealorgane führen. AHLBORN befand sich z. B. in einem solchen Irrtume, als er seine Ansicht von der Abstammung des unteren Parietalorganes von dem Pinealorgane ausgesprochen hat!

angeschwollen war, als ob da in demselben Niveau dicht hintereinander zwei Parietalorgane, davon ein kleineres und ein größeres, liegen würden.

Das Atrium ist schon bei jungen Postembryonen sichtbar, einen höheren Grad seiner Entwicklung erreicht es erst in der larvalen Zeit, hauptsächlich jedoch beim erwachsenen Tiere.

Obzwar uns das Atrium nur den umgewandelten distalsten Teil des Pinealorganes am Übergang zu der Endblase vorstellt, so entspricht doch die Struktur seiner Wände fast vollkommen denen der Endblase. Besonders die untere Wand des Atrium entspricht, wie zuerst von OWSJANNIKOW hervorgehoben wurde, meistens fast genau der Retina; sie stellt eigentlich eine direkte Fortsetzung derselben dar, wie es sehr gut in der Fig. 10 (p. 34) zu sehen ist.

Wir werden auf die Struktur der unteren Wand des Atriums beim Besprechen der Retina näher eingehen.

Aus dem Pinealnerven treten in die Wand des Atriums Nervenfasern hinein; sie verlaufen hier ventral, eine ziemlich auffallende Schicht bildend. Die obere Wand enthält ebenfalls, wenn auch spärlichere Nervenfasern (!). Wie in den Wänden der Endblase kommt in denen des Atriums das sogenannte „weiße Pigment" (siehe unten) vor und zwar ist es die untere Wand, die von ihm am meisten dicht gefüllt wird. Auch der Inhalt des Atriums ist derselbe, wie der der Hauptblase und soll später unten zusammen mit diesem zur Besprechung kommen.

## Die Retina des Pinealorganes.

Bei Embryonen und bei ganz jungen Ammocoeten ist die obere Fläche der Retina einfach, aber oft sehr stark gewölbt (vergl. Fig. 1, p. 13). Die Stelle, wo das Atrium in den Hohlraum des Organes einmündet, befindet sich hier gerade auf der Höhe dieser Wölbung. Bei älteren Ammocoeten, besonders aber bei vollkommen erwachsenen Tieren ist die Retina im Gegenteil entweder breit rinnenförmig oder unregelmäßig vertieft und befindet sich in ihrer Mitte noch eine besondere, zu dem Eingange in das Atrium führende Furche. Die Gestalt der Retina der erwachsenen Tiere kann am besten an Querschnitten erkannt werden: ganz vorne erscheint die Retina an einem Querschnitte, wenn überhaupt, so nur ganz wenig konkav, weiter nach hinten wird sie tiefer eingestülpt, und es erscheint in ihrer Mitte eine besondere Furche. Die folgenden Schnitte zeigen den Eingang in das Atrium (Fig. 5). In jener Gegend, in der der Schnitt das Lumen des Atriums als bereits geschlossen getroffen hat.

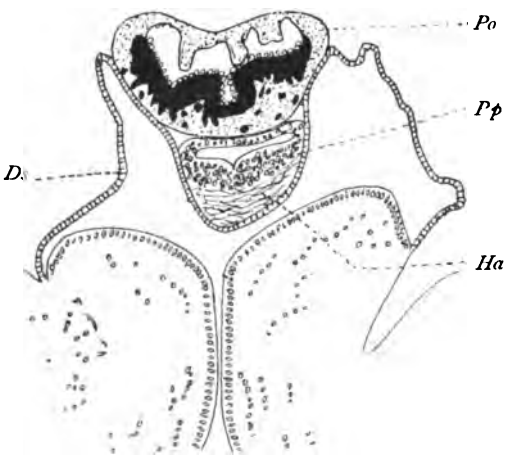


Fig. 5. Ein Querschnitt durch beide Parietalorgane eines erwachsenen Petromyzon Planeri. Im Pinealorgane wurde durch den Schnitt der Eingang in das Atrium getroffen. (Nach STUDNIČKA, 1893.)

ist die obere Fläche der Retina flach oder sogar gewölbt (Fig. 6) und sie wird weiter nach hinten wieder konkav. Da es nicht möglich ist, die Vertiefung der Retina mit der auffallenderen Entwicklung des Atriums und der Erweiterung des Einganges in dasselbe in Zusammenhang zu bringen [nur die mittlere Furche entsteht durch dessen Einfluß (und ist eigentlich eine Fortsetzung des Atriums)], muß man annehmen, daß die rinnenförmige Vertiefung der Oberfläche der Retina durch ein auffallenderes Wachstum der Seitenwände der Retina bedingt wird (!).

Es wurde darauf aufmerksam gemacht (GASKELL, 1890, STUDNIČKA, 1899), daß die Parietalorgane des Petromyzon (es gilt dies auch für das Parapinealorgan!) nicht die Gestalt von Kameralaugen haben. Ihre Retina ist ja gerade während jener Zeit, in welcher das Organ sicher funktioniert, also im larvalen Leben, gewölbt, statt, wie es in einem Kameralauge sein müßte und wie man das wirklich auch in den am besten entwickelten Parietalorganen, den Parietalaugen der Saurier sieht, becherförmig zu sein. In erwachsenen Tieren vertieft sich die Retina zwar, wird dabei jedoch nur rinnenförmig, in der Medianebene vertieft sie sich nicht.

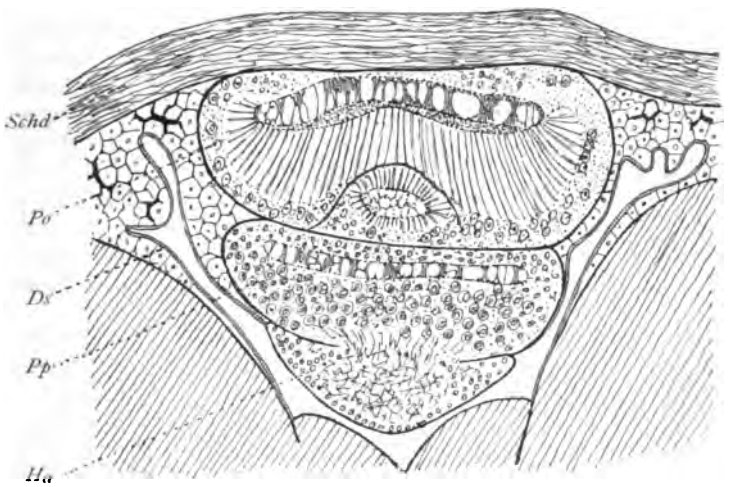


Fig. 6. Ein ähnlicher Querschnitt, jedoch weiter nach hinten die Parietalorgane treffend. Das Lumen des Atriums erscheint hier als ein für sich abgeschlossener Raum. (Nach AHLBORN, 1883.)

**Struktur der Retina** (vergl. Fig. 8, 9 und 10, p. 26). Am besten eignen sich zum Studium der Struktur, abgesehen von Silberimprägnationspräparaten, solche Präparate, die mit HEIDENHAINschen Hämatoxylin gefärbt wurden. Durch die bei dieser Methode benützten Flüssigkeiten wird das „weiße Pigment", das die ganze obere Schicht der Retina dicht füllt, aufgelöst und die einzelnen Elemente treten sehr deutlich hervor.

AHLBORN (1883) konnte wegen der dichten Pigmentierung von den Elementen der Retina nur die kleinen runden oder birnförmigen Zellen erkennen, die in seiner untersten Schicht liegen, er meinte, daß diese Zellen Fortsätze in die oberen pigmentierten Schichten der Retina aussenden und daß dadurch das gestreifte Wesen derselben bedingt wird. Sonst sollten nach ihm auch von den bindegewebigen Hüllen des Organes feine Züge in das Innere der Retina eindringen.

Nähere Nachrichten über die Elemente finden wir bei BEARD (1887, 1889): Bei Ammocoetes fand dieser Autor, daß die Retina in ihrer oberen Partie aus einer Schicht dicht liegender Stäbchen besteht. Darunter liegen in zwei Schichten kleine runde Zellen. Seiner Meinung nach soll je ein Stäbchen mit einer runden Zelle und diese wieder mit einer weiteren Zelle verbunden sein; von dieser erst soll gegen den Nerven des Organes zu eine Nervenfaser auslaufen.

OWSJANNIKOW (1898) fand ebensolche Stäbchen bei P. fluviatilis, doch handelt es sich bei ihnen, wie er es richtiger erkannt hat, um stäbchenförmige Zellen, die an ihrer Oberfläche mit Ausnahme ihres in das Lumen des Organes einragenden glänzenden, stäbchenförmigen oder abgeflachten Endstückes von schwarzem Pigment umgeben sind. Diese Zellen laufen an ihren unteren Enden in Fasern aus, die sich teilen und mit kleinen ovalen Zellen in Verbindung stehen sollen, weiter unten vereinigen sich die Fasern wieder und endigen an der Grenzmembran des Organes. Andere feine Fasern können bis zum Nerven verfolgt werden. OWSJANNIKOW unterscheidet in der Retina fünf Schichten: Nervenfasern, Nervenzellen, Fasern, Zellen kleiner Art und Stäbchen mit ihren Anhängseln.

GASKELL (1890) findet in der Retina nur stäbchenförmige Zellen, deren Kern in ihrer untersten Partie sich befindet. An diese Zellen setzen sich direkt im Innern des Organes eigentümliche „rod-like bodies", die sich durch ein besonderes Lichtbrechungsvermögen auszeichnen (die Endstücke OWSJANNIKOWS). GASKELL, der in dem Pinealauge des Ammocoetes ein zusammengesetztes Auge sieht, hält die lichtbrechenden Körper für Gebilde, die den Rhabditen der zusammengesetzten Arthropodenaugen entsprechen.

STUDNIČKA (1893) konnte bei Ammocoetes in der inneren Schicht der Retina zwei verschiedene Arten von stäbchenartigen Zellen voneinander unterscheiden.

Schon in embryonalen (6 mm langen) Entwicklungsstadien ließen sich hier neben den gewöhnlichen Zellen auch solche nachweisen, die sich durch eine viel intensivere Färbbarkeit und dichteres Plasma auszeichnen. Ihre Körper laufen, wie er ebenfalls angibt, in deutlich sichtbare, gegen die unterste Partie der Retina zu gerichtete Fortsätze aus. Da zu dieser Zeit der Stiel des Pinealorganes der Nervenfasern überhaupt noch entbehrt und nur aus Zellen besteht, so ist der Gedanke nahe, daß die bereits eine deutliche Schicht in der Retina bildenden Nervenfasern später in den Nerven eindringen und zentripetal, gegen das Gehirn zu, wachsen.

In etwas älteren Ammocoeten sind diese zweierlei Zellen der Retina noch deutlicher voneinander zu unterscheiden. Die Retina eines entwickelten Ammocoetes besteht nach STUDNIČKA aus folgenden Zellschichten:

1. Eine zu unterst liegende Schicht von Nervenfasern, welche mit denen des Pinealnerven in direkter Verbindung stehen.

2. Eine Schicht von basalen Zellen. Es sind das große, sehr klare Zellen mit wenig färbbarem Plasma, die mit großen Kernen versehen sind. Auch zwischen diesen Zellen verläuft eine Anzahl von Nervenfasern.

3. Eine Schicht von Kernen, die kleinen Zellen angehören.

4. Eine Schicht von zylindrischen Zellen, die den „Stäbchen" der älteren Autoren entsprechen. Unter diesen kann man wieder zweierlei Arten unterscheiden: die einen Zellen, die eigentlichen Stäbchen, welche

scharfe Konturen haben und mit Hämatoxylin, Pikrokarmin und Methylenblau färbbar sind, sie sind nur da, wo sich in ihrem Innern der Kern befindet, etwas angeschwollen; sonst sind sie ganz dünn. Dies sind die eigentlichen Sinneszellen des Pinealorganes, ihre Enden ragen in das Lumen des Pinealorganes hinein. Ihr Kern befindet sich an ihrer untersten Partie, welche sich hinter ihm in eine Nervenfaser verlängert. Diese verliert sich in der oben erwähnten Nervenfaserschicht (l.). Die oberen Enden der Zellen laufen in eigentümliche, in das Lumen des Organes tief einragende und sich verästelnde Fortsätze über. Die anderen Zellen, die Stützzellen der Retina, sind wenig färbbar und sie sind gegen das Lumen des Organes zu durch eine scharfe gerade Kontur abgegrenzt. Der Bau der Retina ist in ihrem ganzen Bereiche derselbe.

Bei erwachsenen Petromyzonten glaubte STUDNIČKA irrtümlich eine etwas verschiedene Bauweise der Retina gefunden zu haben; wegen starker Pigmentierung der Retina ist es ihm da nicht gelungen, die beiden Arten der zylindrischen Zellen, die Stützzellen und die Sinneszellen voneinander zu unterscheiden. Alle Zellen sollen hier mit hyalinen in das Lumen des Organes einragenden Endstücken endigen. Zwischen den runden basalen Zellen kommen manche vor, die ohne Zweifel den Charakter von

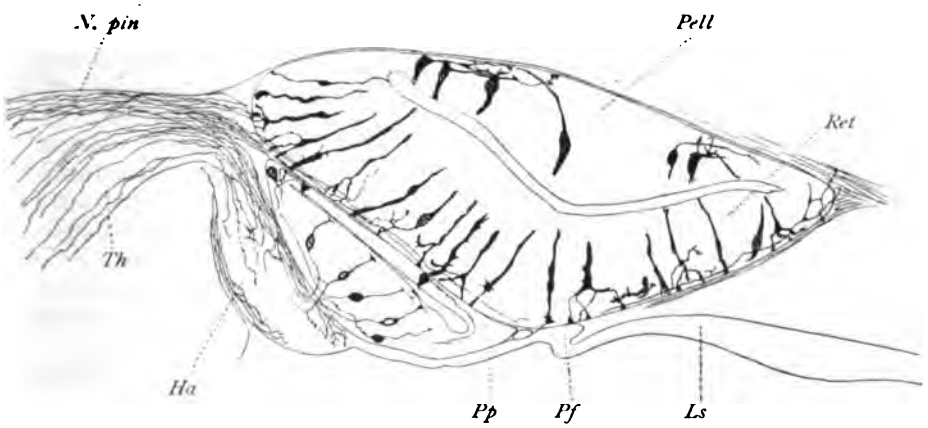


Fig. 7. Sagittalschnitt durch beide Parietalorgane von Ammocoetes. Nach einem mit Silber imprägnierten Präparate. (Nach RETZIUS, 1895.)

Ganglienzellen haben. Ihre Fortsätze lassen sich bis in die Schicht der Nervenfasern hinein verfolgen, doch hat man auch in die Schicht der Zylinderzellen sich wendende Fortsätze gesehen.

LEYDIG (1896) ist es nicht gelungen, die beiden Arten von Zylinderzellen voneinander zu unterscheiden, und er findet überhaupt nur zwei Arten von Zellen in der Retina. Die unteren Fortsätze der Cylinderzellen, die er findet, sollen mit denen der äußeren runden Zellen zu einem Netze verbunden sein. Die gegen das Lumen zu gewendeten Enden laufen in je einen „langen Sekretfaden, der schon tief im Zellkörper beginnt".

Mit Hilfe der GOLGIschen Silbermethode untersuchte die Retina des Pinealorganes von Ammocoetes RETZIUS (1895). Aus seinen Abbildungen, deren eine wir in der Fig. 7 hier reproduzieren, sieht man, daß ihm von den zylindrischen Zellen wahrscheinlich nur die Stützzellen zu imprägnieren gelungen ist. Die oberen Partien der Zellen hat er, da dabei wahrscheinlich die dichte Pigmentierung hinderlich war,

nicht imprägniert bekommen, gut dagegen die äußere Hälfte der einzelnen Zellen, die sich in der für Ependymzellen charakteristischen Weise in ihrem unteren Drittel verzweigen und zwar in sehr verschiedener, oft bizarrer Weise. Außerdem fand RETZIUS Zellen, die manchmal den Ganglienzellen ähneln und die an der untersten Schicht tangential angeordnet sind und mit ihren Zweigen mit dem unteren Umfange parallel verlaufen. Vom Pinealnerven konnte er Nervenfasern bis in das Innere der Retina hinein verfolgen, sie verlaufen in ihrer untersten Schicht von hinten nach vorne, und verästeln sich in dem vordersten Rande der Epiphyse. Es sollen nach RETZIUS einzelne nach aussen aus dem Organe und zwar in die Haut eindringen (?). Eine Verbindung der Nervenfasern mit den Elementen der Retina hat RETZIUS nicht beobachtet, doch konnte er einzelne Nervenfasern bis in die oberen Schichten der Retina hinein verfolgen, wo er sie scheinbar frei endigen sah. Daß sie sich hier verästeln, konnte er nicht beobachten. Infolge dieser seiner Beobachtungen kommt RETZIUS zu der Ansicht, daß das Pinealorgan von Ammocoetes kaum als ein wirkliches Sinnesorgan aufzufassen ist. „Jedenfalls liegt in ihm kein Auge vor."

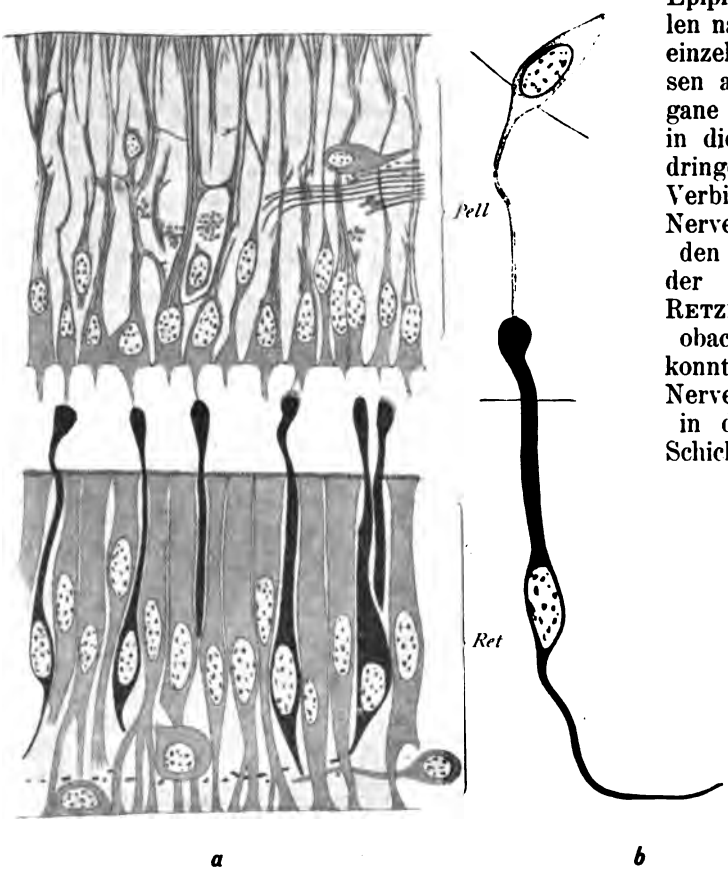


Fig. 8. a) Die Retina und die Pellucida des Pinealorganes eines erwachsenen Petromyzon marinus. Nach einem mit HEIDENHAINschen Eisenhämatoxylin gefärbten Präparate, schwach schematisiert; b) eine einzelne Zelle aus der auf dieselbe Weise gefärbten Retina des Pinealorganes von Petromyzon Planeri, im Zusammenhange mit einer Zelle der Pellucida. Vergrößerung: ZEISS, homog. Imm. $^1/_{12}$, Ok. 5. (Nach STUDNIČKA, 1899.)

Ebenfalls mit Hilfe der GOLGIschen Methode findet MAYER (1897) in der Retina beim Ammocoetes Ganglienzellen, deren Fortsätze er durch den Nerven des Organes bis in das Gehirn hinein verfolgen konnte.

An mit Eisenhämatoxylin gefärbten Präparaten untersuchte STUDNIČKA (1899) das Pinealorgan von P. marinus und P. Planeri und vervollständigte seine ursprünglichen Angaben über die Struktur dieser Organe. Er hat bei erwachsenen Tieren dieselbe Bauweise gefunden, wie sie von ihm früher beim Ammocoetes beschrieben worden ist (vergl. Fig. 8 und 8a). In den Stützzellen der Retina hat er Ependymzellen von derselben Gestalt, wie sie anderswo in den Wänden des Zentralnervensystems vorkommen, erkannt. Ihre unteren Enden laufen, wie das schon RETZIUS an seinen Präparaten sah, in einen, meistens jedoch in mehrere Ausläufer aus, die sich mit etwas erweiterten Enden (Sohlen) an die das ganze Organ umgebende Limitans externa anheften. Die Ependymzellen endigen im Niveau der oberen Oberfläche der Retina und zwar mit glatten, mit einem ganz niedrigen Stäbchensaume bedeckten Endflächen. Zwischen den oberen Rändern der Stützzellen sowie zwischen den Stützzellen und den Sinneszellen lassen sich die COHN-HEIDENHAINschen „Schlußleisten" nachweisen; auf diese Weise sind die zwischen den Zellen übrigbleibenden Lücken gegen das Lumen des Organes zu abgeschlossen.

Die Stützzellen sind es, die das sogenannte „weiße Pigment", das weiter noch besonders zur Besprechung kommen wird, enthalten.

Was die Sinneszellen betrifft, so wurde an Petromyzon marinus das meiste davon, was früher an Ammocoetes beobachtet wurde, bestätigt. Das Plasma dieser Zellen ist sehr dicht, ihr ganzer Körper nimmt stark Farbstoffe an. Mit Eisenhämatoxylin lassen sich diese Zellen und ihre unteren, in die Nervenfaserschicht der Retina übergehenden Fortsätze nachweisen, während das Plasma der gewöhnlichen Zellen den Farbstoff nur wenig behält. Die Zellen sind frei von dem sogenannten „weißen Pigment".

Neue Beobachtungen beziehen sich auf das, gegen das Lumen zu gewendete Ende der Sinneszellen. Diese endigen nicht, wie es bei den Stützzellen der Fall ist, in dem Niveau der oberen Fläche der Retina, sondern sie ragen frei in das Lumen des Parietalorganes hinein, und sie endigen erst da mit einer knopf- oder keulenförmigen Anschwellung, die mit einer besonderen feinen Hülle versehen zu sein scheint. Diese extraretinale Partie der Sinneszellen der Retina, die den „rods" von GASKELL und den „Sekretfäden" von LEYDIG entspricht, ist manchmal kurz, in anderen Fällen wieder ziemlich lang. Daß sie nicht die Bedeutung eines Sekretes hat, wie ursprünglich angenommen wurde, erkennt man aus dem ganzen Verhalten der Zellen. Die knopfförmige terminale Anschwellung war jedenfalls ursprünglich regelmäßig kugelförmig, und die Form, die sie meistens an Präparaten zeigt, ist durch Schrumpfung bei der Fixation bedingt*).

An Eisenhämatoxylinpräparaten sind die Endpartien der Sinneszellen ebenso wie die der übrigen Körper der Zellen intensiv gefärbt, mit anderen Farben lassen sie sich sehr wenig färben. An Karminpräparaten findet man sie z. B. fast ungefärbt. Die Substanz, aus der sie bestehen, ist, wie es am besten ungefärbte oder mit Karmin gefärbte Präparate zeigen, stark lichtbrechend.

*) In dieser Beziehung sind, wie ich jetzt finde, namentlich die mit Chromsäure fixierten Präparate, wie ich solche zu meiner Arbeit aus dem Jahre 1893 benutzt habe, fast unbrauchbar; an allen solchen sind die Enden der Zellen wie zerplatzt, sie verkleben miteinander und sehen dann ganz so wie Sekretballen aus. Sehr gut fixiert finde ich sie an mit FLEMMINGscher Flüssigkeit fixierten Präparaten.

Mittelst besonderer, von den unteren Enden der Zellen der Pellucida entspringenden Fädchen sind diese Endpartien der Sinneszellen im Innern des Pinealorganes wie aufgehängt (vergl. Fig. 8 und 8b, p. 26) [bei erwachsenen Petromyzon fluviatilis hängen sie, wie ich später fand, mit dem im Innern des Organes sich befindenden umfangreichen Syncytium zusammen!]

Sehr wichtig erscheint der Umstand, daß die lichtbrechenden, keulenförmigen Endpartien schon bei ganz kleinen, etwa nur 1 cm langen Ammocoeten gefunden werden konnten.

Was für eine Bedeutung die Endstücke der Retinazellen haben, läßt sich nicht sagen. Entweder sind es die lichtempfindlichen Enden der Zellen selbst, oder, wie STUDNIČKA (1899) meinte, entsprechen sie dem lichtbrechenden Apparate der einzelnen Zellen, jede einzelne Zelle würde uns ein einfaches, photorezeptorisches Organ vorstellen.

Neben den beiden Arten von zylindrischen Zellen findet STUDNIČKA in der Retina von Petromyzon marinus noch Ganglienzellen, deren Fortsätze parallel mit der unteren Oberfläche dieser Schicht verlaufen. Unterhalb der Ganglienzellen befindet sich eine Nervenfaserschicht und ganz unten die äußere Membrana limitans.

An eigens zum Zwecke der vorliegenden Arbeit angefertigten Präparaten von P. Planeri, fluviatilis und marinus gelang es mir, einige weitere Beobachtungen zu machen und die in der Literatur enthaltenen Beschreibungen so zu vervollständigen:

Die in der untersten Schicht der Retina vorkommenden Ganglienzellen sind bei erwachsenen Exemplaren ziemlich groß. Sie liegen hauptsächlich in den seitlichen Partien der Retina und zwar rings herum um dieselbe, ihre Anzahl ist nicht groß, mit der der Sinneszellen läßt sie sich nicht vergleichen! Sie senden je einen auffallend starken Neurit aus. In einigen Fällen sieht man, wie dieser parallel mit der unteren Fläche der Retina verläuft, in anderen, und zwar sehr oft, kann man ihn durch die Seitenwand des Organes bis in die Pellucida hinein verfolgen. Es stammen die in dieser vorhandenen Nervenfasern jedenfalls zum großen Teile aus den Ganglienzellen der Retina, welche, wofür wenigstens die Angaben von MEYER sprechen würden, auf der anderen Seite ihre Fortsätze in den Pinealnerven hinein einsenden.

Die Endstücke der Sinneszellen enthalten einen festeren Kern in ihrem Innern und sind an ihrer Oberfläche von einer mehrschichtigen, dünnen und nur nach FLEMMINGscher Fixation deutlich erkennbaren, feinen Membran überzogen. Immer stehen sie mittelst besonderen plasmatischen Fädchen mit den Pellucidazellen im Zusammenhange. Während die Sinneszellen des größten Teiles der Retina in die eben erwähnten Endstücke auslaufen, gehen bei erwachsenen Exemplaren (P. fluviatilis!) jene Zellen, die sich ganz am Rande dieser Schicht befinden, in besondere aus feinem, gekörnten Protoplasma bestehende, hier und da anastomosierende Plasmastränge über, die ein Netz im Lumen des Organes bilden, und sich mit der Pellucida verbinden*). Weiter kann man stellenweise im Innern des Organes Zellen finden, die mittelst Fortsätze mit diesen Strängen zusammenhängen. Eine zusammenhängende Schilderung dieser Strukturen wird später bei dem Besprechen des Innern des Pinealorganes folgen.

*) Dies sind die „solivaux hyalins" meiner Arbeit vom Jahre 1893.

Von der der Retina weicht, wie bereits oben gesagt wurde, in der Regel nicht viel die Struktur der unteren Wand des Atriums (Fig. 9, 10) ab. Man findet hier zylindrische Stützzellen (Ependym), hauptsächlich in der vorderen Partie des Atriums, auch Sinneszellen. Zu unterst befindet sich eine ziemlich starke Schichte von Nervenfasern. Die runden Zellen, denen man daselbst begegnet, haben eher das Aussehen von Neurogliazellen, als das der Ganglienzellen; man kann außerdem beobachten, daß sie allmählich in die Neurogliazellen des Pinealnerven übergehen. Bei P. marinus fehlen die Sinneszellen! (Fig. 9, p. 33, Fig. 11, p. 39).

Die obere Wand des Atriums besteht hauptsächlich aus Stützzellen, nur auf dem Übergange zu der Retina findet man zwischen diesen auch Sinneszellen.

## Die Pellucida.

Die Gestalt. Nur bei Petromyzon marinus hat die obere Wand des Pinealorganes, wie es scheint konstant, die Gestalt einer, und zwar plankonvexen Linse, mit nach oben gewendeten flachen Seite (siehe Fig. 11, p. 39). Bei Petromyzon Planeri und fluviatilis ist die Pellucida in der Regel mit ganz unregelmäßig verteilten Verdickungen versehen, und es läßt sich nicht beobachten, daß solche sich eher in der Mitte als an der Peripherie bilden würden*). Die untere Oberfläche der Pellucida besitzt etwa stalaktitartig in das Lumen des Organes einragende Fortsätze; die obere Fläche ist vollkommen eben. Einmal kann man an der sonst gleich dicken Pelucida nur vereinzelte solche Auswüchse beobachten, ein anderes Mal befinden sich solche dicht nebeneinander und die untere Oberfläche der Pellucida erscheint infolgedessen wie gewellt (Fig. 5, p. 22, Fig. 10, p. 34).

Die gerade besprochenen Verdickungen können wir an der Pellucida erst bei einigermaßen erwachsenen Tieren beobachten, im postembryonalen Zustande und bei noch jungen Ammocoeten stellt sich uns die Pellucida als eine gleichmäßige dünne, aus einer einzigen Schichte von etwa kubischen Zellen bestehende Schichte (Fig. 1, p. 13).

Auch da, wo die Pellucida durch ihre Gestalt an eine Linse erinnert, läßt sich nicht annehmen, daß sie die Rolle einer solchen auch wirklich spielen könnte; es fehlt ihr gerade die wichtigste Eigenschaft einer Linse, das Lichtbrechungsvermögen, aus diesem Grunde scheint der an ihre Durchsichtigkeit erinnernde Name „Pellucida" mehr am Platze zu sein. Zuerst wurde die Anwendung dieses Namens für die vordere Wand primitiver Sehorgane von HENSEN vorgeschlagen, für diejenige des Pinealorganes wurde der Name zuerst von CARRIERE (1890) angewendet.

Die Pellucida ist immer so durchsichtig, daß man durch sie die obere Fläche der Retina mit dem in ihrer Mitte sich befindenden und bei der Ansicht von oben als ein dunklerer Fleck erscheinenden Eingange in das Atrium sehen kann. Das Pigment fehlt in der Pellucida, nur ausnahmsweise und nur in kleinen Zellgruppen kann hier etwas weißes Pigment vorhanden sein.

*) BEARD, OWSJANNIKOW und RETZIUS sprechen zwar von einer linsenförmig verdickten Pellucida bei Ammocoetes und Petromyzon fluviatilis, doch ist es sicher, daß sie nur die eben erwähnten Verdickungen beobachtet haben; nur solche zeichnen sie in ihren Abbildungen.

Die Pellucida geht an ihren Seiten vollkommen allmählich in die Retina des Organes über. Zwischen beiden Schichten befindet sich eine Übergangspartie, die aus zylindrischen Zellen gebaut wird.

Was den feineren Bau der Pellucida betrifft, so weichen die Angaben der einzelnen Forscher auffallend voneinander ab.

Nach AHLBORN (1883) kommen in ihr rundliche Kerne vor und nur vereinzelt finden sich hier größere helle Zellen; sonst soll die Pellucida aus feinen Bindegewebefasern bestehen, die sich in ein unregelmäßiges lockeres Maschenwerk auflösen; dieses soll mit der Retina zusammenhängen.

Nach OWSJANNIKOW (1898) soll die Pellucida aus feinen Fasern bestehen, die zum Teil bündelartig angeordnet sind. An den Fasern sieht er manchmal viele kleine Zellen sitzen. Von den Zellen hängen in das Innere des Organes haarförmige glänzende Fortsätze hinein.

WHITWELL (1888) und BEARD (1889, bei alten Tieren) finden nur zylindrische Zellen in der Pellucida.

Auch GASKELL (1890) sah die Pellucida aus zylindrischen Zellen zusammengesetzt, deren Kerne sich auf ihrer basalen Partie befinden. Unter diesen Zellen sollen hier kleinere Zellen vorhanden sein, die eine besondere Schichte bilden.

STUDNIČKA findet (1893), daß die Pellucida bei Postembryonen und bei ganz jungen Ammocoeten aus einer einzigen Schichte kubischer Zellen besteht. Später werden diese Zellen zylindrisch und ihre Konturen undeutlich. Die Kerne liegen immer in der gegen das Lumen des Organes zugewendeten Partie der Zellen. Bei älteren Tieren (P. Planeri) ist die eigentliche Struktur der Pellucida undeutlich, sie erinnert annähernd an die des fibrillären Bindegewebes.

RETZIUS (1895) findet in der Pellucida von Ammocoetes eigentümliche Zylinderzellen, die eine verdickte kernführende Partie haben und am Fußende verzweigt sind. Zwischen diesen Zellen, die den Ependymzellen entsprechen, sieht er in Neurogliazellen umgewandelte Elemente. Nervenfasern sah er in der Pellucida niemals.

Die Pellucida von P. marinus hat STUDNIČKA (1899) auf Grundlage von Eisenhämatoxylinpräparaten beschrieben (Fig. 8a). Die eigentlichen Elemente der Pellucida sind nichts anderes als Ependymzellen. Nur ihre Kerne enthaltenden und die die untere Begrenzung der Pellucida bildenden Körper berühren sich untereinander und es lassen sich zwischen ihren Oberflächen die COHN-HEIDENHAINschen „Verschlußleisten" nachweisen. Die von ihnen gegen die obere Oberfläche der Pellucida verlaufenden Fortsätze, die den Ependymfasern entsprechen, sind ziemlich locker gelagert und durch weite Lücken voneinander getrennt, und zwar bis zu der oberen Oberfläche der Pellucida, wo sie sich an die gliale Hülle derselben anheften. Diese Fortsätze können sich eventuell teilen, anastomosieren miteinander und hängen hier und da mit kleineren Zellen (Neurogliazellen?) zusammen. Eine einzige Ependymzelle kann einen ganzen Büschel solcher noch im weicherem Protoplasma liegenden Ependymfasern aussenden.

Die Struktur der Pellucida ist nicht bei allen Arten dieselbe. Der Unterschied zwischen Petromyzon marinus auf der einen Seite und Petromyzon Planeri und fluviatilis auf der anderen besteht darin, daß bei dem ersteren, wie es gerade beschrieben wurde, die peripheren Fortsätze der Ependymzellen locker liegen und zwischen einander große Lücken übrig lassen, während bei den anderen Arten die betreffenden Fortsätze sehr

dicht nebeneinander gelagert sind und die eigentlichen Körper der Zellen hier eine fast spindelförmige Gestalt haben. Das Gewebe der Pellucida bekommt hier infolgedessen das oben bereits erwähnte Aussehen eines dichten fibrillären Bindegewebes (Fig. 10, p. 34).

Aus ihren gegen das Lumen zu gewendeten Enden senden die Zellen eigentümliche Ausläufer, die das Lumen des Organes meistens direkt durchlaufen und sich auf die Weise, wie es oben näher besprochen wurde, an die Enden der Sinneszellen anheften. Was für eine Bedeutung diese Fortsätze haben, läßt sich nicht ganz leicht erkennen. Miteinander verklebte Zilien, wie ich es früher selbst angenommen habe, kann man in ihnen nicht so leicht sehen, obzwar in ihrem Inneren an Eisenhämatoxylinpräparaten hie und da deutliche stärker gefärbte Fibrillen zu sehen sind. Wenn man die Verhältnisse in den peripheren Partien des Pinealorganes erwachsener Petromyzonten (fluviatilis), wo die Retinazellen mit den Zellen der Pellucida mittelst deutlich plasmatischen Strängen in Verbindung stehen, in Betracht zieht, so kann man mit Berechtigung annehmen, daß auch die oben besprochenen Fortsätze der Pellucidazellen protoplasmatisch sind, oder wenigstens aus nur wenig umgewandeltem Protoplasma bestehen. Bei Petromyzon fluviatilis hängen diese Fädchen mit dem im Inneren des Organes sich befindenden großen Syncytium zusammen.

Ausnahmsweise kommen bei Petromyzon Planeri am Rande der Pellucida vereinzelte Sinneszellen oder solchen ähnliche Zellen vor.

**Das sogenannte „weiße Pigment"** (vgl. die Fig. 4 u. 5, p. 21, 22).

Schon MAYER konnte 1864 beobachten, daß die Epiphyse von Petromyzon viele Kalkkörperchen enthalte. AHLBORN betrachtet die ganz kleinen Körperchen der eigentümlichen weißen Substanz, die er als „weißes Pigment" beschreibt, für etwas dem Hirnsande höherer Wirbeltiere ähnliches und meint, daß die Substanz, um die es sich da handelt, Kalciumphosphat sein könnte.

Die kleinen Körperchen füllen dicht die Zellen der Retina aus und sie verleihen derselben beim auffallenden Lichte ein schneeweißes Aussehen. Da sie, in größeren Massen gelagert, nicht das Licht durchlassen, so erscheinen die von ihnen gefüllten Partien bei durchfallendem Lichte unter dem Mikroskope untersucht, tiefschwarz, was zu manchen Irrtümern die Veranlassung gegeben hat. So meinen BEARD und OWSJANNIKOW, die wahrscheinlich nur die bei durchfallendem Lichte sich darstellenden Bilder berücksichtigt haben, daß die Retina mit einem schwarzen oder dunkelbraunen Pigmente gefüllt ist! Die betreffende Substanz läßt sich, wie GASKELL (1890) zuerst beobachten konnte, durch Säuren (wie ich finde z. B. bei der Fixierung mit solchen, z. B. mit der PERÉNYIschen Flüssigkeit oder mit Pikrinsäure!) aus den Zellen vollkommen entfernen.

Mit Hilfe starker Vergrößerungen konnte STUDNIČKA (1893) die einzelnen Körperchen beobachten; sie sind von verschiedener Größe und erscheinen als klare (durchsichtige) runde oder ovale Körnchen mit scharfen Konturen*). Sie befinden sich im Protoplasma der Retinazellen und nicht auf ihrer Oberfläche, wie OWSJANNIKOW (1898) irrtümlich angenommen hat. Sie füllen die Stützzellen der Retina vollkommen aus und steigen in den Fortsätzen derselben bis in die unterste Schichte der

*) Nur wenn sie in mehreren Schichten liegen sind sie undurchsichtig.

Retina. Diese Körnchen kommen weiter auch in den Ganglienzellen vor, welche, wenn sie mit ihnen stark gefüllt sind, das Aussehen von unregelmäßigen Klumpen bekommen. Endlich kommen sehr viele „Pigment"-körperchen interzellular in der untersten Retinapartie vor. Neben der Retina ist auch die untere Wand des Atrium, die eigentlich eine Fortsetzung der ersteren im histologischen Sinne vorstellt, mit dichtem Pigmente gefüllt; dasselbe steigt auch oft in den Pinealnerven hinein.

Das „Pigment" fehlt den Ammocoeten, die kleiner als 50 mm sind; in älteren Ammocoeten ist es in der Regel schon vorhanden, in erwachsenen Tieren fehlt es nie. Die gegenteilige Angabe von BEARD, nach der das Pigment manchmal fehlen sollte und nach der die pigmentierten Organe tiefer im Schädeldache eingelagert sein sollten als die pigmentfreien, ist jedenfalls durch einen Irrtum in der Beobachtung zu erklären.

LEYDIG (1896) unterscheidet Pigmentkörner zweierlei Art: „Die einen in geringer Anzahl vorhandenen gehören dem dunkelkörnigen (braunschwarzen) Pigment an, die anderen sind bei durchfallendem Lichte von schmutzig-gelber Farbe und entsprechen wohl dem guaninhaltigen Pigment der Hautdecke. Bei auffallendem Lichte sind sie weiß." Dieses letztere Pigment wäre nach LEYDIGS Meinung den harnsäurehaltigen Pigmenten zuzuzählen. Die Angabe LEYDIGS von dem Vorhandensein zweierlei Pigmentes kann ich bestätigen. Es kommen wirklich in den Stützzellen der Retina des Pinealorganes, wenn auch in geringerer Menge und weiter voneinander entfernt, kleine Körnchen eines dunkelbraunen Pigmentes vor. Man kann dieses letztere an Präparaten, an denen das „weiße Pigment" durch Säuren entfernt wurde, deutlich beobachten.

**Das Lumen des Pinealorganes (Endblase und Atrium).** (Vergl. die Fig. 6 und 8, p. 23 u. 26, und die Fig. 9 und 10.)

AHLBORN (1893) meinte, daß an dem feineren Baue des Pinealorganes in hohem Maße die von seinen Hüllen ausgehenden Bindegewebsstränge beteiligt sind; er glaubte, daß diese aus den „Zacken und Zapfen" der Pellucida in den Hohlraum übergehen, denselben in der Gestalt breiterer oder schmälerer Säulen und Bänder durchdringen und in die Retina eintreten, an deren unterster Oberfläche sie sich wieder mit der Kapsel des Organes verbinden! „Der Hohlraum erhält dadurch ein eigentümliches lakunäres Aussehen", sagt er (vergl. Fig. 6).

BEARD (1889) spricht die Ansicht aus, daß es nur Koagulate einer ehemaligen Flüssigkeit sein können, die das Aussehen der ebenfalls von ihm beobachteten, den Hohlraum durchsetzenden Stränge haben. Etwa dieselbe Ansicht wird von OWSJANNIKOW (1888) vertreten.

GASKELLS (1890) Ansichten weichen bedeutend von denen der früheren Autoren ab. Er meint, daß das Pinealorgan von Ammocoetes eigentlich keine Höhle besitzt, sondern durch ein Zellgewebe vollkommen gefülllt ist. An die zylindrischen Zellen der Pellucida sollen sich nach ihm unten kleinere Zellen anschließen, an diese folgen direkt die lichtbrechenden Endstücke der Retinazellen, die er für besondere Elemente zu halten geneigt ist, und auf diese die eigentlichen zylindrischen Körper der Retinazellen. Das Pinealorgan hat nach ihm die Bauweise eines zusammengesetzten Arthropodenauges.

LEYDIG (1896) findet, daß das Lumen des Pinealorganes mit von den Retinazellen ausgeschiedenen „Sekretfäden" gefüllt ist.

Studnička hat in zwei Arbeiten über den Inhalt des Pinealorganes gehandelt. In seiner ersten Arbeit (1893) gibt er an, daß sich bei älteren Ammocoeten im Inneren des Organes eigentümliche, strangförmige hyaline Gebilde befinden, die sich an die Enden der Sinneszellen ansetzen. Sie werden als Koagulat eines ehemaligen halbflüssigen Inhaltes aufgefaßt, das an den Enden der Sinneszellen haften bleibt. Aus den Parietalorganen ganz junger Ammocoete und erwachsener Petromyzonten (Planeri)

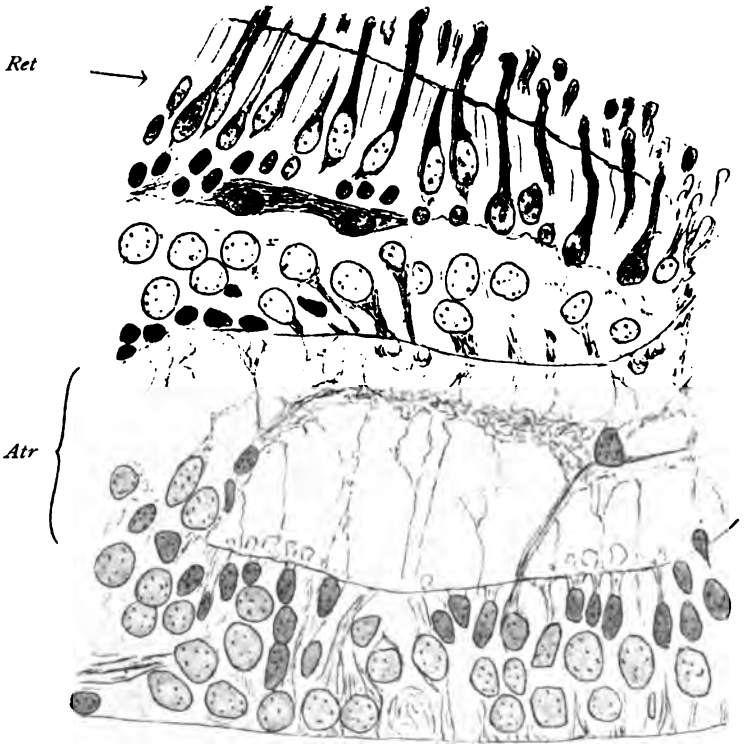


Fig. 9. Ein Teil der Retina und das Atrium des Pinealorganes von Petromyzon marinus im Sagittalschnitte. Vergrößerung: Zeiss, homog. Imm. $^1/_{12}$, Ok. 2.

beschreibt er eigentümliche mit distalen Enden der Sinneszellen im Zusammenhange stehende runde hyaline Körperchen, die sich nur wenig mit Eosin oder Pikrokarmin färben. Aus ihrer Oberfläche treten feine Fäserchen hervor, die schon zum Koagulum gehören sollen.

In einer anderen über P. marinus handelnden Arbeit (1899) berichtigt dieser Autor seine ursprünglichen Angaben. Die hyalinen Körperchen sind, wie es Eisenhämatoxylinpräparate deutlich zeigen, nichts anderes als die etwas dickeren Enden der Retinazellen. Die von ihnen ausgehenden Fädchen gehören zu Pelucidazellen. Nur die Stränge können durch Koagulation einer das Lumen ehemals ausfüllenden Flüssigkeit entstanden sein.

Weitere zum Zwecke der vorliegenden Arbeit durchgeführte Untersuchungen ergaben folgende Resultate (Fig. 9, 10):

Während die Stützstellen der Retina immer mit ebenen Endflächen endigen und nicht die geringsten Zeichen eines Ausscheidungsprozesses zeigen, ragen die Sinneszellen in der oben geschilderten Weise in das Innere des Organes hinein.

Die meisten feinen Fortsätze, welche die Zellen der Pellucida in das Lumen des Organes aussenden, setzen sich mit Ausnahme eines Falles, der unten verzeichnet werden wird, immer an die Enden der Sinneszellen an, und es entsteht auf diese Weise das schon von AHLBORN richtig beobachtete, jedoch falsch gedeutete System von parallelen Strängen im Innern des Organes. Die ganz an der Peripherie des Organes liegenden Retina- und Pellucidazellen verhalten sich (bei erwachsenen Tieren) etwas anders. Man sieht hier nicht mehr die keulenförmigen Enden der Retinazellen, sondern die letzteren gehen in eigentümliche hyaline protoplasmatische Stränge über, die man durch das Lumen des Organes bis in die Pellucida hinein verfolgen kann. Diese Stränge bilden ein ziemlich kompliziertes unregelmäßiges Netzwerk, in dem auch einzelne aus der Retina ausgetretene Zellen eingelagert sein können.

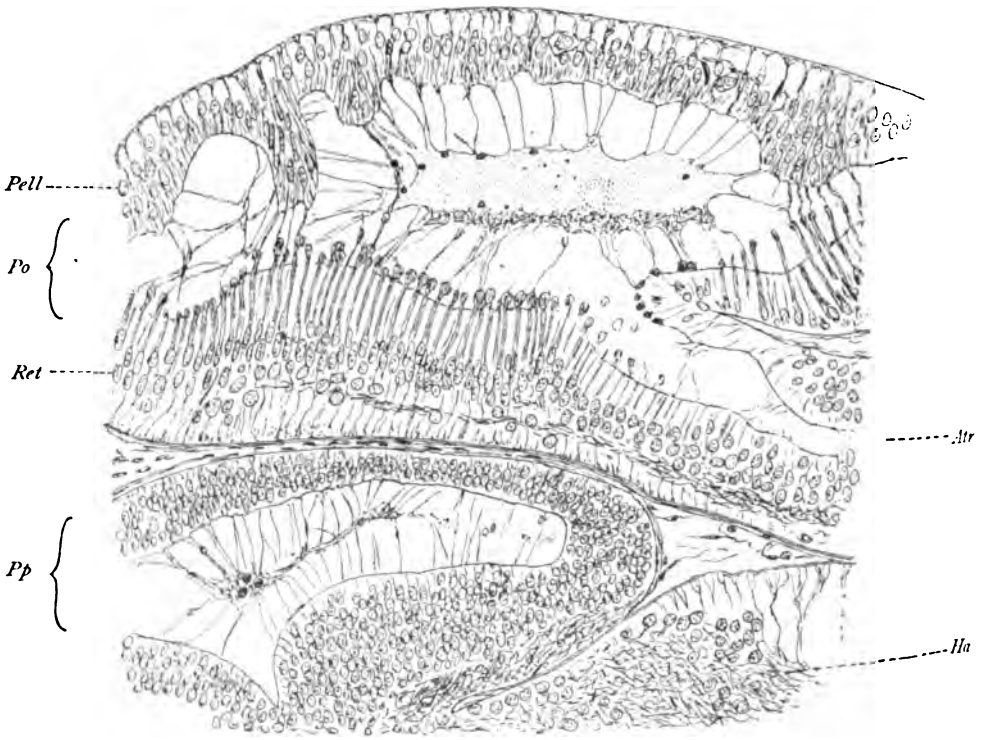


Fig. 10. Beide Parietalorgane von Petromyzon fluviatilis im Längsschnitte. Im Inneren des Pinealorganes eine syncytiale Masse. Fixierung: ZENKERsche Flüssigkeit, Färbung: Hämatoxylin nach DELAFIELD, Vergrößerung: REICHERT, Obj. 6, Ok. 3.

Auch sonst liegen im Innern des Organes größere durch feine Fortsätze mit seinen Wänden zusammenhängende Protoplasmamassen, deren unregelmäßig verteilte, kleine Kerne uns zeigen, daß es sich in ihnen um Syncytien handelt. Bei alten Exemplaren von Petromyzon fluviatilis verbinden sich die Enden der Pellucidazellen mittelst ihrer Fortsätze mit einem die ganze Mitte des Pinealorganes einnehmenden umfangreichen Syncytium. Mittelst anderer, ebenfalls sehr feinen Fädchen steht nun dieses Syncytium auf der entgegengesetzten Seite mit den Sinneszellen der Retina

in Verbindung. Das Plasma des eben erwähnten Syncytiums zeigte nur zum Teil und zwar besonders in der untersten Partie desselben eine und zwar etwa schaumartige Struktur, sonst war es vollkommen homogen und ließ sich mit Hämatoxylin, wenn auch schwach färben. Es ist klar daß wir in der homogenen Substanz, um die es sich da handelt, nicht, reines Plasma vor uns haben, es handelt sich da um eine Umwandlung des Protoplasmas, die wirklich auffallend an einen Sekret erinnert. Wenn man nicht alle Verhältnisse berücksichtigen würde, so könnte man leicht dazu verleitet werden, die ganze das Innere des Organes füllende Masse nur für einen Sekret seiner Wände zu erklären. Besonders an der Peripherie des Syncytiums befinden sich viele kleine Zellkerne; im Inneren dagegen, wo seine Substanz homogen ist, findet man fast keine. Das Aussehen der Kerne ist etwas eigentümlich; sie sind auffallend homogen, wahrscheinlich also etwas verändert. Wahrscheinlich stellen die eben erwähnten plasmatischen Netze und Syncytien Reste eines Corpus vitreum des Pinealorganes vor.

Außer dem bereits erwähnten Syncytium ist in dem Pinealorgane vonPetromyzon fluviatilis zwischen jenem und den Wänden des Organes kein wirkliches festeres Sekret vorhanden; geringe Koagulate, die man hier nachweisen kann, sprechen nur für das Vorhandensein einer eiweißhaltigen Flüssigkeit während des Lebens. Immer lassen sich jene Koagulate an geeignet fixierten Präparaten sowohl von dem oben erwähnten Syncytium, wie auch von den Fortsätzen der Pellucidazellen unterscheiden. Nur im Atrium kann man Spuren von Sekretionserscheinungen beobachten (Fig. 9).

## II. Das Parapinealorgan (Studnička 1893).

[Nach Ahlborn (1883): „das untere Bläschen der Epiphyse", nach Owsjannikow (1898): „das viscerale Bläschen", nach Kupffer (1894): „die Paraphyse" (Fig. 4, 6, 11, 12, 13).]

Gleich nach seinem Entstehen hat das Parapinealorgan die Gestalt einer ganz unansehnlichen Blase, die zwischen dem Pinealorgane und der Gehirndecke in der Gegend der Ganglia habenulae vor der Commissura habenularis eingeklemmt ist. Nur ziemlich schwer läßt es sich anfangs von dem hohlen Stiele des Pinealorganes unterscheiden. Erst später, nachdem das Organ aus dem Bereiche der Ganglia habenulae, mit denen beiden es anfangs, wie es im entwicklungsgeschichtlichen Teile hervorgehoben wurde, zusammenhängt, in eine freiere Lage gekommen war, kann es sich besser entwickeln.

Zuerst ganz niedrig und etwa laibförmig, wird das Parapinealorgan später, und besonders im erwachsenen Tiere, entweder kugelförmig oder halbkugelförmig (vergl. Fig. 13 p. 41). Sein Lumen, das während der Embryonalzeit fast unbemerkbar war, ist jetzt meistens bedeutend groß. Die eigentliche Gestalt des Organes läßt sich deshalb oft schwer erkennen, da sie durch den Druck des oberen Organes stark beeinflußt wird; außerdem kann das Parapinealorgan viel leichter als das mit großem Teile seiner Oberfläche an das Schädeldach angeheftete Pinealorgan bei der Fixation schrumpfen.

Es handelt sich in dem Parapinealorgane um ein Gebilde, das, wie wir schon oben sagten, im ganzen die Gestalt des Pinealorganes nachahmt. Seine obere Wand, die man ebenfalls hier als eine „Pellucida" bezeichnen kann, bleibt dünn und einschichtig; niemals zeigt sie Verdickungen, wie

es im Pinealorgane der Fall ist. Die untere Wand wird gleich von Anfang an dicker, dies ist die Retina. Ein Unterschied vom Pinealorgan besteht darin, daß bei einem solchen die Retina unten frei ist, während sie bei Parapinealorganen zeitlebens mit dem Gehirndache im Zusammenhange bleibt. Wir haben oben geschildert, wie sich der vorderste Zipfel des linken Ganglion habenulae von der Hauptmasse desselben abtrennt und mit dem Parapinealorgane ein Ganzes bildet. Die Retina zeigt fast immer eine kompliziertere Struktur, wenn sie auch immer einfacher gebaut zu sein scheint als die des Pinealorganes. Die Nervenfasern, die aus ihr nach unten gehen, verlieren sich zum Teil in dem Ganglion habenulae, zum Teil verlaufen sie in dem in das Hirndach eingelagerten und zu diesem gehörenden Tractus habenularis zum linken Ganglion habenulae. Dieser Tractus erinnert in seinem Aussehen und seinen Beziehungen zu dem Parapinealorgane auffallend an den Nerv des Pinealorganes. Auch ein Analogon des Atriums kann man im Parapinealorgane nachweisen: Ungefähr in der Mitte der oberen Oberfläche der Retina befindet sich ein seichter oder tieferer Recessus, der in eine gegen die Mitte des Ganglion habenulae zugewendete Spitze ausläuft. In diesem Recessus, den zuerst AHLBORN gesehen hat, muß man wie schon oben erwähnt wurde, eine Spur nach der ehemaligen schnell vergehenden Kommunikation zwischen dem Lumen des Organes mit Gehirnventrikel sehen (STUDNIČKA 1893). Er kann einmal, wie das OWSJANNIKOW (1888) findet, auffallend stark entwickelt sein, und steht dann — relativ— dem Atrium des anderen Organes nicht nach. ein anderes Mal aber ist er kaum angedeutet.

Wodurch sich das Parapinealorgan in jedem Falle von dem oberen Organe unterscheidet, ist der fast vollständige Mangel an weißem Pigment. Die einzige Stelle, an der man meist, aber auch nicht in jedem Falle, geringe Spuren der betreffenden Substanz finden kann ist die untere Seite der Pellucida an ihrem vordersten Rande (AHLBORN, OWSJANNIKOW).

Was die Größe des Parapinealorganes betrifft, so ist es immer kleiner als das oberhalb ihm liegende Pinealorgan, sonst variiert jedoch seine Größe bedeutend. Die gegenseitige Größe der beiden Organe ist nach einer Reihe von beobachteten Fällen (Querschnitte) in der folgenden Tabelle (STUDNIČKA, 1893) zusammengestellt:

| | | | | | | | | | | |
|---|---|---|---|---|---|---|---|---|---|---|
| 23 | mm | langer | Ammocoetes: | Pinealorgan | 0,23 | mm, | Parapinealorgan | 0,105 | mm |
| 26 | „ | „ | „ | „ | 0,15 | „ | „ | 0,12 | „ |
| 30 | „ | „ | „ | „ | 0,15 | „ | „ | 0,09 | „ |
| 49 | „ | „ | „ | „ | 0,22 | „ | „ | 0,15 | „ |
| 94 | „ | „ | „ | „ | 0,24 | „ | „ | 0,14 | „ |
| 117 | „ | „ | „ | „ | 0,31 | „ | „ | 0,20 | „ |
| Erwachsener | | | Petromyzon Planeri: | „ | 0,35 | „ | „ | 0,25 | „ |

Nicht nur was seine Größe betrifft variiert das Parapinealorgan; auch seine Strukturverhältnisse sind fast in jedem Falle verschiedene. Einmal steht es, was die Kompliziertheit seines Baues betrifft, dem Pinealorgane nicht viel nach, ein anderes Mal wieder erkennt man in ihm kaum Unterschiede zwischen dem Baue seiner oberen und unteren Wand. Fast jeder Autor, der sich mit dem Studium der Parietalorgane von Petromyzon beschäftigt hat, gibt bezüglich des Parapinealorganes andere Angaben. Es wird aus diesem Grunde notwendig sein, im folgenden die Angaben der einzelnen Forscher näher anzuführen:

AHLBORN (1883) findet das Parapinealorgan von derselben Gestalt und nur etwas kleiner als das obere Organ. Die zelligen Elemente

sollen mit denen des oberen Bläschens übereinstimmen. Ebenfalls soll sein Hohlraum in ganz ähnlicher Weise von faserigen Gewebselementen durchsetzt sein wie der des oberen Bläschens.

BEARD (1889) fand das untere Organ bei Ammocoetes nur ganz wenig entwickelt und macht keine Angaben über seine Struktur. Ebenso GASKELL (1890), der dasselbe Objekt untersucht hat.

Nach OWSJANNIKOW (1888) ist das Parapinealorgan (P. fluviatilis) sehr gut entwickelt, nur ist es kleiner als das obere. Es ahmt vollkommen die Gestalt des Pinealorganes nach, und die in der Mitte der Retina sich befindende Einstülpung hat dieselbe Lage und Tiefe wie diejenige, die man im Pinealorgane findet (Atrium). Sie sieht nach ihm so aus, als ob sie in die Mitte des Ganglion habenulae führen würde. In der Retina findet OWSJANNIKOW dünne, ziemlich lange Zylinderzellen, welche mit den Stäbchen des Pinealorganes eine gewisse Ähnlichkeit haben; ihre Breite beträgt 7,4—8,3 $\mu$. Ferner finden sich hier „recht große, fast runde Zellen, von denen die größten im Mittel 14 $\mu$ betragen. Die letzteren kommen in großer Anzahl an der Stelle vor, wo die vordere und hintere Wand ineinander übergehen. Viele Zellen, besonders die stäbchenförmigen, besitzen sehr lange Fortsätze." „Die untere Schichte besteht aus Nervenfasern, die sich verästeln und mit kleinen und großen Zellen verbinden, bis sie schließlich in stäbchenförmige Zellen übergehen. Die Zahl der kleinen spindelförmigen Nervenzellen ist in der unteren Wand sehr groß, während dieselben in der vorderen Wand meistens gar nicht vorkommen." Irrtümlich glaubt OWSJANNIKOW, daß sich von dem Nerven des oberen Organes ein Nervenbündelchen trennt und die untere Wand des Parapinealorganes versorgt, es soll sich nach ihm namentlich zu der hinteren Kante des Organes begeben, dann nach vorne laufen und es verbindet sich mit den Zellen und Stäbchen der Retina. Viele Fasern stammen außerdem aus dem hinteren Ganglion. „Die Fasern begeben sich ebenfalls nach vorn und kreuzen sich mit jenen, welche aus dem vorderen Ganglion entspringen." „Die meisten Nervenfasern erhält das Organ aus dem vorderen Ganglion." „Sie gehen fächerförmig in die untere Wand über. An diesen Nerven ist ihr Zusammenhang mit Zellen und Stäbchen besonders deutlich zu sehen". Einige Nervenfasern sollen sich endlich sehr hoch vom Pinealnerven trennen und sich zu den Zellen der oberen Wand begeben.

Zum Unterschied von OWSJANNIKOW findet STUDNIČKA (1893), daß das Parapinealorgan, was seine Struktur betrifft, immer weniger gut ausgebildet ist als das Pinealorgan. Die obere Wand, die Pellucida, ist aus einer einzigen Zellschichte gebaut. In der unteren, mit dem vorderen abgeschnürten Ende des Ganglion habenulae ein Ganzes bildenden Wand — der Retina — konnte er in einigen Fällen stäbchenförmige, stark färbbare Zellen nachweisen, welche denen des Pinealorganes ähnlich sind. Zwischen diesen Zellen befinden sich in mehreren Lagen Kerne anderer Zellen. Darunter eine Nervenfaserschichte, die den Übergang zum Ganglion vermittelt.

Die von OWSJANNIKOW und STUDNIČKA gefundenen stäbchenförmigen Zellen konnte RETZIUS (1895) auch mittelst der Golgischen Methode nachweisen (Fig. 7, p. 25). Er bezeichnet sie als „bipolare Zellen", „welche einigermaßen an Riechzellen oder innere Retinazellen erinnern; ihr einer feiner Fortsatz zog gegen die Höhlung, in deren Nähe er, schwach verästelt, endigte, ihr anderer noch feinerer Fortsatz senkte sich nach dem unteren-hinteren Umfang hin, bog sich dort um

und schloß sich dem dort vorbeiziehenden Nervenzweig an." „Die Zellen sehen wie Nervenzellen aus und können wohl funktionierende Nervenzellen sein. Es ist aber auch möglich, daß sie Ependymzellen sind, welche in ihrer Gestalt Nervenzellen ähneln, also gewissermaßen als solche maskiert sind." Außerdem fand RETZIUS in der unteren Wand auch vereinzelte Zylinderzellen, die mit einem in die Höhle eindringenden haarförmigen Fortsatz versehen waren. In der Pellucida fand er kurze Zellenkörper, die einen oder mehrere, zuweilen verästelte Fortsätze nach den Seiten aussendeten — jedenfalls also Ependymzellen!

Nervenfasern, die aus dem linken Ganglion habenulae in das vordere gelangen, endigen da und zu ihnen schließen sich die Fortsätze der bipolaren Zellen.

Infolge dieser seiner Befunde spricht RETZIUS die Meinung aus, daß es sich in dem Parapinealorgane vielleicht um ein funktionierendes Gebilde handeln kann.

LEYDIG (1896) findet bei P. fluviatilis das Parapinealorgan wenig entwickelt. Die Beschaffenheit der Zellen in der oberen und der unteren Wand soll hier gleichmäßiger sein als dies bei dem oberen Organe der Fall ist, man hat hier nach seiner Ansicht keinen Grund, von einer Linse und einer Retina zu sprechen. An der Basis des Organs hat LEYDIG eine Kreuzung der Nervenfasern gefunden. Die aus dem Nerven kommenden Fäserchen wenden sich nach vorn in das Organ hinein, während die aus dem Fasergewirr des Ganglion hervortretenden Längsfasern nach rückwärts sich ziehen.

Nach den übereinstimmenden Angaben der Autoren kann man im Parapinealorgane gewöhnliche Ependymzellen — und neben ihnen stäbchenförmige, mit Nervenfasern zusammenhängende Zellen — wohl Sinneszellen — voneinander unterscheiden. Auch bei diesen handelt es sich um umgewandelte Ependymzellen. Außer ihnen kommen noch Ganglienzellen vor. Es sind also in der Retina des Parapinealorganes dieselben Bestandteile vorhanden, wie in der Retina des Pinealorganes. Der Unterschied besteht in der Größe der Elemente und dann hauptsächlich in der Art und Weise, auf welche die hier für Sinneszellen gehaltenen Elemente auf der Oberfläche der Retina endigen. Niemanden ist es gelungen, in dem Parapinealorgane solche lichtbrechende Endstücke an diesen Zellen nachzuweisen, wie sie in dem anderen Organe vorkommen. Worin beide Organe übereinstimmen sind die Verhältnisse im Innern des Organes. Es können hier in günstigen Fällen ebensolche Auswüchse beobachtet werden, wie wir sie an der Pellucida in dem Pinealorgane gesehen haben; ein Unterschied besteht nur darin, daß sie ebenso aus den gewöhnlichen Retinazellen, wie aus denen der Pellucida stammen und sich in der Mitte des Lumens zu einem Netzwerk vereinigen, in dem auch einzelne ausgewanderte Zellen oder sogar kleine Syncytien enthalten sein können. Es kommen hier außer diesem Netzwerk noch fadenförmige Koagulate einer ehemaligen Flüssigkeit vor (vgl. Fig. 10, p. 34). Oft kann man nur solche im Innern des Organs nachweisen.

Das Parapinealorgan liegt beim erwachsenen Tiere immer in der vordersten Partie der membranösen Vorderhirndecke; es befindet sich nur die von uns als Paraphyse gedeutete Ausstülpung vor ihm. Zu seinen Seiten befinden sich hohe, bis an das Pinealorgan reichende seitliche Falten dieser membranösen Decke (Fig. 11) und hinten die leicht gewölbte Fortsetzung dieser Decke. Direkt oberhalb ihm befindet sich das Pinealorgan, von dem es entweder ganz oder nur in seiner hinteren Partie

bedeckt ist. Nur ausnahmsweise kann es soweit nach vorne verschoben werden, so daß sein etwa vorderes Drittel schon vor dem Pinealorgane liegt; in einem Falle fand ich dies bei P. marinus (vgl. Fig. 13, p. 41). Zwischen das Schädeldach und das Parapinealorgan ist immer etwas von dem pericerebralen Bindegewebe eingelagert.

### Die äußeren Hüllen der Parietalorgane.

Auf die die unmittelbare Hülle eines jeden der beiden Parietalorgane, sowie (wie wir bereits sagten) des Nerven des oberen Organes vorstellende gliale Membrana prima, die wir passend mit dem Namen „Membrana limitans externa" bezeichnen können, folgt eine ganz dünne, bindegewebige Scheide, die uns eine direkte Fortsetzung der inneren bindegewebigen Hülle des ganzen übrigen Zentralnervensystems (der Pia mater), vorstellt. Die von dieser gebildete und jedes der Organe auf allen freien Seiten umgebende Kapsel wird bereits von AHLBORN (1883) erwähnt. Auch da, wo sich die obere Fläche der Pellucida des Pinealorganes scheinbar unmittelbar an das feste fibröse Bindegewebe des Schädeldaches anschmiegt, ist zwischen beide eine ganz dünne Schichte des der Kapsel zugehörenden Bindegewebes eingelagert.

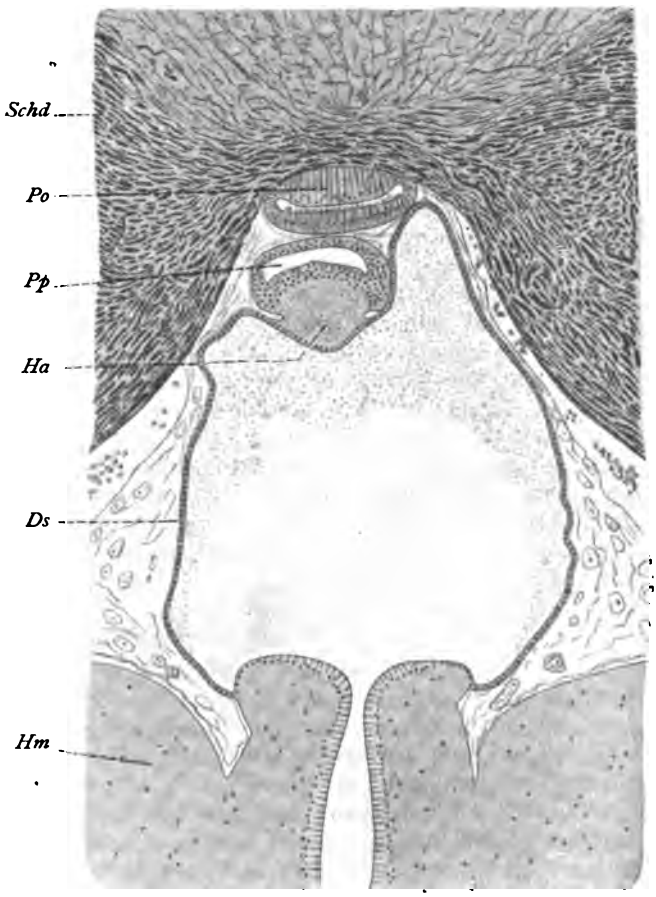


Fig. 11. Querschnitt durch die oberste Partie des Vorderhirns und durch beide Parietalorgane von Petromyzon marinus (erwachsenes Exemplar). Die Parietalorgane liegen in einer Vertiefung des Schädeldaches. (Nach STUDNIČKA, 1899.)

Mit Ausnahme der vor der Pellucida des oberen Organes sich befindenden Partie enthält die Kapsel der Parietalorgane spärliche kleine Pigmentzellen.

**Die Lage der Parietalorgane im Schädel** (Fig. 11, p. 39, 12, 13, p. 41).

Das Parapinealorgan, das oben von dem Pinealorgan bedeckt wird, kommt mit dem Schädeldache nicht in Berührung, höchstens kommt seine vordere obere Kante demselben ganz nahe, dagegen liegt das Pinealorgan und zwar mit der ganzen oberen Seite seiner Pellucida demselben dicht an.

Bei Ammocoeten ist die Schädeldecke an jener Seite, wo die Parietalorgane darunter liegen, ganz eben (vergl. Fig. 4, p. 21), erst bei erwachsenen Tieren läßt sich eine hauptsächlich an Sagittalabschnitten bemerkbare Vertiefung beobachten, in der jetzt das Pinealorgan eingelagert ist. Die Vertiefung ist viel breiter als das Pinealorgan, welches in ihr daher ziemlich frei liegt; gerade nur seine obere Seite ist an das Schädeldach angeheftet. Zwischen den Seitenwänden des Organes und dem Schädeldache ist hier jenes eigentümliche großzellige Füllgewebe eingelagert, das auch sonst in der Schädelhöhle zwischen dem Gehirn und der Schädelwand sich befindet. Auch vor dem Organe, zwischen diesem und dem Zipfel der Paraphyse ist noch dieses Gewebe eingelagert. In diesem Gewebe verlaufen nun spärliche das Parietalorgan versorgende Blutgefäße. Jederseits des Pinealorganes befindet sich ein größeres longitudinales Gefäße, von diesem dringt ein kleineres nach unten zu dem Parapinealorgan. Ein deutliches Netz um die Parietalorgane wird nicht gebildet. Vor die Pellucida dringen die Blutgefäße, soviel uns wenigstens bekannt ist, in keinem Falle.

Die tiefe Einsenkung auf der unteren Seite des Schädeldaches bei erwachsenen Tieren hat eine auffallende Verdünnung des Schädels an jener Stelle zur Folge. Besonders bei Petromyzon marinus kann, wie unsere Fig. 13, p. 41 zeigt, die Dicke des Schädels ganz gering sein, dicker schon ist das Schädeldach bei Petromyzon fluviatilis (Fig. 12). Am auspräparierten und bei durchfallendem Lichte untersuchten Schädeldache sieht man, daß die Bindegewebsfasern zirkular um die Vertiefung verlaufen.

### Die parietale Cornea — der Scheitelfleck.

Die Cornea. Es können hier ebenso wie bei den paarigen Augen unter dem Namen „Cornea“ alle die Schichten unterschieden werden, die sich zwischen dem Pinealorgane und der Oberfläche des Kopfes befinden, und die wegen ihrer glasartigen Durchsichtigkeit den Lichtstrahlen den freien Weg zu dem ersteren zulassen. Es ist das erstens die zwar aus festem fibrösen Gewebe bestehende, jedoch dünne und in erwachsenen Exemplaren besonders sich (relativ) verdünnende obere Wand des Cranium, auf diese folgt ein eigentümliches Bindegewebe, das eine reichliche homogene Grundsubstanz und verhältnismäßig spärliche, immer nur senkrecht an die Oberfläche der Cornea gerichtete Bindegewebsstränge, die das Schädeldach mit dem Corium verbinden*), besitzt, und das wenigstens bei P. marinus das Aussehen eines Schleimgewebes hat (Fig. 13). Dieses füllt den ganzen Raum bis zu dem Corion. Was das Corium betrifft, so ist es an der betreffenden Stelle an sich selbst durchsichtig und dazu entbehrt es, wie alle Schichten der Cornea, gänzlich der Pigmentzellen, die überall anderswo unter ihm eine Schichte bilden, durch die Epidermis durchschimmern, und so der Haut ihre graue Farbe verleihen. Auf

*) Beim Präparieren bemerkt man wirklich, daß in der Gegend der Cornea die Wand fester an den untenliegenden Schichten angeheftet ist als anderswo.

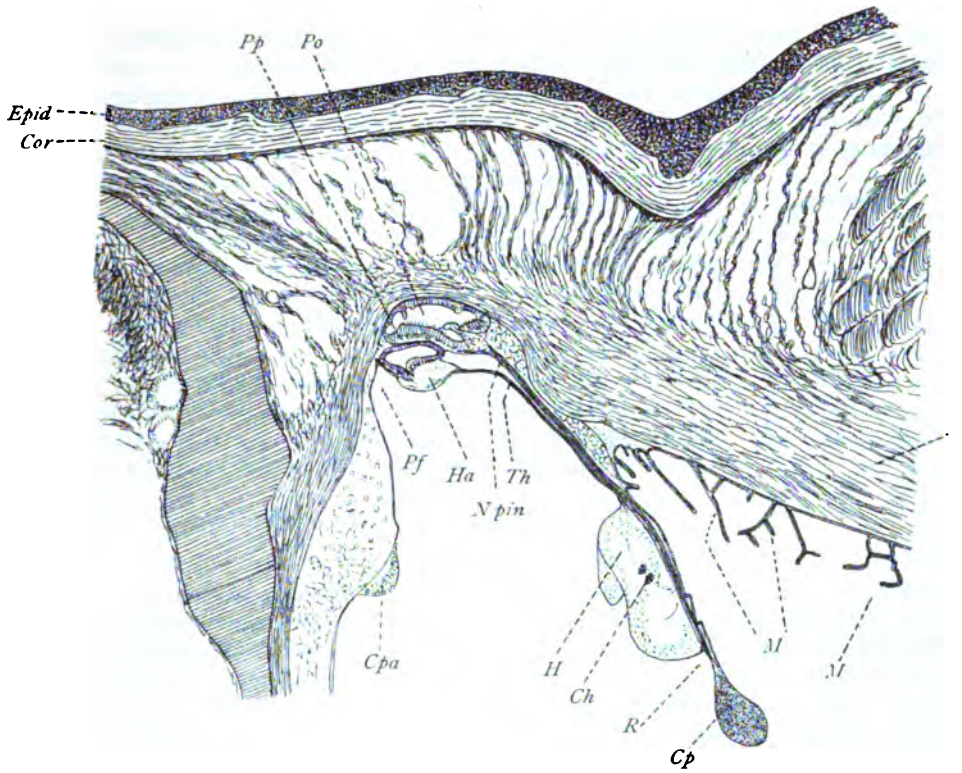


Fig. 12. Teil eines Längsschnittes durch den Kopf von Petromyzon fluviatilis mit der Parietalgegend des Gehirns mit beiden Parietalorganen und der Cornea (von einem erwachsenen Exemplare). Vergrößerung: REICHERT, Obj. 2, Ok. 3.

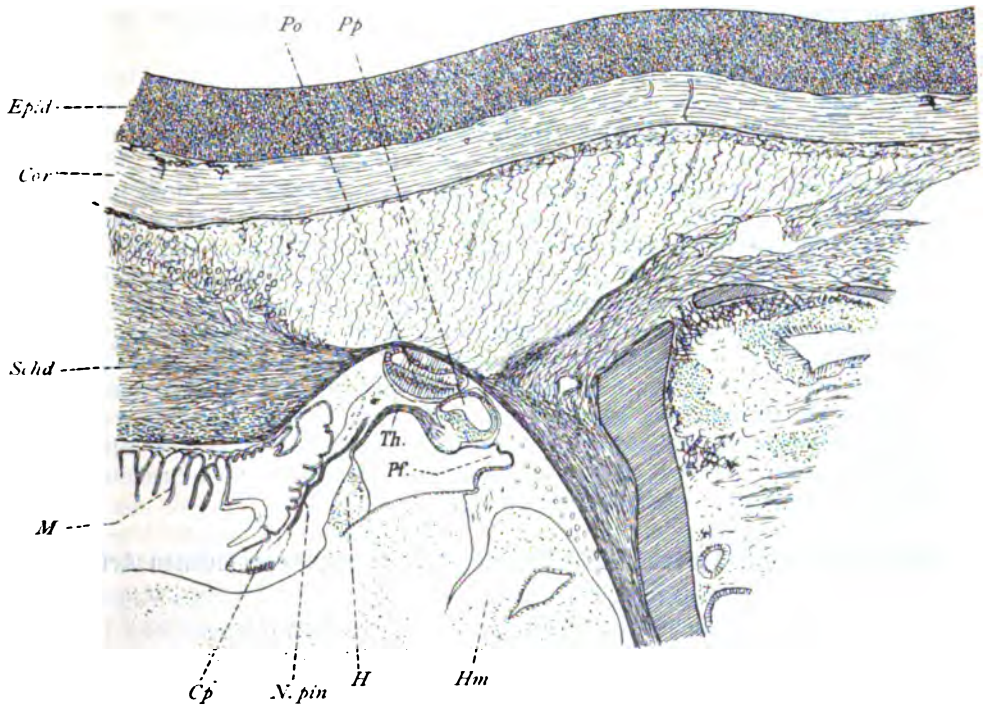


Fig. 13. Ein ähnlicher Schnitt durch die obere Partie des Gehirns und die Parietalcornea eines kleinen Exemplares von Petromyzon marinus. Dieselbe Vergrößerung.

das Corium folgt endlich die Epidermis, in der höchstens eine geringere Anzahl der Leydigschen Drüsenzellen zu verzeichnen wäre.

Am auffallendsten von allen Schichten der Cornea ist jenes Schleimgewebe, das man bei Petromyzon marinus findet. Der Raum, den es einnimmt, hat besonders an Längsschnitten (vergl. Fig. 13, p. 41), aber auch an Querschnitten (vergl. Fig. 11, p. 39) eine bestimmte Gestalt. Es handelt sich da um einen abgestutzten, niedrigen, aus diesem Gewebe bestehenden Konus, dessen Spitze etwa dort zu suchen wäre, wo sich die Parietalorgane befinden und dessen Basis ebenso groß ist, wie die ganze pigmentfrei Stelle in dem Corion.

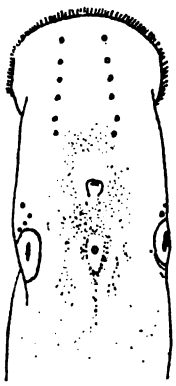

Fig. 14. Der Kopf eines erwachsenen Petromyzon Planeri von oben gesehen. (Nach STUDNIČKA, 1893.)

Scheitelfleck (Fig. 14). Wenn man den Kopf eines älteren Ammocoetes oder eines Petromyzon von oben ansieht, so sieht man die Cornea in der Gestalt eines etwa in derselben transversalen Ebene, wie die paarigen Augen, sich befindenden länglichen, vorne breiteren und hinten in eine Spitze auslaufenden, also ungefähr dreieckigen weißen „Scheitelfleckes", in dessen Mitte ein weißer Körper, die Retina des Pinealorganes durchschimmert. Der ganze Scheitelfleck entspricht der pigmentlosen Partie des Corion. Wenn man das betreffende Stück der Haut auspräpariert und bei durchfallendem Lichte untersucht, so sieht man, daß das Pigment an den Rändern des Scheitelfleckes schnell aufhört.

Diese pigmentfreie Stelle der Haut ist bei Ansicht von oben auf den Kopf des Tieres sehr auffallend, und mußte schon früher beobachtet worden sein, ehe man von der eigentlichen Bedeutung der darunter liegenden Organe eine Ahnung hatte. WHITHWELL (1888) gibt uns davon eine gute Beschreibung, bei AHLBORN (1884) und GAGE (1893) finden sich Abbildungen.

Wie ich mich überzeugen konnte, kann man schon bei ganz kleinen, nur wenig als einen zentimeterlangen Postembryonen von Petromyzon eine Andeutung dieses pigmentfreien Fleckes finden. Die bereits schon hier in der Haut vorhandenen verästelten, großen Pigmentzellen fehlen oberhalb des Pinealorganes, und die Fortsätze der übrigen bilden um die Stelle, wo dasselbe liegt, einen Ring (!). Bei etwa 25 cm langen Ammocoeten ist die Cornea schon ganz deutlich (STUDNIČKA, 1893).

Noch müssen wir an die etwas eigentümlichen, ebenfalls an unsere Cornea sich beziehende Ansichten GASKELLS (1890) eingehen: GASKELL findet, daß bei Ammocoetes die direkt oberhalb des Pinealorganes sich befindende Wand des Craniums verdickt ist und er will in dieser Verdickung eine Linse sehen, die etwa der kutikularen Linse mancher Arthropodenaugen entsprechen würde. Es ist klar, daß sich GASKELL, der nicht Querschnitte, sondern Horizontalschnitte untersucht hat, in einem Irrtume befand; wie wir gesehen haben, ist die Wand an der betreffenden Stelle nicht dicker, sondern eher dünner.

### Die Unterschiede zwischen den Parietalorganen bei verschiedenen Arten.

Wegen der großen Variabilität der Organe läßt sich wenig Sicheres über diese Unterschiede sagen; nur einige Merkmale kann man hier hervorheben:

Petromyzon Planeri. Bl. Der mit der Paraphyse zu einem Ganzen vereinigte Dorsalsack ist verhältnismäßig niedrig, die Parietalorgane sind infolgedessen nicht zu weit vom Gehirn entfernt. Die Vertiefung im Schädeldache ganz gering.

Bei der Larve dieser Form (Ammocoetes) fehlt die Vertiefung noch überhaupt und die Organe liegen noch ganz nahe am Gehirn (vergl. Fig. 4, p. 21). Sonst zeigen die Parietalorgane von Ammocoetes im ganzen dieselbe Struktur wie diejenigen der erwachsenen Tiere, nur daß sie bei jüngeren Ammocoeten noch kein „weises Pigment" in ihrer Retina enthalten.

Petromyzon fluviatilis. L. Die Ausstülpung der membranösen Gehirndecke ist sehr hoch und die Vertiefung im Schädeldache sehr tief. Die Schädeldecke im Bereiche derselben etwas verdünnt, keinesfalls jedoch wie bei der folgenden Form. Das Bindegewebe zwischen dem Corium und dem Schädel ist locker, jedoch kein Schleimgewebe. Im Innern des Pinealorganes wurde von mir im erwachsenen Tiere ein Syncytium gefunden, an das sich die Fortsätze sowohl der Retina wie der Pellucidazellen anheften (vergl. Fig. 12, p. 41).

Petromyzon marinus. L. Der Dorsalsack sehr hoch, die Vertiefung im Schädeldache, in der die Organe liegen, ist bei dieser Form keinesfalls tiefer als bei Petromyzon fluviatilis. Das Schädeldach oberhalb der Organe bedeutend verdünnt. Ein aus einem eigentümlichen Schleimgewebe bestehender Kegel befindet sich oberhalb der Organe zwischen dem Schädeldache und dem Corion. Die Pellucida annähernd linsenförmig. Im Innern des Organes kein besonders, die Mitte einnehmendes Syncytium. Die Fortsätze der Pellucidazellen heften sich direkt an die Enden der Sinneszellen (vergl. Fig. 13, p. 41, Fig. 11, p. 39).

Lampetra Wilderi. (Petromyzon Wilderi, GAGE.) Der Stiel des Pinealorganes, der sonst bei den anderen Arten die Bedeutung eines Nerven (Nervus pinealis) hat, soll hier nicht in einen solchen umgewandelt sein: es verlaufen keine Nervenfasern in seinem Innern (? JOHNSTON).

## Mordacia mordax GRAY.

[Die einzige Angabe über das Pinealorgan dieser Form stammt von SPENCER (1890).]

Es handelt sich um ein stark dorsoventral abgeflachtes, breites Bläschen, das auf seinem etwas dickeren hinteren Ende in einen Stiel übergeht und mittelst dessen mit dem Gehirndache verbunden ist. Die obere Wand des Bläschens, die der Pellucida von Petromyzon ähnlich ist, ist überall gleich dünn, pigmentfrei und einschichtig. Die untere viel dickere Wand ist in eine Retina umgewandelt. SPENCER konnte in ihr stäbchenförmige Zellen finden, die mit ihren unteren Enden mit kleinen kugelförmigen Elementen in Verbindung zu stehen schienen. In der hinteren Partie der Retina, da, wo diese in den Stiel übergeht, kommen die längsten dieser Zellen vor. Ob da ein dem Atrium des Petromyzontenorganes vergleichbarer Abschnitt vorhanden ist, läßt sich weder aus der Beschreibung, noch aus den Abbildungen SPENCERS erkennen. In der Retina ist ein dunkelbraunes Pigment reichlich eingelagert. Das Lumen des Organes soll mit einem Koagulum gefüllt sein.

Es wurde keine Spur von einem Parapinealorgane beobachtet.

Das Pinealorgan, das fast vollkommen an dasjenige von einem Ammocoetes erinnert, liegt oberhalb der Vorderhirnhemisphären und es legt sich mit seiner oberen abgeflachten Seite, ebenso, wie es bei Petromyzon der Fall ist, direkt an die untere Oberfläche des bindegewebigen Craniums. Dieses weist an der betreffenden Stelle keine Vertiefung auf.

Auf der Oberfläche des Kopfes, etwa in der Mitte zwischen den paarigen Augen, kommt eine lichtere Stelle — ein Scheitelfleck — vor, der die Lage des darunterliegenden Pinealorganes verrät (abgebildet bei GÜNTHER, „Study of fishes" 1880, Fig. 318). Nach SPENCER soll auch oberhalb des Organes in der Haut Pigment vorhanden sein.

## Myxine glutinosa L., Bdellostoma.

Bei Bdellostoma kommen, wie die neuesten Untersuchungen KUPFFERS (1900) gezeigt haben, die Parietalorgane nicht einmal zur Anlage; das Dach des Vorderhirns bleibt in der Parietalgegend, da hier ein Velum auch überhaupt nicht angelegt wird, vollkommen glatt. Erwähnungswert ist der Umstand, daß sich trotz dem Fehlen der Parietalorgane doch beide Ganglia habenulae entwickelt haben. Am erwachsenen Gehirn kann man besonders das eine von ihnen, und zwar das rechte, das hier in die Medianlinie verschoben ist, beobachten (vergl. RETZIUS, 1895).

Die in der Literatur vorkommenden und auf das Vorhandensein einer Epiphyse bei Myxine sich beziehenden Angaben lassen sich alle durch Irrtümer in der Beobachtung erklären. A. RETZIUS (1822) sieht in dem Ganglion habenulae eine Epiphyse, von BEARD (1887, 1889) wird das Infundibulum des von ihm in umgekehrter Lage untersuchten Gehirns für eine Epiphyse gehalten und LEYDIG (1896) glaubte endlich in einem oberhalb des Gehirns sich befindenden umfangreichen Lymphraume die Epiphyse gefunden zu haben. (Näheres bei STUDNIČKA, 1898.)

# Selachii.

Bei Selachiern kommt von den Parietalorganen nur das eine und zwar das Pinealorgan (die Epiphyse der Autoren) zur Entwicklung. Von einem Parapinealorgane oder überhaupt einem vorderen Parietalorgane läßt sich hier nicht einmal in frühen Entwicklungsstadien eine Spur nachweisen.

Die Angaben älterer Autoren über das Vorhandensein einer „Epiphyse" am Selachiergehirn beziehen sich alle auf den viel auffälligeren, blutgefäßreichen, durch die plexusartig umgewandelte membranöse Partie der Zwischenhirndecke gebildeten Knäuel, der irrtümlich hier (wie auch bei anderen Wirbeltiergruppen) für eine Epiphyse gehalten wurde (so z. B. noch im Jahre 1864 von MAYER). Die erste Erwähnung des wirklichen Pinealorganes befindet sich in einer über das Gehirn von Echinorrhynus spinosus handelnden Arbeit von JACKSON und CLARKE (1875). Es wird hier als ein feiner von der Zwischenhirndecke bis zum Schädeldache oberhalb der Hemisphäre des Vorderhirns sich ziehender feiner Faden charakterisiert. Die erste genauere Beschreibung des Pinealorganes und der Art und Weise, auf die es an der Schädeldecke endigt, verdanken wir EHLERS, der im Jahre 1878 die betreffenden Verhältnisse an Acanthias und an Raja untersucht hat. Zu etwa derselben Zeit war auch schon, und zwar durch BALFOUR (1878), die Entwicklungsgeschichte des betreffenden Organes bei Selachiern bekannt geworden. Neue Angaben über das Verhalten des Pinealorganes bei einer größeren Anzahl von Selachiern lieferte etwas später CATTIE (1882). Leider lassen sich seine Angaben, da er sich bei seiner Arbeit hauptsächlich makroskopischer Untersuchungsmethoden bedient hat, nicht immer gut benützen. Aus der neueren Zeit stammen Angaben von CARRINGTON (1890, Lamna cornubica) und von GALEOTTI (1897). Dieser letztere war bisher der einzige, der cytologische Methoden zur Untersuchung des Pinealorganes der Selachier angewendet hat. Wichtige Angaben über die Parietalgegenden des Gehirns zweier Selachierarten, Torpedo und Pristiurus, stammen endlich auch von D'ERCHIA (1896)*).

*) Da die bisherigen Kenntnisse der Struktur des Pinealorganes der Selachier doch zu lückenhaft waren, erwies es sich als notwendig, zum Zwecke der vorliegenden Arbeit die betreffenden Organe und die ganze Parietalgegend neuen Untersuchungen zu unterwerfen. Es geschah dies an lückenlosen Schnittserien, welche eigens zum Zwecke dieser Arbeit aus den Gehirnen oder ganzen Köpfen erwachsener Exemplare oder älterer Postembryone einer Anzahl von Selachiern (Chimaera, Mustelus, Scyllium, Pristiurus, Notidanus, Acanthias, Spinax, Torpedo, Raja, Myliobatis) nach Einbettung in Celloidin oder Paraffin angefertigt worden sind.

## Die Entwicklung des Pinealorganes.

[Die ältesten Angaben über die Entwicklung des Pinealorganes stammen von BALFOUR (1878). In der neueren Zeit haben über dieses Thema HIS (1892), LOCY (1893, 1894 b c, 1895), D'ERCHIA (1896) und MINOT (1901) geschrieben.]

Sehr interessant sind die Angaben, die von LOCY stammen und die sich auf die allerersten Stadien der Gehirnentwicklung beziehen; sie würden, falls sie sich bestätigen sollten, was jedenfalls bisher nicht geschehen ist, sicher ein Licht auf die Urgeschichte der Parietalorgane werfen. LOCY hat gefunden, daß sich an der noch flachen Neuralplatte, aus der das Gehirn entstehen soll, sehr früh die Anlagen der paarigen Augen und zwar in der Form von zwei paarig angeordneten zirkulären Depressionen nachweisen lassen. Nun findet LOCY, daß etwas später hinter diesen Anlagen zwei Paare von weiteren und zwar kleineren Depressionen erscheinen, die er als „accessory optic vesicles" bezeichnet. Sie sollen nach ihm in Beziehung zu dem Parietalorgane stehen, das demnach ursprünglich paarig angelegt sein dürfte. Er meldet (1894), daß er das vordere Paar der akzessorischen Bläschen bis in die Pinealausstülpung habe verfolgen können. Nach diesen Befunden wäre das bei Selachiern allein vorhandene Pinealorgan paarig angelegt. Jedenfalls ist es nicht klar, wie sich die Befunde LOCYS mit den Verhältnissen bei jenen Kranioten, bei denen zwei Parietalorgane angelegt werden, in Übereinstimmung bringen lassen. Vielleicht entsteht das Pinealorgan doch nur aus der einen „akzessorischen Blase", während sich die anderen nicht weiter entwickeln.

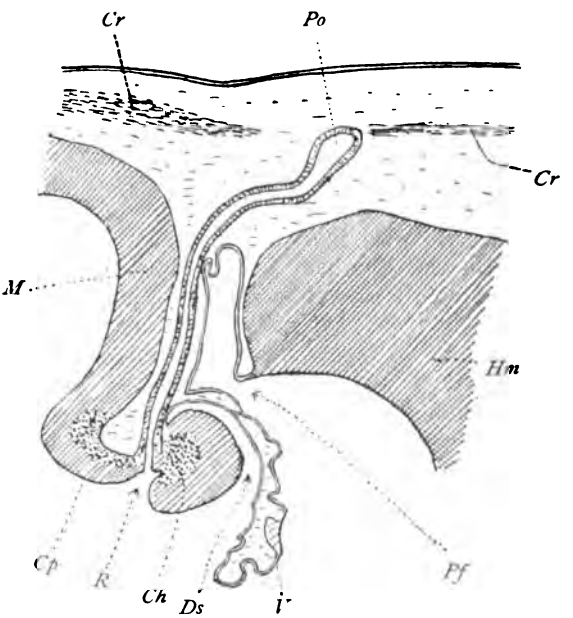


Fig. 15. Sagittalschnitt durch die Parietalgegend eines 86 mm langen Embryo von Acanthias vulgaris. (Nach SEDGWICK MINOT, 1901.)

Die spätere Entwicklung des Pinealorganes, von jener Zeit angefangen, wo es als ein unpaares Gebilde an dem schon geschlossenen Gehirndache erscheint, haben BALFOUR (1878) an Acanthias, D'ERCHIA (1896) an Pristiurus und SEDGWICK MINOT (1902) an Pristiurus untersucht. Nach den übereinstimmenden Angaben aller dieser Autoren erscheint das Pinealorgan (die Epiphyse der Autoren) direkt vor der Commissura posterior und zwar in der Gestalt einer einfachen Ausstülpung, die sich allmählich verlängert und zuletzt röhrenförmig wird (Fig. 15). Das nach vorne gerichtete Ende des Pinealorganes, das beim Wachstum weiter und weiter nach vorne verschoben wird, befindet sich schließlich

etwa oberhalb des vorderen Randes der Hemisphären. Es ist von Anfang an knopfförmig angeschwollen und berührt zuerst direkt das Ektoderm der oberen Seite des Kopfes. Es bleibt auch später diesem verhältnismäßig auffallend nahe. Die Verlängerung des röhrenförmigen Pinealorganes, die eben erwähnt wurde, ist zum größten Teil dadurch bedingt, daß zwischen Gehirn und das Ektoderm sehr früh reichliches mesenchymatisches Material abgelagert wird, so daß beide Teile voneinander entfernt werden mit Ausnahme eben nur des Endbläschens des Pinealorganes, das immer nahe unter der Haut bleibt. Aus dem Mesenchym entwickelt sich später auch die Schädeldecke und es wird in vielen Fällen (Spinacidae) das knopfförmige Endbläschen des Pinealorganes in einer Lücke derselben, einem Foramen parietale, eingeschlossen.

## Die Parietalgegend.

[Vergleiche die Abbildungen: Fig. 2 der Tafel und die Textfiguren: 15, 24, 24—26.]

Die Parietalgegend des Gehirns des Elasmobranchier kann alle für ein Gnathostomengehirn charakteristische Eigenschaften aufweisen. Die Unterschiede zwischen den einzelnen Arten bestehen nur in ungleicher Ausbildung der einzelnen Abschnitte jener Gegend. Eine Ausnahme stellt Torpedo vor, dem ein Pinealorgan vollkommen fehlt. Abweichend von der Parietalgegend der Elasmobranchier ist die Parietalgegend bei Holocephalen gestaltet. Sie erinnert vielmehr an diejenige des Teleostomengehirns als an jene der Elasmobranchier. Ihre einzelnen Eigenschaften sollen unten besonders beschrieben werden; die folgenden Angaben beziehen sich nur auf die Parietalgegend des Elasmobranchiergehirns.

Burckhardt (1894b) unterscheidet bei Notidanus folgende Abschnitte der Parietalgegend: Auf die nervös verdickte Lamina supraneuroporica und die an ihrem kaudalen Ende in das Innere des Gehirnventrikels sich einstülpenden Plexus chorioidei inferiores folgt eine Paraphyse, dann ein Velum transversum, das die Form einer einfachen Querfalte hat, ein Dorsalsack („Zirbelpolster", wie er ihn nennt), die Commissura habenularis (C. superior), das Pinealorgan (Epiphyse bei Burckhardt), das kurze Schaltstück und die Commissura posterior.

d'Erchia (1896) unterscheidet bei Pristiurus dieselben Bestandteile; ebenso bei Torpedo, nur daß er hier die Epiphyse vermißt. Er macht darauf aufmerksam, daß bei der Entwicklung das Velum früher erscheint als das Pinealorgan selbst. Weiter hebt er hervor, daß in der Parietalgegend einmal der Dorsalsack überwiegend ist, ein anderes Mal wieder die Paraphyse (vergl. Fig. 22, die den ersten und die Fig. 25 und 26, welche den zweiten Fall darstellt).

Sedgwick Minot (1901) meint, daß eine wirkliche Paraphyse am Gehirn der Selachier überhaupt nicht zur Entwicklung kommt. Das, was hier unter diesem Namen beschrieben zu sein pflegt, soll nach ihm nur jenem Abschnitt der Gehirndecke entsprechen, auf dem bei anderen Kranioten die Paraphyse sitzt. Minot macht den Vorschlag, diesen Teil mit dem Namen „Paraphysealbogen" („Paraphysealarch") zu bezeichnen. In der Tat ist manchmal die Höhe und Gestalt der Paraphyse bei Selachiern etwas eigentümlich. Bei Spinax z. B. hat sie die Gestalt eines breiten Sackes, der größer ist als der Dorsalsack und dessen feingekrauselte obere Wand breit abgeflacht ist. (Unsere Fig. 25, die ein Gehirn von Spinax darstellt, zeigt zufällig die Paraphyse nicht gut.) Daneben kommen jedoch

Fälle vor (Torpedo z. B.), in denen sie dieselbe Gestalt hat wie ein embryonales Pinealorgan.

Wenn wir die Parietalgegend eines Elasmobranchier mit derjenigen eines Petromyzonten vergleichen, so liegt, abgesehen von den schon bei Besprechung dieser letzteren hervorgehobenen Unterschieden (der Lage der Parietalorgane und des Mangels eines Velums bei Petromyzon!), ein weiterer Unterschied darin, daß bei Elasmabranchiern die ganze Parietalgegend infolge der auffallenden Entwicklung der Vorderhirnhemisphären bedeutend verkürzt ist. Da sowohl die in der Mittellinie miteinander und mit der Lamina supraneuroporica verschmelzenden Hemisphären, wie auch die Decke des Mittelhirns hochgewölbt sind, erscheint die weit nach hinten verschobene Parietalgegend wie in die Tiefe gesenkt, während sie am Petromyzontengehirn die vorderste und höchste Partie des Gehirns war. Auch der Charakter der membranösen Partien der Parietalgegend bei Petromyzon und den Elasmobranchiern ist ein verschiedener. Bei ersterem sind diese, wie gesagt wurde, vollkommen glatt, während bei letzteren sowohl die Wände der Paraphyse, wie diejenigen des Velums und des Dorsalsackes reichlich in Falten gelegt sind. Reichliche Blutgefäße umgeben sie von außen. Sie unterscheiden sich infolgedessen in ihrer Bauweise und jedenfalls auch in ihrer Funktion nur wenig von den wirklichen inneren Plexus chorioidei.

## Allgemeines über das Pinealorgan der Selachier.

Zum Unterschied von den Petromyzonten, deren Pinealorgan die Gestalt einer ziemlich kompliziert gebauten und mittelst eines Nerven mit dem Gehirndache verbundenen Blase besaß, stellt sich uns das Pinealorgan der Selachier (Holocephali und Elasmobranchier) immer nur als ein einfach schlauchförmiges, überall von annähernd gleich dicken Wänden umgrenztes und mit einer terminalen Erweiterung, einer „Endblase", endigendes Hohlgebilde vor. So wird es z. B. in unseren Abbildungen Fig. 24 u. Fig. 26 dargestellt. Die Endblase des Organes entspricht natürlich derjenigen des Pinealorganes von Petromyzon, der hohle, röhrenförmige Stiel entspricht dem Nervus pinealis von Petromyzon, der ehemals doch auch röhrenförmig war.

Der Bau der Endblase ist sehr einfach. In keinem Falle läßt sich bei Selachiern eine Retina und Pellucida unterscheiden, die untere Wand weist dieselbe Struktur auf wie die obere, aber auch wie die Wand des Stieles. Die Endblase liegt entweder so, wie es bei Petromyzon der Fall war, einfach auf der unteren Oberfläche der fibrösen Partie des Schädeldaches, in welches es oft auch eingeschlossen werden kann oder es befindet sich in dem knorpeligen Schädeldache eine Vertiefung, die erst zur Aufnahme des Organes dient. Das Schädeldach kann an der betreffenden Stelle sogar durchbrochen sein (Foramen parietale).

Es ist fraglich, ob das Verhalten des Pinealorganes der Selachier auch wirklich primitiver ist als dasjenige des Petromyzon oder ob wir vielleicht in dem Pinealorgane der Selachier ein stark rückgebildetes Organ sehen sollten. Viel wahrscheinlicher scheint uns die erstere Annahme zu sein. Es läßt sich z. B. schwer annehmen, daß das erstere ehemals einen besonderen selbständigen Pinealnerven, da wo wir jetzt seinen röhrenförmigen Nerven sehen, besessen hätte (vergl. STUDNIČKA, 1899). Es scheint, daß das Pinealorgan der Selachier, obzwar es so einfach ge-

baut ist, doch wenigstens in der ersten Lebenszeit funktionsfähig ist; das Vorhandensein von Nervenfasern, welche aus demselben zu der Commissura posterior führen, scheint zugunsten einer solchen Annahme zu sprechen.

Neben den zwei Hauptbestandteilen die wir bisher genannt haben, der Endblase und dem Stiele, kann man, wenigstens in einigen Fällen, einen dritten unterscheiden, die „Proximalpartie" des Pinealorganes, „cerebrale Strecke" bei EHLERS (1878), die sich von dem Stiele manchmal ziemlich gut abgrenzen läßt und die, wie wir später sehen werden, eine nicht geringe morphologische Bedeutung hat.

Der Stiel des Pinealorganes (die „mittlere Strecke" nach EHLERS). Bei makroskopischer Präparation des Gehirns findet man den Stiel des Pinealorganes meist in der Gestalt eines feinen langen Fädchens, das sich aus der Zwischenhirngegend über die Hemisphären zu der unteren Seite des Schädeldaches, etwa in die Gegend, die oberhalb der vorderen Hälfte oder des vorderen Endes der Hemisphären liegt, zieht und daselbst sich verliert. An mikroskopischen Präparaten, besonders an Querschnitten (vergl. Fig. 16) erkennt man, daß es sich da um ein röhrenförmiges Hohlgebilde handelt.

Man kann annehmen, daß der Stiel in einem jeden Falle hohl ist und daß die Angaben, nach denen der Stiel in seinem ganzen Verlaufe oder wenigstens in seiner distalen Partie solid sein sollte (CATTIE, 1883) unrichtig sind*). Der Stiel ist entweder in seiner ganzen Länge gleich dick (Acanthias nach EHLERS Spinax niger u. s. w.) oder er verdünnt sich ganz allmählich gegen sein distales Ende zu (Raja nach EHLERS).

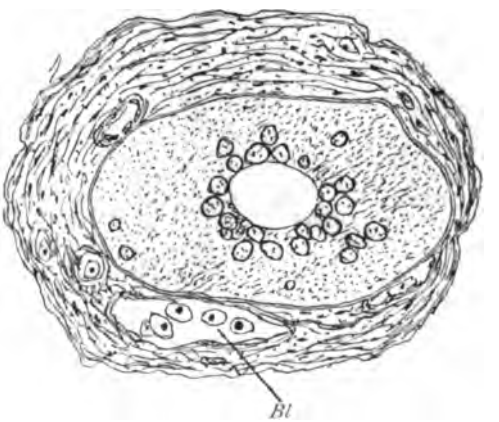


Fig. 16. Ein Querschnitt durch den Stiel des Pinealorganes von Notidanus cinereus. Vergrößerung: REICHERT, Obj. 6, Ok. 3.

Was seine äußere Oberfläche betrifft, ist der Stiel in jedem Falle vollkommen glatt und drehrund oder schwach abgeflacht. Die innere Oberfläche seiner Wand weist sehr oft lokale Verdickungen auf, die der Länge des Stieles nach verlaufen. Entweder sind sie ganz niedrig, in der Gestalt von der Länge nach verlaufenden Polstern, so daß sie zur Folge haben, daß das Lumen des walzenförmigen Stieles die Gestalt eines Prismas erhält oder es ragen diese Verdickungen in der Form von Falten tiefer in das Innere des Lumens hinein; man kann in ähnlichen Fällen auch von Kannellierung der inneren Fläche der Wand sprechen. Die Kannellüren können ungleich groß und unregelmäßig verteilt sein.

*) Sie stützen sich größtenteils auf Befunde bei makroskopischer Präparation der Objekte. So soll nach CATTIE bei Mustelus laevis nur die proximalste Partie des Stieles hohl sein, während wir an eigenen Präparaten den Stiel überall hohl antreffen. Auch bei Acanthias und Raja gibt der betreffende Forscher an, solide Stiele gefunden zu haben, was sich sowohl mit den älteren Angaben von EHLERS als auch mit eigenen Befunden im Widerspruche befindet.

Der in einer feinen bindegewebigen Scheide eingeschlossene Stiel wird in seiner ganzen Länge durch einige Gefäße begleitet. Diese gehen von dem Blutgefäßnetze an der Zwischenhirndecke aus und verlaufen bis zu dem Endbläschen, welches sie versorgen. Das, was man bei makroskopischer Präparation zu sehen bekommt, ist meistens nicht der Stiel allein, sondern das aus diesem und den ihn begleitenden Blutgefäßen bestehende Bündelchen. Bei Raja sind diese Blutgefäße reichlich mit Pigmentzellen bedeckt und sind infolgedessen an makroskopischen Präparaten sehr auffallend. In der bindegewebigen Scheide des Stieles ist in der Regel kein Pigment enthalten, umsoweniger in dem Gewebe des Stieles selbst.

Die Proximalpartie des Pinealorganes. Da, wo sich der Stiel proximal mit dem Gehirndache verbinden soll, erweitert sich in den meisten Fällen sein Lumen ein wenig und die Faltenbildungen (resp. Kannelüren), die schon im Stiele vorhanden waren, sind hier viel höher und auffallender. Dies ist die oben als ein besonderer Abschnitt des Pinealorganes erwähnte „Proximalpartie" des Pinealorganes (Fig. 17). Meist geschieht der Übergang des Stieles in diese Proximalpartie ganz allmählich, so daß sich der Stiel unten konisch erweitert; eine etwas schärfere Grenze zwischen beiden bildet eine Ausnahme. Manchmal verläuft auch der Stiel bis zum Gehirndache, ohne daß sich sein Durchmesser vergrößert.

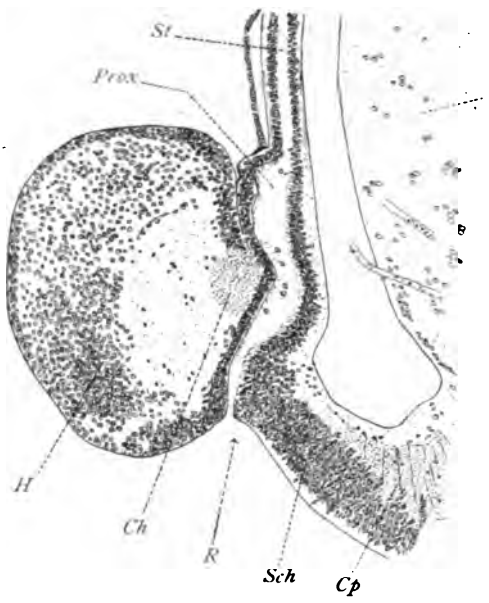


Fig. 17. Die Proximalpartie des Pinealorganes mit den beiden benachbarten Kommissuren (habenularis und posterior) von Spinax niger. Vergrößerung: REICHERT, Obj. 6, Ok. 3.

Das Organ verbindet sich mit dem Gehirndache, wie oben gesagt wurde, dicht hinter der Commissura habenularis, resp. hinter den ziemlich umfangreichen median sich berührenden Ganglia habenulae. Wo eine Proximalpartie zur Entwicklung kommt, da kann man oft beobachten, daß sie vorn mit der Masse dieser Ganglien, wenigstens teilweise, verschmilzt (Spinax niger z. B.!).

Die Faltenbildungen sind in der Proximalpartie umso zahlreicher, je größer der Durchmesser derselben ist. (Raja z. B.!) Seltener fehlen sie in einer solchen (Centrophorus nach CATTIE, 1882).

Aus der Gegend der Commissura posterior dringt in die Proximalpartie und aus dieser in den eigentlichen Stiel des Pinealorganes hinein ein anfangs für sich abgeschlossener, weiter distalwärts in kleinere Stränge sich auflösender Bündel von Nervenfasern, ein „Tractus pinealis". Ein solcher läßt sich, wie wir sehen werden, bei den meisten anderen Tiergruppen in dem Stiele des Pinealorganes nachweisen. Ob auch aus der Commissura habenularis Nervenfasern in das Pinealorgan eindringen, wie es bei Acipenser beobachtet wurde, ist nicht gewiß.

Die Endblase des Pinealorganes (die „kranielle Strecke" nach EHLERS). Die Gestalt der Endblase kann sehr verschieden sein: es hängt dies davon ab, ob die Endblase nur vom lockeren Bindegewebe umgeben, sonst jedoch frei im Inneren eines Foramen parietale sich befindet, ob sie im Gewebe des Schädeldaches eingeschlossen ist, oder ob sie sich an die untere Oberfläche desselben nur einfach anschmiegt.

Im ersteren Falle, den man bei Squaliden am häufigsten beobachten kann, kann die Endblase fast kugelförmig (EHLERS bei Spinax) oder keulenförmig sein; im letzteren Falle ist sie von oben etwas abgeflacht, wie das unsere Fig. 23, p. 61 zeigt (Postembryo von Acanthias). Wenn diese Abflachung etwas stärker ist, so kann man von einer konischen Gestalt des Organes sprechen (Mustelus z. B.). In anderen Fällen ist die Endblase zwar im ganzen auch keulenförmig, doch sehr unregelmäßig ausgebildet (Spinax z. B., Fig. 24, p. 63). Wo, wie das bei den Rajiden der Fall zu sein pflegt, die Endblase des Pinealorganes dem Schädeldache unten nur anliegt, oder in seiner bindegewebigen Partie (dem sog. „Präfrontalloche") eingeschlossen wird, ist sie immer stark dorsoventral abgeflacht (so bei Raja nach EHLERS oder bei Myliobatis*) [Fig. 26]). Wie aus den bereits angeführten Beispielen hervorgeht, kommen alle möglichen Übergänge zwischen der kugelförmigen Gestalt und derjenigen einer stark abgeflachten Blase vor.

Die Endblase des Pinealorganes ist ohne Zweifel in jedem Falle hohl, die gegenteiligen Angaben von CATTIE, die sich auf Mustelus, Acanthias und Raja beziehen, sind unrichtig.

Die Wände der Endblase zeigen unregelmäßige Verdickungen, in vielen Fällen auch wirkliche Faltenbildungen. Die manchmal etwas tiefer sich einschneidenden Falten können die Endblase in einige Abschnitte teilen. Bei Spinax fanden wir z. B. solche Lappenbildungen an der Endblase des Pinealorganes. Etwas anderes meldet CATTIE von Acanthias. Er fand an dem von ihm untersuchten Exemplare, daß die Endblase nicht einfach ist, sondern aus zwei nebeneinander liegenden (paarigen) Bläschen besteht, zwischen denen sich median der Stiel des Organes ansetzt. Jedenfalls handelt es sich hier nur um einen Ausnahmefall. Ich selbst finde bei einem Postembryo von Acanthias nur eine einfache Endblase.

Die obere Wand der Endblase ist, wie schon oben hervorgehoben wurde, ebenso dick wie die untere. Eine Ausnahme erwähnt CARRINGTON (1890): Bei Embryonen von Lamna cornubica sollte nach ihm die untere Wand bedeutend dicker sein als die obere. Dasselbe fand ich einmal auch bei Spinax.

Die Struktur des Pinealorganes**). Wie bereits oben hervorgehoben wurde, läßt sich in der Endblase des Pinealorganes bei Selachiern in keinem Falle eine Retina und Pellucida (resp. Linse) unterscheiden. Die Wände der Endblase sind im ganzen überall gleich dick und überall auf dieselbe Weise gebaut, sie unterscheiden sich nicht oder nur ganz unbedeutend von denen des Stieles. An der inneren Oberfläche der

*) Auch bei einem Exemplare von Spinax wurde eine ähnliche Gestalt der Endblase beobachtet, nur die Endpartie der Endblase ragte in das hier ausnahmsweise sehr seichte Foramen parietale hinein.

**) Die feineren Strukturverhältnisse des Pinealorganes der Selachier wurden von mir hauptsächlich an mit Sublimat fixierten und mit Eisenhämatoxylin gefärbten Schnitten durch die Gehirne von Spinax niger (Embryone und erwachsene Tiere) und von einer erwachsenen Raja fullonica studiert.

Wände liegen in allen Partien des Pinealorganes die eigentlichen Körper der Ependymzellen. Diese sind entweder zylindrisch oder spindelförmig. Meistens liegen die Kerne dieser Zellen in verschiedenen Entfernungen von der inneren Oberfläche der Wand, so daß das Ependym den Eindruck macht, als ob seine Zellen in mehreren Schichten liegen würden (vgl. Fig. 18). Zwischen den gegen das Lumen zu gewendeten Enden der Zellen lassen sich mit Eisenhämatoxylin Schlußleisten nachweisen. Die Zellen endigen entweder mit Endflächen, an denen sich nichts besonderes beobachten läßt, oder man kann wahrnehmen, daß von ihrer Endfläche in das Innere des Organes Bündel von unregelmäßigen Fädchen hineinragen, dies ist wahrscheinlich ein Zeichen der exkretorischen Funktion der betreffenden Zellen; Flimmerzellen gibt es hier nicht. Eigentümliche Exkretionserscheinungen beschreibt Galeotti (1897, Scyllium). Zwischen den gewöhnlichen Zellen liegen, wie ich finde, hier und da Zellen, die auf eine ähnliche Art und Weise, wie es an den Sinneszellen der Retina von Petromyzon der Fall war, in das Lumen des Organes hineinragen. Manchmal sind in der Endblase, aber auch in dem Stiele, große Partien der Wand dicht mit solchen Zellen bedeckt. Die Bedeutung dieser Zellen ist nicht klar, entweder haben wir da Sinneszellen solcher Art, wie wir sie bei Petromyzon sahen, vor uns (Studnička, 1900), oder es haben sich hier solche in Zellen einer anderen Funktion umgewandelt (vergleiche näheres unten — Acipenser).

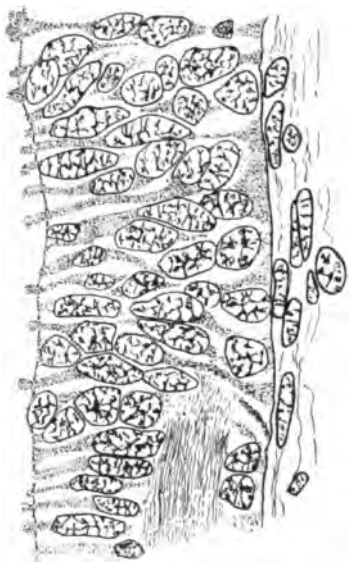

Fig. 18. Die Wand des Stieles des Pinealorganes von einem Postembryo von Spinax niger. Vergrößerung: Zeiß, homog. Imm. $^1/_{12}$, Ok. 3.

Im ganzen findet man sehr große Unterschiede in der Gestalt und dem Verhalten der das Innere auskleidenden Zellen. Manchmal ist die ganze innere Oberfläche der Wand vollkommen glatt, es sind hier nur einfache Ependymzellen vorhanden, dies beobachtete ich meistens in dem Stiele (vgl. Fig. 16, p. 49); ein anderesmal zeigen die meisten oder alle Zellen die oben erwähnten Verhältnisse und außerdem noch gewisse Beziehungen zu den später zu erwähnenden syncytialen Bildungen im Inneren des Organes (der Endblase oder des Stieles!).

Unter der aus den Körpern der Ependymzellen bestehenden inneren Schicht liegen Zellen anderer Bedeutung. Stellenweise kommen in dieser äußeren Schicht größere plasmareiche Zellen vor, die als Ganglienzellen zu deuten sind, doch sind solche Zellen im ganzen selten. Die Mehrzahl der unter dem Ependym liegenden Zellen haben die Bedeutung von Neurogliazellen. An günstig fixierten und mit Eisenhämatoxylin gefärbten Präparaten (von Raja fullonica) konnten schwarzgefärbte Neurogliafasern, die zu diesen Zellen in Beziehung stehen, beobachtet werden. Solche bilden ein dichtes Netz in der äußeren Hälfte der ganzen Dicke der Wand; die meisten verlaufen parallel mit der Oberfläche der Wand, doch es kommen auch andere vor, die quer die ganze Dicke der Wand

durchdringen und bis in die Schicht der Ependymzellen zu verfolgen sind; wie später noch besonders erwähnt werden soll, dringen einzelne von ihnen sogar bis in das Syncytium im Inneren des Organes hinein. In unserer Fig. 20. p. 55, ist diese Neurogliaschicht, die hier, wie es überhaupt bei alten großen Exemplaren von Selachiern zu sein pflegt, sehr dick ist, dargestellt (besonders in der rechten Hälfte der Abbildung). Die Fig. 18, welche die Verhältnisse bei einem älteren Embryo darstellt, zeigt diese Zellen nicht deutlich.

Außer den Neurogliafasern, die sowohl zwischen den Zellen des Stieles, als auch zwischen denen der Endblase ein dichtes Geflecht bilden, kommen in der Wand des Organes auch Nervenfasern vor. Man kann in der Proximalpartie des Organes deutlich einen dicken Tractus pinealis beobachten, der von der Commissura posterior kommend, in die hintere Wand des Stieles des Organes eindringt. In einiger Entfernung von der Ursprungsstelle des Pinealorganes ist dieser Tractus schon in mehrere Stränge, die nicht nur in der hinteren Wand verlaufen, geteilt. Ohne Zweifel gehören die Bündel von Nervenfasern, denen man auch in den distaleren Partien des Stieles und sogar in der Nähe der Endblase begegnet, zu diesem Tractus. Diese Nervenfasern verlaufen nicht ganz an der äußeren Oberfläche der Wand, sondern es befinden sich immer noch auswärts von ihnen Neurogliazellen. Zu welchen Elementen des Pinealorganes die betreffenden Nervenfasern in Beziehung stehen, ob wir in ihnen die Fortsätze der spärlichen Ganglienzellen (?) sehen sollen, oder ob sie, wie es nach der Analogie mit Petromyzon und Acipenser (siehe unten) wahrscheinlich wäre, von gewissen im Ependym liegenden Sinneszellen ausgesendet werden, läßt sich nicht bestimmen. Es gelang noch nicht, mit der Hilfe der speziellen neurologischen Methoden dem Erkenntnis dieser Verhältnisse näher zu kommen.

Nach der Angabe von CATTIE sollen stellenweise in Begleitung von Bindegewebe Blutgefäße in das Innere der Wand des Pinealorganes eindringen. Dies soll hauptsächlich von der Endblase gelten. CATTIE nennt Raja, an derer angeblich soliden Endblase es ihm gelungen ist, diese Beobachtung zu machen. Bei Mustelus sollen nach CATTIE keine Blutgefäße in die Endblase eindringen.

Es scheint, daß die das Eindringen von Blutgefäßen in die Wand des Pinealorganes betreffende Angabe nicht richtig ist; soweit uns festzustellen möglich war, sind die reichlich vorhandenen Blutkapillaren immer nur in den Falten, welche die Wände der immer hohlen Endblase bilden, eingelagert.

Pigment befindet sich in keinem Falle in den Elementen weder der Endblase, noch in denen des Stieles des Pinealorganes bei Selachiern.

Das Innere des Pinealorganes. Im Inneren des Pinealorganes, und zwar sowohl der Endblase wie des Stieles, kann man erstens flockige Koagulate, die uns Spuren eines ehemaligen flüssigen Inhaltes vorstellen, finden, weiter findet man hier die aus den inneren Enden der Ependymzellen durch Ausscheidung entstehenden Fädchen und andere Zeichen des Ausscheidungsprozesses der Ependymzellen. Besonders in der Proximalpartie kann man an den Wänden massenhaft feine Sekretfädchen beobachten, die hier alle gegen die Ausmündung des Organes in den Gehirnventrikel zugewendet sind.

Außer diesen Gebilden, die alle mit den im Inneren des Organes sich abspielenden Sekretionserscheinungen zusammenhängen, kann man im Inneren aller Teile des Pinealorganes, sowohl in der Endblase, wie dem

Stiele, besondere Zellen oder ganze Syncytien beobachten. Die letzteren erinnern vollkommen an jene, die man in dem Lumen des Pinealorganes von Petromyzon finden kann. Das Innere der Endblase enthält meistens ein Syncytium, das die Endblase entweder fast vollkommen füllt, oder, und dies meistens, nur die Gestalt eines Netzes hat (Fig. 19). Von hier aus erstreckt sich meistens ein syncytialer Strang, der manchmal das Aussehen einer Kette von miteinander verbundenen Zellen hat, durch die ganze Länge des Stieles bis in die Proximalpartie des Organes (Spinax z. B. u. a.). In diesen Syncytien, die mit den Koagulaten und Ausscheidungsprodukten der Seitenwände, die alle direkt an der Oberfläche der Seitenwände zu finden sind, nicht verwechselt werden dürfen, sind zahlreiche Zellkerne enthalten. Sie sind entweder unregelmäßig angeordnet, an einigen Stellen angehäuft, oder — dies in dem syncytialen Strange des Stieles — in gewissen Abständen voneinander gelagert. (Spinax!) Jedenfalls ist die Substanz, aus der dieses Syncytium besteht, schon kein reines Protoplasma, nur in der Umgebung der Kerne gibt es noch ein solches. Wie es in einem Falle (bei Raja fullonica) beobachtet werden konnte, können in dem Syncytium feine mit Eisenhämatoxylin färbbare Fibrillen eingelagert sein; diese haben die Bedeutung von Neurogliafasern und hängen in der Tat manchmal mit dem neuroglialen Geflechte der Seitenwände des Organes zusammen. Die Fig. 20, p. 55, stellt bei schwächerer Vergrößerung dieses Fibrillen enthaltende Syncytium dar.

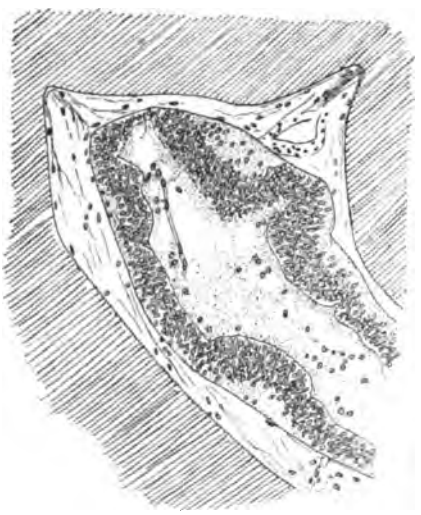

Fig. 19. Die Endblase des Pinealorganes eines erwachsenen Spinax niger und das Foramen parietale des knorpeligen Schädeldaches im Längsschnitte. Im Inneren des Organes ein netzartiges Syncytium. Vergrößerung: REICHERT, Obj. 3, Ok. 4.

Daraus, daß man hier und da Zellen findet, die, wie es scheint, im Begriffe sind aus der Wand auszutreten, weiter daraus, daß man an günstigen Stellen den Zusammenhang jener Syncytien und ihrer Fibrillen mit der Glia der Seitenwände ganz deutlich beobachten kann, kann man schließen, daß es sich da um eine aus den Wänden seinen Ursprung nehmende Gewebsart handeln muß. Vielleicht stellen uns diese Syncytien umgewandelte Reste eines ehemaligen Corpus vitreum des Pinealorganes vor.

Nach GALEOTTI (1897) sollen im Inneren des Pinealorganes auch Blutkörperchen vorkommen. Wahrscheinlich hat er die oben erwähnten ausgewanderten Zellen für solche gehalten.

Die Scheiden des Pinealorganes. Die unmittelbare Hülle des Organes stellt bei Selachiern, wie anderswo, die Membrana limitans externa vor, die oft auf eine eigenartige Weise mit dem sie außen umgebenden Bindegewebe verschmilzt; sonst ist sowohl der Stiel wie die Endblase von einer dünnen, ihnen dicht anliegenden bindegewebigen Scheide umgeben, die uns eine direkte Fortsetzung der inneren Meninx des Gehirns vorstellt. Unsere Fig. 16, p. 49 zeigt, daß diese Hülle in

Ausnahmefällen auch ziemlich stark sein kann und daß dann die den Stiel begleitenden Blutgefäße, die sonst von ihm unabhängig sind und mit ihm nur parallel verlaufen, in das Bindegewebe dieser Hülle eingeschlossen sein können. Die Hülle der proximaleren Partie des Stieles ist mittelst eines lockeren, an Blutgefäßen sehr reichen Bindegewebes an die bindegewebige Hülle der direkt vor dem Pinealorgane liegenden plexusartig umgebildeten Partien der Zwischenhirndecke, des Dorsalsackes und der Paraphyse angeheftet. Sehr oft ist ein Teil des Stieles sogar in die Falten des Dorsalsackes eingelagert und von ihnen von allen Seiten umgeben. Der größte Teil des Stieles, das ganze mittlere und distale Drittel seiner Länge, verläuft vollkommen frei durch den Raum der Schädelhöhle und es wird seine bindegewebige Hülle von dem flüssigen Inhalte jener Höhle von allen Seiten umspült. In seiner distalen Partie kann der Stiel mittelst feiner Bindegewebsfäserchen an die untere Oberfläche des Schädels angeheftet sein; ein anderes Mal ist er daselbst in eine Partie diesem Zwecke dienenden lockeren Bindegewebes eingelagert.

Fig. 20. Teil eines Längsschnittes durch den Stiel des Pinealorganes von Raja fullonica mit dem im Inneren sich befindenden syncytialen Neurogliafibrillen enthaltenden Strange. Fixierung: ZENKERsche Flüssigkeit, Färbung: Eisenhämatoxylin. Vergrößerung: REICHERT, Obj. 6, Ok. 3.

Anders verhält sich die Sache bei der Endblase des Pinealorganes. Auch diese besitzt eine bindegewebige Hülle, die allen ihren Falten, falls solche vorhanden sind, folgt. In jenen Fällen, in denen das Ende des Pinealorganes der unteren Fläche des Schädeldaches anliegt, ist diese Hülle mit dem Bindegewebe des Schädeldaches (Bindegewebe des Präfrontalloches!) in der unten näher beschriebenen Weise mehr oder weniger fest verbunden: In jenen, in denen die Endblase in einem Loche im Inneren des knorpeligen Schädeldaches eingeschlossen ist, wird sie dagegen, wie das unsere Fig. 19, p. 54 zeigt, an die Wände derselben mittelst feiner, von allen Seiten ausgehender Faserzüge fest angeheftet. Besonders die oberen Kanten der meist ungefähr keulenförmigen Endblase, werden mittelst stärkerer Bündel von solchen Fibrillen in einer fixen Lage innerhalb des Loches gehalten. Meistens legt sich die Endblase außerdem mit ihrem abgestutzten Ende fest an den Verschluß des Foramens (Fig. 23, p. 61).

Die Lage des Pinealorganes. — Foramen parietale des Schädeldaches. Es wurde bereits davon eine Erwähnung gemacht,

daß die Endblase einmal sich dem Schädeldach nur anschmiegt, daß sie dagegen in anderen Fällen in einer geräumigen Vertiefung oder sogar in einem den Schädel vollkommen durchbrechenden Foramen parietale sich befindet.

Ob wir bei einer Selachierform dem einen oder dem anderen Falle begegnen, hängt davon ab, in welcher Partie des Schädeldaches das Pinealorgan endigt. Da, wo sich das Ende desselben im Bereiche der knorpeligen Schädeldecke befindet (Squalidae), sieht man in einem jedem Falle, daß das Schädeldach an der betreffenden Stelle entweder eine mehr oder weniger tiefe Grube aufweist, in der die Endblase liegt (Fig. 24), oder daß es endlich an der betreffenden Stelle durchbrochen ist: Foramen parietale. Auch da, wo man in dem knorpeligen Schädeldache einem wirklichen Foramen parietale begegnet, kann man nicht sagen, daß die Schädeldecke vollkommen durchbrochen wäre. Es vereinigen sich an der betreffenden Stelle die Perichondrien beider Oberflächen des knorpeligen Schädels zu einer einzigen Schicht, und diese bildet dann den oberen Verschluß des Foramens. Die Schädeldecke ist an der betreffenden Stelle nur in eine Bindegewebsschicht reduziert (Fig. 23, p. 61). Der untere Eingang in das Foramen parietale ist frei oder man kann da jenen Bindegewebsfasern begegnen, die dazu bestimmt sind, die Endpartie des Organes in ihrer Lage zu fixieren. Auch wenn man etwas auffallenderen Schichten von Bindegewebe an dieser Stelle begegnet, haben solche keine andere Aufgabe, als die eben angedeutete und dürfen nicht für Fortsetzungen der Perichondrien gehalten werden. Von der unteren Seite dringen mit der Endblase des Pinealorganes Blutgefäße in das Innere des Foramens und verzweigen sich hier.

Ein den knorpeligen Schädel durchdringendes Foramen parietale kann man z. B. bei Centrophorus, Galeus und Mustelus beobachten, während z. B. bei Spinax niger der Knorpel nicht durchbrochen wird und man hier nur eine, jedenfalls ziemlich tiefe Grube, in der das Pinealorgan endigt, beobachten kann. Eigentümlich ist die Angabe, die CATTIE über das Foramen parietale von Acanthias macht. Nach ihm sollte es sich hier um ein wirkliches, den Knorpel vollkommen durchdringendes Foramen parietale handeln, die obere Ausmündung desselben wäre jedoch durch eine sagittal gelagerte Brücke in zwei kleinere Öffnungen geteilt (vergl. Fig. 21). Möglicherweise handelt es sich um einen Ausnahmefall; weder EHLERS, noch mir ist es gelungen, ein solches Verhalten bei Acanthias zu finden.

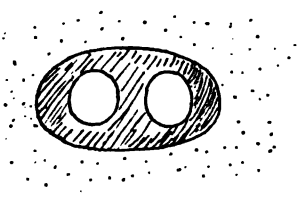

Fig. 21. Das Foramen parietale des Schädels von Acanthias vulgaris, von der unteren Seite aus gesehen. Dasselbe ist an seiner oberen Ausmündung durch eine knorpelige Brücke zweigeteilt. (Nach CATTIE, 1882.)

Ganz anders verhält sich die Sache in jenen Fällen, in denen das Pinealorgan in einer Partie des Schädeldaches endigt, wo dieses bindegewebig ist. Bei Rajiden, seltener bei Squaliden, finden wir, daß das Pinealorgan im Bereiche des sogenannten Präfrontalloches des knorpeligen Kraniums mit einer Endblase endigt. Das feste fibröse Bindegewebe des Präfrontalloches wird an der Stelle, wo sich die Endblase befindet, wie es scheint, niemals durchbrochen, eine einzige abweichende Angabe von CATTIE, die sich auf Raja clavata bezieht, und nach der die Endblase bei dieser Form schon im Unterhautbindegewebe liegen soll, befindet sich in der Literatur. Die Endblase liegt der Binde-

gewebsschicht von der unteren Seite entweder nur frei an und ist nicht einmal besonders fest an diese angeheftet (so finden wir es bei Myliobatis [Fig. 26]), oder sie wird auch von der unteren Seite vom Bindegewebe umgeben, so daß sie auf diese Weise in der fibrösen Partie des Schädeldaches wie eingeschlossen erscheint. In keinem Falle sieht man in der Gegend des Präfrontalloches eine solche zur Aufnahme des Pinealorganes bestimmte umfangreichere Vertiefung, wie wir sie z. B. an dem ebenfalls bindegewebigen Kranium des Petromyzon beobachtet haben.

## Die parietale Cornea und der Scheitelfleck.

Von einer wirklichen parietalen Cornea, wie wir eine solche bei Petromyzon so schön entwickelt fanden, kann man bei Selachiern, streng genommen, nicht so leicht sprechen. Die Bindegewebsschichten sind hier oberhalb der Endblase des Organes nicht durchsichtiger als in anderen Partien der oberen Seite des Kopfes und die Haut ist in der in Betracht kommenden Partie in der Regel ebenso pigmentiert und mit Hautzähnen bedeckt wie anderswo. Es ist mir nur ein Fall bekannt, in dem ein Scheitelfleck vorhanden ist: Bei Spinax niger findet man auf der fast schwarzen oberen Seite des Kopfes oberhalb der Endblase des Pinealorganes eine weißliche ovale, pigmentfreie Stelle, welche die Bedeutung eines Scheitelfleckes hat, und die wirklich fähig ist, die Lichtstrahlen durchzulassen. Gerade bei der Form, um die es sich da handelt, kann trotz dem Vorhandensein eines Scheitelfleckes von einer wirklichen Parietalcornea gar keine Rede sein. Die schief nach vorne und unten abfallende obere Fläche des knorpeligen Kraniums, in der in einer besonderen Vertiefung die Endblase des Pinealorganes eingeschlossen ist, ist hier von der durch jenen Scheitelfleck ausgezeichneten Oberfläche des Kopfes sehr entfernt. Zwischen beide ist eine dicke Schicht desselben Schleimgewebes eingelagert, welches auch von allen übrigen Seiten den Schädel umgibt. Die Sache wird noch dadurch kompliziert, daß in diesem Gewebe gerade oberhalb des Pinealorganes zahlreiche Lorenzinische Ampullen eingelagert sind (vergl. Fig. 24). Obzwar hier also ein Scheitelfleck vorhanden ist, ist die Endblase des Pinealorganes beim erwachsenen Tiere von ihm so weit entfernt, daß der erstere kaum diesem nützlich sein kann. Anderswo, so bei Mustelus, Scyllium, Acanthias u. s. w., liegt zwar die Endblase eines Pinealorganes fast direkt unter der Haut in einem den Schädel vollkommen durchbrechenden Foramen parietale, doch ist hier wiederum kein Scheitelfleck vorhanden (vergl. Fig. 23 und 26).

Die Verhältnisse, die wir gerade erwähnt haben, stehen vollkommen damit in Übereinstimmung, was wir oben beim Besprechen der Bauweise des Organes gefunden haben. Obzwar das Pinealorgan der Selachier viele primitivere Verhältnisse zeigt (der hohle Stiel, den man bei ihm findet, ist jedenfalls viel ursprünglicher als der nervöse Stiel des Pinealorganes von Petromyzon, auch die Form der Endblase ist eine einfachere), ist das Pinealorgan der jetzigen Selachier schon im Rückgange begriffen. Es hat immer noch die Tendenz, mit seinem Ende möglichst nahe der Oberfläche des Kopfes zu liegen zu kommen, doch kann es manchmal, wie wir eben gesehen haben, von dieser auch schon weit entfernt sein. Ein Scheitelfleck gehört zu Seltenheiten und eine wirkliche Parietalkornea wurde bisher bei keiner der in dieser Beziehung untersuchten Formen gefunden.

# I. Elasmobranchi.

## A. Squalidae.

### Galeus canis Bonap.

[Beschreibung bei Cattie, 1882, p. 121.]

Eine konische Proximalpartie, ein fadenförmiger Stiel und eine konische Endblase mit ovalem Querschnitte. Die letztere liegt oberhalb der vorderen Ränder der Hemisphären in einer Vertiefung des knorpeligen Schädeldaches. Die letztere befindet sich unmittelbar hinter dem Präfrontalloche. Nur die Proximalpartie soll nach Cattie hohl und mit Kanellüren versehen sein; sonst ist sowohl der Stiel wie die Endpartie solid (?).

Dimensionen: Die Länge des ganzen Pinealorganes 14 resp. 12 mm, bei der Länge des Gehirns (bis an den hinteren Kleinhirnrand gerechnet) 34 resp. 38 mm.

Die Vertiefung im Schädeldache ist unten durch pigmentiertes Bindegewebe abgeschlossen. Auch die distale Partie des Stieles liegt noch in diesem Bindegewebe. Es handelt sich hier um ein wirkliches Foramen parietale, das den Knorpel des Schädeldaches vollkommen durchbricht. Oben wird das Foramen durch Bindegewebe abgeschlossen, welches mit dem subkutanen Bindegewebe direkt zusammenhängt.

In der Mitte der Dorsalseite der Vertiefung bis drei Paare von Blutgefäßen, welche die Endpartie versorgen.

### Mustelus laevis Risso.

[Beschreibungen bei Cattie (1882, p. 126), bei Galeotti (1897, Embryo $8^1/_2$ cm lang), außerdem eigene Untersuchungen.]

Proximalpartie und Stiel wie bei vorangehender Form. Ich selbst finde die erstere nicht viel dicker als den Stiel, wohl ist jedoch ihr Lumen etwas breiter als das des Stieles. Die Endpartie soll nach Cattie keulenförmig sein, nach meinen eigenen Untersuchungen hat sie die Gestalt eines schiefen Kegels mit breiter Basis. Mit dieser Basis setzt sich die Endblase innerhalb eines den Knorpel des Schädeldaches vollkommen durchdringenden Foramen parietale an das dieses von oben verschließende Bindegewebe dicht an. Die Wand der Endblase weist keine Falten auf. Die Angabe von Cattie, nach der nur die untere Hälfte des Stieles hohl, das übrige dagegen solid sein soll, ist nach dem, was ich selbst an Schnittpräparaten gefunden habe, nicht richtig. Der Stiel ist vielmehr überall hohl und sein Lumen überall gleich breit. Der Querschnitt des Stieles ist rund, derjenige der (angeblich massiven) distalen Partie des Stieles soll nach Cattie oval sein.

Dimensionen: Länge des Organes 14,5 mm bei der Gehirnlänge (bis an das hintere Ende des Kleinhirns gemessen) 37 mm.

Der Stiel wird überall von Blutgefäßen begleitet. Die Struktur der Wand wie oben. Galeotti findet in den Zellen fuxinofile Granula, von denen er nicht sagen kann, ob sie exkretorischer Natur sind oder nicht. Im Lumen läßt sich überall eine Kette von Zellen und Syncytien beobachten. (!)

Das, wie bereits erwähnt, vollständig den Knorpel durchdringende Foramen parietale ist oben durch Bindegewebe abgeschlossen, das sich

hier, von der oberen wie von der unteren Fläche der knorpeligen Wand kommend, vereinigt. Das Foramen befindet sich bei erwachsenen, 63 cm langen Exemplaren 2 mm hinter dem hinteren Rande des Präfrontalloches. Das Parietalorgan resp. die bindegewebige Kapsel desselben ist mit den Wänden des Foramens mittelst feiner bindegewebiger Züge verbunden. Nur oben hängt die Hülle des Organes innig mit dem das Dach des Foramens bildenden Bindegewebe zusammen.

Etwas eigentümlich und nicht leicht erklärlich ist die Angabe GALEOTTIS (1897) von dem Vorhandensein eines tubulären Organes mit epithelialen Wänden, das sich in der Nähe des Endes des Organes bei $8^1/_2$ cm langen Embryonen befinden und durch seine Lage an das Parietalauge anderer Wirbeltiere erinnern soll.

### Lamna cornubica FLEM.

[Die Angaben von PURVIS G. CARRINGTON (1890) beziehen sich auf einen älteren Embryo dieser Form.]

Der Stiel soll zylindrisch, schwach gekrümmt und nach hinten gewendet sein. Derselbe ist überall hohl. Eine proximale Erweiterung des Organes wird nicht erwähnt. Das Endbläschen ist konisch mit konvexer Endfläche, sein Lumen ist unregelmäßig. Die untere Wand der Endblase ist dicker als die obere.

Was die Struktur betrifft, so soll der Stiel aus zylindrischen Zellen bestehen, während die Endblase Zellen von ungleicher Größe enthält. Einige von den Zellen sind länger und bilden in das Lumen der Endblase tiefer einragende kleine Hügel. Es handelt sich um Ependymzellen, unter denen noch Zellen einer anderen Bedeutung liegen. Es scheint, daß die ersteren bewimpert sind(?). Das Lumen der Endblase soll eine koagulierte Flüssigkeit enthalten.

Die Endblase des Pinealorganes ist in einer Depression des noch bindegewebigen Kraniums eingelagert und das Epithel der Körperoberfläche ist oberhalb der Stelle, wo sich darunter das Organ befindet, ein wenig eingestülpt*).

### Scyllium canicula CUV. und catulus CUV.

[Angaben über die Entwicklung des Pinealorganes liegen von BALFOUR (1878) vor. Einige Angaben über die Verhältnisse bei einem älteren, 65 mm langen Embryo findet man bei OWSJANNIKOW (1888). Über das Pinealorgan erwachsener Tiere berichtet näher CATTIE (1882, p.123) und GALEOTTI (1897; dieser hauptsächlich über die Histologie). Außerdem wurden bei folgender Beschreibung eigene Befunde an ganz jungen Exemplaren von Scyllium catulus und an einem erwachsenen Scyllium canicula benützt.]

Die proximale Partie ist nicht besonders auffallend, dagegen verdünnt sich, wie wir an jungen Exemplaren von Scyllium catulus finden, der Stiel allmählich von seiner Ursprungsstelle bis nahe vor die Endblase. Der Stiel ist fadenförmig und überall hohl. Die Nachrichten über das Aussehen der Endblase gehen weit auseinander. Während nach CATTIE die distale Partie, welche so wie der Stiel nach ihm solid sein soll, die Gestalt eines Konus mit abgerundeter Basis haben soll, finde ich sie an eigenen Präparaten als eine Endblase entwickelt und stark dorsoventral abgeflacht. Die obere Wand ist dabei bedeutend dicker als die untere.

*) Ein Umstand, dem jedenfalls keine besondere Bedeutung zuzuschreiben ist.

Die Endblase schmiegt sich dicht der unteren Seite des Schädels und zwar in der Gegend des Präfrontalloches an. Nach CATTIES Befunden soll sie daselbst in dem Bindegewebe des Präfrontalloches, sonst jedoch nicht zu tief eingeschlossen sein. Die Gegend, in der die Endblase liegt, befindet sich etwa oberhalb der vorderen Partie des Hemisphärenhirns.

Dimensionen des Pinealorganes nach CATTIE: 15 resp. 8 mm, bei der Gehirnlänge (bis an das hintere Ende des Kleinhirns gemessen) 32 mm oder 13 mm (Tiere von der Länge $^1/_2$ m und 19 cm).

Die Struktur nach GALEOTTI: Eine äußere Schicht von sternförmigen Zellen und eine innere Schicht von dichtliegenden Ependymzellen. Einige Kerne sind voll von fuxinofilen Körnchen, und das Nuclein ist in zwei oder drei dichte, intensiv färbbare Massen reduziert. Es bedeutet dies, wie GALEOTTI meint, den Anfang eines Sekretionsprozesses, dem die amorphe Masse, die man im Lumen des Organes findet, ihren Ursprung zu verdanken hat. Bei eigenen Untersuchungen ist es mir gelungen, im Inneren und in der ganzen Länge des Stieles überall isolierte oder zu Ketten sich vereinigende Zellen nachzuweisen.

### **Pristiurus melanostomus** BONAP. (vergl. Fig. 22).

[Über die Entwicklung berichten D'ERCHIA (1896) und MINOT (1901). über das Verhalten des Organes beim erwachsenen Tiere CATTIE (1882, p. 128).]

Die Proximalpartie ist konisch; sie geht in einen fadenförmigen Stiel über. Dieser verläuft entlang der Zwischenhirndecke — dem sehr großen Dorsalsack anliegend — nach vorn und endigt an der Schädeldecke.

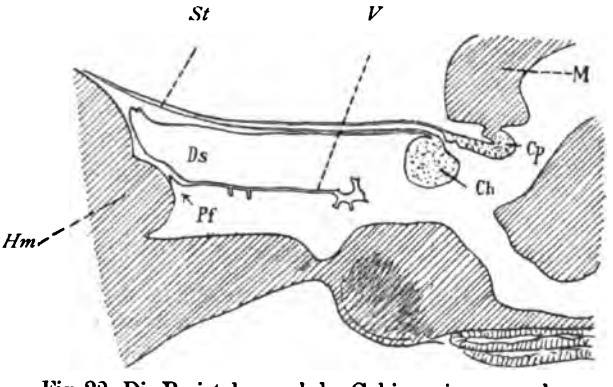


Fig. 22. Die Parietalgegend des Gehirns eines erwachsenen Pristiurus melanostomus. (Nach D'ERCHIA, 1896.)

Die Endblase ist dorsoventral abgeflacht und von rundem Umrisse; ihr Durchmesser 1,5 mm. Alle Partien des Organes sind hohl. Die Endblase liegt oberhalb des vorderen Randes der Hemisphären unterhalb des Bindegewebes, das das Präfrontalloch abschließt *).

Dimensionen nach CATTIE: Länge des ganzen Organes 10 mm, bei der Gehirnlänge (bis an das hintere Ende des Kleinhirns gemessen) 20 mm.

### **Notidanus griseus** CUV.

[Eigene Untersuchungen.]

Das Pinealorgan ist hier von etwa derselben Gestalt wie bei der vorangehenden Form. Es handelt sich um eine zuerst senkrecht nach oben und dann horizontal nach vorn sich wendende Röhre; die Proximalpartie nicht besonders entwickelt. Die Form der Endblase und ihr Verhalten zu dem Schädeldache konnten nicht ermittelt werden.

* Nach CATTIE soll das Präfrontalloch nur durch die Dura mater verschlossen sein (?).

**Acanthias vulgaris** Risso (Fig. 23, Fig. 15, p. 46).

[Angaben über erwachsene Tiere von Ehlers (1878) und Cattie (1882, p. 117). Außerdem eigene Untersuchungen an Postembryonen.]

Die Proximalpartie ist etwas dicker als der Stiel und verjüngt sich kegelförmig gegen diesen letzteren zu. Sie liegt in einer Furche zwischen den Ganglia habenulae. Man bemerkt spärliche Lamellenbildungen in ihrem Inneren. Der Stiel soll nach Cattie solid, nach den Untersuchungen von Ehlers, die jedenfalls richtiger sind, hohl sein. Seine innere Oberfläche ist mit Kannelüren versehen, die äußere Oberfläche glatt. Die Endblase hat die Gestalt einer knopfförmigen Anschwellung (oder sie ist keulenförmig!). Nach Ehlers bemerkt man an ihren Wänden wirkliche Faltenbildungen und Ehlers meint, daß dieser Teil durch Ansammeln von Flüssigkeit in seinem Innern „prall ausgedehnt oder schlaff zusammenfallen" kann. Ich selbst finde an einem untersuchten Postembryo nur unregelmäßige Verdickungen der Wand, dagegen keine wirklichen Falten. Der Durchmesser der Endblase beträgt nach Ehlers 1,7 mm, während der des Stieles 0,38 mm beträgt.

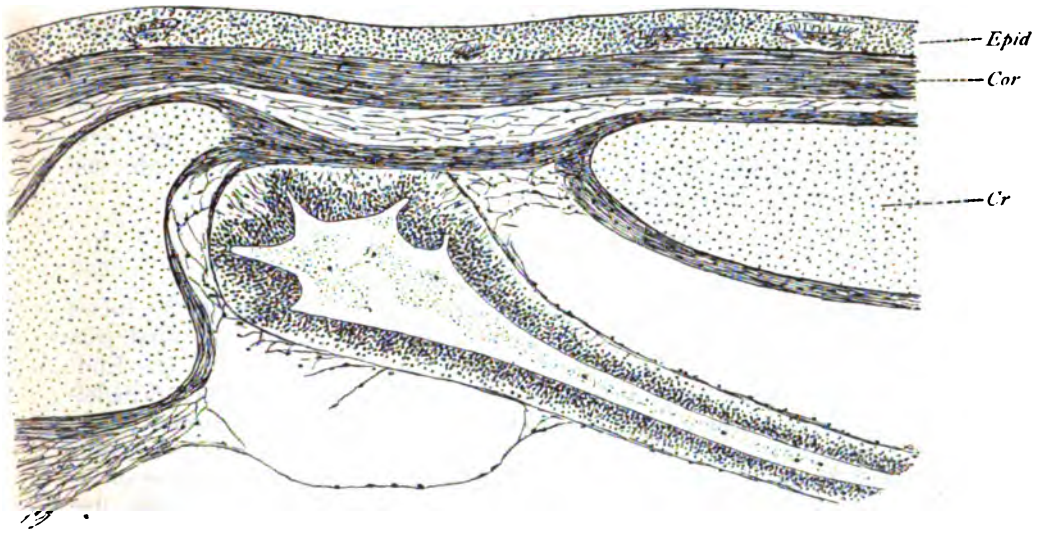


Fig. 23. Die Endblase des Pinealorganes eines Postembryo von Acanthias vulgaris samt dem Foramen parietale, in dem sie liegt. Sagittalschnitt. Vergrößerung: Reichert, Obj. 3, Ok. 3.

Cattie hält die Endpartie des Organes für solid und bemerkt, daß sie etwa so aussieht, als ob sich da zwei gleich große Anschwellungen miteinander verbinden würden, von denen die eine rechts, die andere links von der Medianlinie liegt. Der Stiel soll sich an der Stelle, wo beide ineinander übergehen, mit ihnen verbinden.

Der proximale Teil des Pinealorganes und eine Partie des Stieles sind noch in den bindegewebigen Hüllen des Gehirns eingeschlossen. Der Stiel tritt etwa auf der hinteren Grenze des Vorderhirns frei zu Tage. Ein Teil des Stieles verläuft frei in der Schädelhöhle und erst der Endteil desselben mit der Endblase ist wieder in ein Loch des knorpeligen Schädeldaches eingeschlossen (Ehlers). Das den Knorpel des

Schädeldaches durchbohrende Foramen ist von rundem (EHLERS) oder ovalem (CATTIE) Umrisse, und der Eingang in dasselbe ventralseits durch ein dichteres Bindegewebe abgeschlossen (CATTIE). Die Endblase soll im Inneren des Foramens von einem lockeren fibrillären Bindegewebe allerseits umgeben und durch dasselbe an die Wände des Foramens angeheftet sein. Zusammen mit der Endblase dringen in das Foramen sich verzweigende Blutgefäße hinein und umflechten die erstere von allen Seiten. Oben ist das Foramen durch Bindegewebe — das Perichondrium der oberen Fläche des knorpeligen Schädels — abgeschlossen. In diesem befindet sich nach der Angabe von EHLERS (bei erwachsenem Exemplare) eine kleine Knorpelplatte. Nach CATTIE ist die obere Öffnung des Foramens durch eine von vorn nach hinten dasselbe überbrückende knorpelige Brücke in zwei kleinere Öffnungen geteilt, welche durch Bindegewebe verschlossen sind (Fig. 21, p. 56). Von den zwei paarigen Bläschen, aus denen nach CATTIES Befunden die Epiphyse an ihrem Ende besteht, soll ein jedes unter je einer dieser Öffnungen liegen. Eigene Untersuchungen an einem Postembryo von Acanthias zeigten keine Spur von diesen von CATTIE erwähnten eigentümlichen Verhältnissen und es kann die Teilung des Endbläschens in zwei paarige Abteilungen, sowie die Teilung der oberen Öffnung des Foramen höchstens als eine sekundäre Erscheinung von untergeordneter Bedeutung aufgefaßt werden.

Dimensionen: Nach EHLERS: das Pinealorgan 20 mm, bei der Gehirnlänge 40 mm. Nach CATTIE: das Pinealorgan 15,5 mm, bei der Länge des Gehirns (bis an das hintere Ende des Kleinhirns gemessen) 19,5 mm. Der freiliegende Teil des Organes mit dem Endknopfe soll nach EHLERS 8 mm lang sein.

### **Centrophorus granulosus** M. H.

[Angaben von CATTIE, 1882, p. 130.]

Die Proximalpartie ist konisch, der Stiel fadenförmig, die Endblase hammerförmig, das Organ in seinem ganzen Verlaufe hohl und von rundem Querschnitte, das Lumen der Endblase unregelmäßig. Die Endblase liegt in einer halbkugelförmigen Vertiefung des knorpeligen Schädeldaches, deren vorderer Rand sich etwa 2 mm hinter dem hinteren Rande des Präfrontalloches befindet (an einem 0,5 m langen Exemplare gemessen). Die Vertiefung dringt durch den Knorpel hindurch — Foramen parietale — und ist oben durch Bindegewebe abgeschlossen. Das Organ füllt den Raum des Foramen nicht aus und ist in Bindegewebe, welches mit dem des Präfrontalloches zusammenhängt. eingeschlossen.

Dimensionen: Pinealorgan 17 mm, Gehirnlänge, von vorn bis an das hintere Ende des Kleinhirns gemessen, 29 mm.

### **Spinax niger** BONAP.

[Eigene Untersuchungen an Embryonen, Postembryonen und an erwachsenen Tieren (vergl. Fig. 17, p. 50, 19, p. 54, Fig. 24).]

Das Pinealorgan ist schlauchförmig, bei Embryonen einfach bogenförmig nach vorn gewendet; bei erwachsenen Tieren zuerst senkrecht nach oben sich wendend, dann unter rechtem Winkel sich umbiegend und horizontal nach vorn verlaufend. Es endigt mit einer Endblase, die etwa oberhalb des vorderen Drittels der Hemisphäre in das knorpelige Dach des Schädels eindringt. Das betreffende Loch dringt nicht durch den Knorpel des Schädeldaches hindurch — es ist also kein wirkliches Foramen parietale vorhanden.

Es läßt sich eine ziemlich erweiterte Proximalpartie [Fig. 15, Taf. IV] unterscheiden, deren Wände gefaltet sind, und welche ziemlich schnell in den eigentlichen Stiel übergeht. Die Wand beider dieser Teile besteht aus Ependymzellen, aus außen von diesen liegenden Neurogliazellen, die mit runden Kernen versehenen sind und endlich einer die Peripherie einnehmenden Nervenfaserschicht, die sich bis zu der Gehirndecke in der Gegend der Commissura posterior verfolgen läßt. Sowohl in der Proximalpartie, wie an den Wänden des Stieles, bemerkt man Spuren eines Exkretionsprozesses. Von den Ependymzellen werden lange Fädchen einer färbbaren Substanz ausgeschieden, die in der Richtung gegen den Gehirnventrikel abzufließen scheinen.

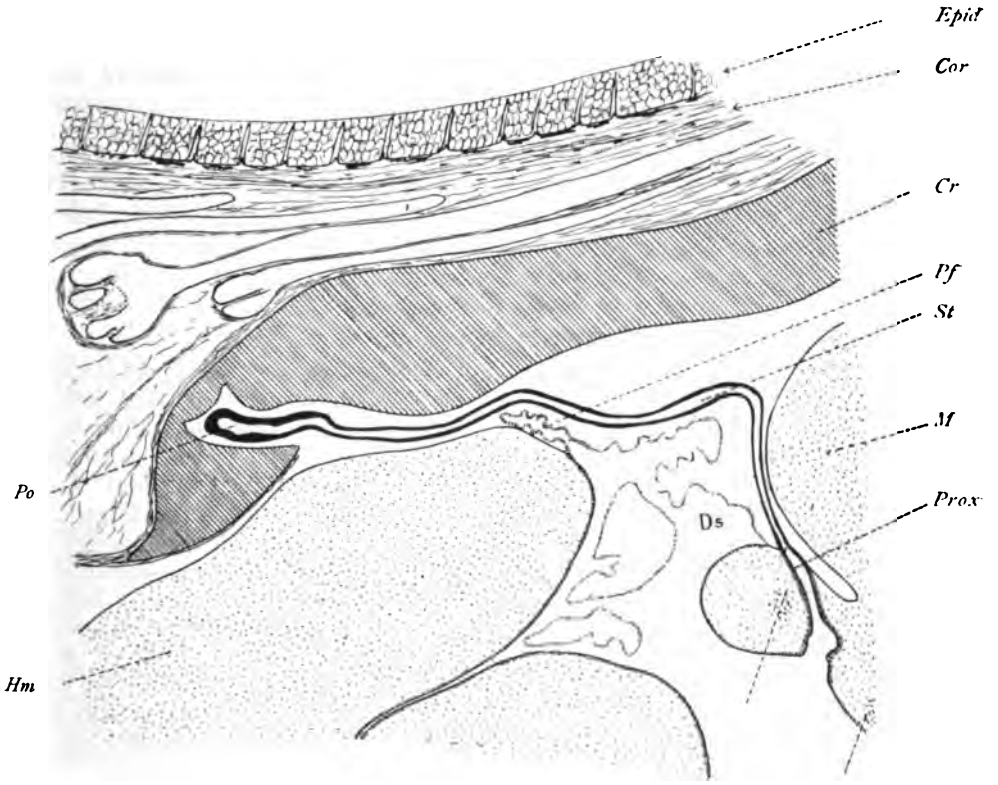


Fig. 24. Das Pinealorgan eines erwachsenen Spinax niger mit seiner ganzen Umgebung, der Parietalgegend des Gehirns, einem Teile des Hemisphärenhirns und dem Schädeldache. Zwischen dem Schädeldache und der Haut Lorenzinische Ampullen. (Nach mehreren Schnitten kombiniert.) Schwach vergrößert.

Die Endblase kann verschiedene Gestalt haben. Bei Postembryonen handelt es sich um eine einfache, etwa keulenförmige terminale Erweiterung des ohnehin schon verhältnismäßig sehr dicken Hohlgebildes, das hier die Epiphyse vorstellt. Bei erwachsenen Tieren ist die Endblase entweder ebenfalls einfach keulenförmig und dann vollkommen im Inneren des Parietalloches eingeschlossen, oder ist nur die Spitze der Endblase in einer seichten Vertiefung eingeschlossen; die übrige Partie desselben dagegen ist stark dorso-ventral abgeflacht und liegt an der unteren Oberfläche des Schädeldaches. Das Ende der ganzen Blase kann in mehrere Lappen geteilt sein.

Im Inneren der Endblase befindet sich ein großes Syncytium, das in den Stiel hinab und bis in die Proximalpartie sich verfolgen läßt [Fig. 19].

Die Vertiefung im knorpeligen Schädeldache ist, wie bereits gesagt wurde, nicht in einem jeden Falle gleich groß. Sie kommt bei Postembryonen noch überhaupt nicht vor. Die Endblase liegt ziemlich frei in der Vertiefung, sie berührt nirgends ihre Wände, sondern ist an dieselben nur mittelst feiner bindegewebiger Stränge angeheftet. Nur in dem Falle, in welchem die Endblase größtenteils außerhalb der Vertiefung sich befand, lag sie dicht dem Schädeldache an.

Ein Scheitelfleck in der Form eines ovalen weißen, von der fast schwarzen Oberfläche des Kopfes auffallend sich unterscheidenden Fleckes ist vorhanden; trotzdem kann man, wie oben (p. 57) näher erklärt wurde, von einer parietalen Cornea nicht sprechen.

### Echinorhynus spinosus Atl.

Nach Jackson und Clarke (1875) hat das Pinealorgan die Gestalt eines langen fadenförmigen Gebildes, das weit nach vorn, bis vor die Hemisphären reicht. Darüber, wie und wo es hier endigt, wird nichts angegeben.

## B. Rajae.

### Torpedo ocellata Rud. (vergl. Fig. 25).

d'Erchia, der verschiedene Entwicklungsstadien dieser Form genau untersucht hat, fand keine Spur nach dem Pinealorgane; ein solches wird da nicht einmal angelegt. Auf die Commissura folgt in der Parietalgegend des entwickelten Gehirns unmittelbar die Commissura habenularis. Eine etwa schlauchförmige Paraphyse ist gut entwickelt und sie ist es, die früher (Owsjannikow, 1888) für ein Pinealorgan gehalten wurde.

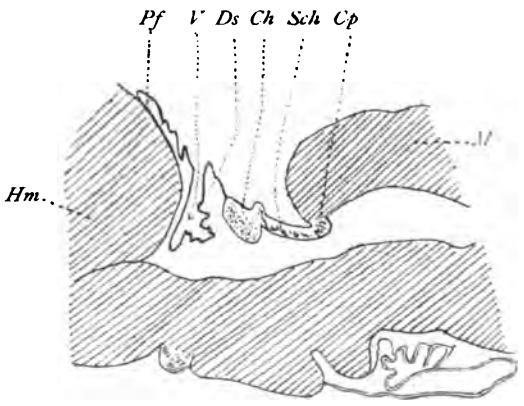


Fig. 25. Die Parietalgegend des Gehirns von Torpedo ocellata. (Nach D'Erchia, 1896.)

### Torpedo marmorata Risso.

Auch bei dieser Form fehlt das Pinealorgan vollkommen (eigene Untersuchungen). Die Angabe Catties (1882) nach der das Pinealorgan bei Torpedo marmorata zeitlebens, um so zu sagen, im embryonalen Zustande verbleiben sollte, erklärt sich so, daß dieser Autor die kleine, in der Form einer einfachen schlauchförmigen Ausstülpung nach vorn (an der hinteren Fläche der Hemisphären) sich wendende Paraphyse, für ein Pinealorgan hielt. Die Ganglia habenulae sind gut entwickelt.

## Raja clavata L.

[Angaben über die Verhältnisse bei erwachsenen Tieren stammen von EHLERS (1878) und von CATTIE (1882, p. 109).]

Das Pinealorgan ist fadenförmig und verdünnt sich allmählich; es endigt weit vor dem vorderen Ende der Hemisphären mit einer Endblase, die im Bindegewebe des Präfrontalloches eingeschlossen ist.

Die Proximalpartie ist gut entwickelt; sie zeigt (CATTIE) vier longitudinal verlaufende Kannellüren. Sie ist, sowie die ihr benachbarte Partie des Stieles, in Gehirnhüllen eingeschlossen.

Der Stiel ist nach den Befunden von EHLERS hohl und seine innere Oberfläche mit Falten versehen. Nach CATTIE soll er dagegen mit Ausnahme der untersten Partie solid sein (?). Er verdünnt sich allmählich gegen seine distale Partie zu. Mit Ausnahme seiner proximalen, an den Dorsalsack sich stützenden Partie, verläuft er frei durch die Schädelhöhle bis zum Schädeldache, wo er durch lockeres Bindegewebe an dasselbe angeheftet ist. Das eigentliche Ende des Stieles mit der Endblase dringt vollständig in das Schädeldach hinein. In seinem ganzen Verlaufe wird der Stiel von einigen intensiv pigmentierten Blutgefäßen begleitet; besonders die dorsal von ihm sich befindende Vene, die sich bis zum Endbläschen verfolgen läßt, ist dicker als er selbst.

„Der größere Teil der Venen, welche aus den Hirnhäuten kommen, die Mittel- und Zwischenhirn decken, liegt über der Epiphyse, bildet einen Plexus und heftet sich mit einem gemeinsamen Stamm etwas hinter der Ansatzstelle derselben gleichfalls an das Schädeldach, ein kleiner Teil dieser Venen läuft unter der Epiphyse und geht auf die Oberfläche des Vorderhirnes über" (EHLERS, 1878, p. 609).

Der Stiel erweitert sich, und zwar plötzlich, in eine Endblase, deren Durchmesser etwa fünf- bis sechsmal größer ist, als derjenige der distalen Partie des Stieles. Sie ist immer abgeflacht und hat die Gestalt einer längsovalen, vorn dorsoventral abgeflachten Hohlkapsel (EHLERS). Die innere Oberfläche der Wand der Endblase zeigt in ihrer hinteren Partie noch die für den Stiel charakteristischen Längswülste, während in der terminalen Partie der Blase die Wände glatt bleiben. Die Querschnitte, welche die vorderste Endstrecke des kraniellen Teiles (der Endblase) getroffen haben, zeigen jederseits neben der erheblich verkleinerten Lichtung die Wandung flügelförmig erweitert (EHLERS).

Nach CATTIE, dessen Angaben in dieser Beziehung jedoch wenig zuverläßlich sind, soll die Endpartie des Organes solid sein. Blutgefäße, die von den Hüllen des Organes ausgehen, sollen in das Innere desselben eindringen.

Die Länge des Endstückes beträgt nach EHLERS etwa 3 mm, die größte Breite 0,38 mm.

Die distale Partie des Stieles dringt zuerst in das sulzige Bindegewebe, welches eine Strecke weit von dem Präfrontalloche her an der Schädelwand nach hinten sich erstreckt, und senkt sich dann, ziemlich steil und plötzlich aufsteigend, in das feste Bindegewebe des Präfrontalloches hinein, indem es weiter nach vorn verläuft und auch endigt (EHLERS). Nach CATTIE (1882) soll die Endblase resp. das solide Endgebilde, das er an den von ihm untersuchten Exemplaren gefunden zu haben glaubt, in das mit dem Bindegewebe des Präfrontalloches zusammenhängende subkutane Bindegewebe hineindringen.

Dimensionen: Nach CATTIES Messung beträgt die Länge des ganzen Pinealorganes bei zwei von ihm untersuchten Exemplaren 48 resp. 51 mm. bei der Gehirnlänge (bis an das hintere Ende des Kleinhirns gemessen) 44 resp. 45 mm. Nach EHLERS beträgt die Länge des Pinealorganes 22 mm, bei der Gehirnlänge von 28 mm.

### **Raja fullonica** L.

An Sagittalschnitten durch das Gehirn eines großen Exemplares fand ich den Stiel des Pinealorganes auffallend dick mit weitem Lumen. Eine besondere Proximalpartie ließ sich nicht nachweisen. Im Inneren des Stieles ein oben näher beschriebener syncytialer Strang (vergl. Fig. 20, p. 55).

### **Myliobatis aquila** CUV. (vergl. Fig. 26).

[Eigene Untersuchungen.]

Die Gestalt des Pinealorganes wie bei Raja. Der Stiel röhrenförmig, verläuft direkt vom Zwischenhirndache bis zum Schädeldache. Die

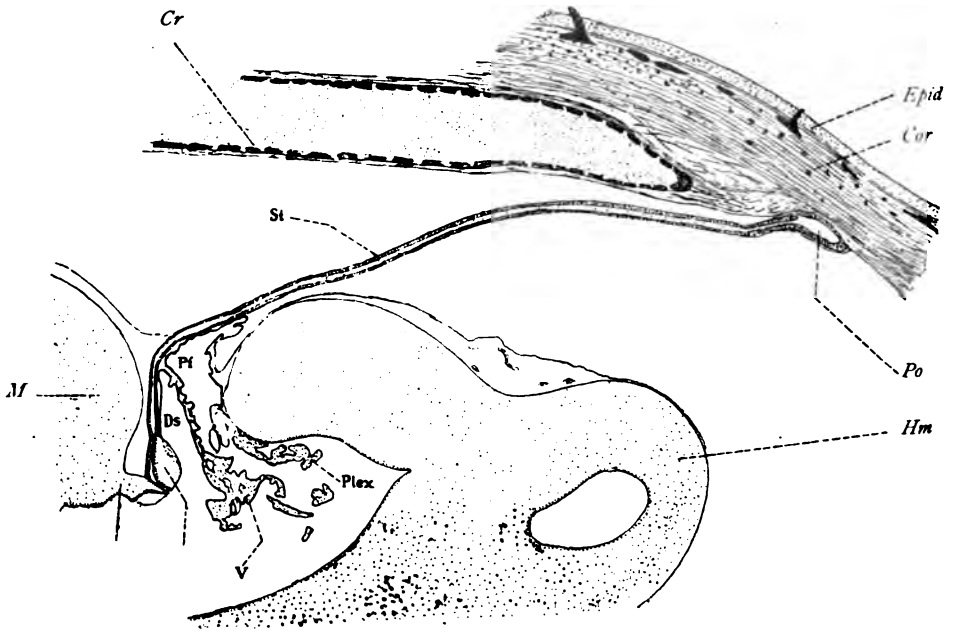


Fig. 26. Das Pinealorgan und dessen Umgebung von einem erwachsenen Exemplare von Myliobatis aquila. Schwach vergrößert.

Endblase dorsoventral abgeflacht, oberhalb des vorderen Randes der Hemisphären. Eigentümlich ist, daß die obere Fläche der unteren Wand der Endblase in bestimmten Abständen voneinander Vertiefungen zeigt, in denen die Wand bis auf die Hälfte ihrer Dicke oder noch mehr verdünnt wird.

Die Endblase liegt schon in der Gegend des Präfrontalloches dem hier bindegewebigen Schädeldache von der unteren Seite an. Nicht die geringste Vertiefung bezeichnet die Gegend, wo sie liegt. Eine dünne, bindegewebige Kapsel umgibt sie von der unteren Seite und diese verschmilzt an der oberen mit dem Bindegewebe des Schädeldaches.

Die Länge des Pinealorganes betrug an dem untersuchten Exemplare 7 mm, während die Gehirnlänge (bis an das Ende des Kleinhirns gemessen) 13 mm betrug.

## II. Holocephali.

[Über das Pinealorgan und die Parietalgegend des Gehirns von **Chimaera monstrosa** L., die ich jetzt genauer untersuchen konnte, lagen bisher in der Literatur keine genaueren Angaben vor. Nur die Paraphyse wurde, zusammen mit den vor ihr sich befindenden Partien der Gehirndecke beschrieben (STUDNIČKA, 1896). Von dem Pinealorgane und der Parietalgegend des Gehirns von **Callorhynchus** bekommen wir aus einer Figur in der Zoologie von PARKER-HASWELL (1897, Fig. 803) und aus den Abbildungen SCHAUINSLANDS (1903, Tafel XXII) einen Begriff.]

Die Gliederung der Parietalgegend und der Decke des Vorderhirns überhaupt ist bei Chimaera sowie bei Callorhynchus von der bei Selachiern sehr abweichend (vergl. Fig. 27). Die Lamina supraneuroporica, die bei

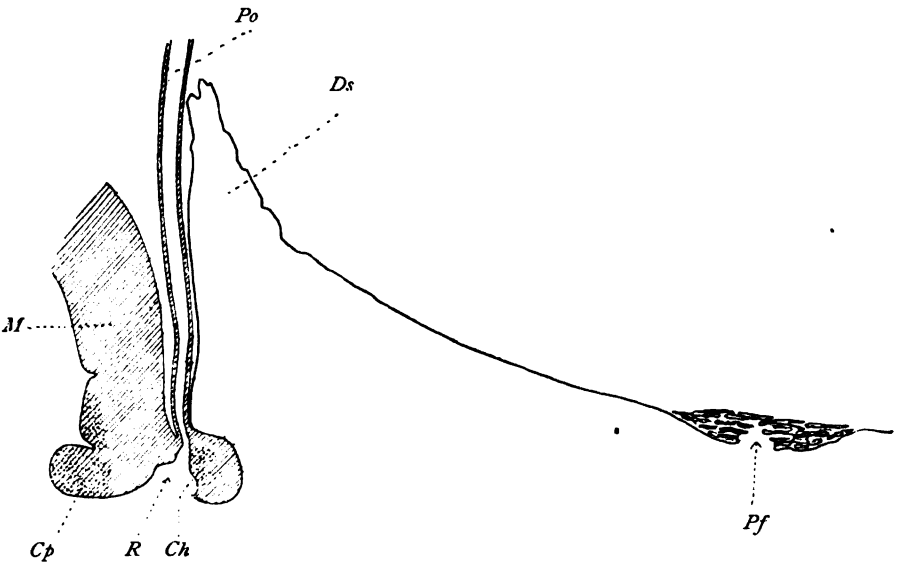


Fig. 27. Die Parietalgegend des Gehirns von Chimaera monstrosa im Sagittalschnitte. Schwach vergrößert.

den übrigen Selachiern nervös verdickt ist und die auch bei Petromyzon nicht ganz membranös war, ist hier ependymatös, sehr lang und breit und stellt sich uns hier so in der Gestalt eines sog. „membranösen Palliums" vor. Die inneren Plexus chorioidei fehlen hier ganz. Durch eine mediane, ebenfalls membranöse, vom Recessus neuroporicus bis zu der Paraphyse laufende und tief in den Gehirnventrikel einragende Falte, eine „Falx membranacea"(STUDNIČKA, 1896) wird sie in zwei Hälften geteilt. Die Paraphyse stellt hier nicht einen besonderen Abschnitt der Gehirndecke vor, wie es anderswo der Fall ist (Paraphysealbogen SEDGWICK MINOTS); es handelt sich nur um eine verhältnismäßig kleine, komplizierte, drüsenartige Bildung, die jedenfalls durch die Umbildung einer ehemaligen einfachen Ausstülpung zustande gekommen ist. Zwischen die Falten der Paraphyse sind Blutgefäße eingelagert und es handelt sich daher wirklich um einen

nach außen sich wendenden Plexus chorioideus. Die Paraphyse erinnert vollkommen an die des Acipenser oder Polyodon (vergl. Fig. 29, p. 71). Auf die Paraphyse folgt, bei Chimaera wenigstens, durch kein Velum von ihr abgegrenzt, der weitere Abschnitt der Gehirndecke, der umfangreiche, breite Dorsalsack, der sich bei der genannten Form allmählich verengert und oben in einen ziemlich langen Zipfel ausgezogen ist. Bei Callorhynchus scheint, nach den Abbildungen von SCHAUINSLAND zu schließen, ein Velum vorhanden zu sein. Der Dorsalsack hat hier die Gestalt eines selbständigen, ziemlich langen, sackartigen Hohlgebildes*).

Auf den Dorsalsack, dessen Wände, abgesehen von kleineren Falten, glatt und nirgends plexusartig umgebildet sind, folgen, dicht hintereinander liegend, die Commissura habenularis, die Ursprungsstelle des Pinealorganes, welche durch einen Recessus pinealis auf der unteren Seite bezeichnet ist, und endlich die Commissura posterior.

Das Pinealorgan von Chimaera und Callorhynchus hat eine ähnliche Gestalt wie das der übrigen Selachier; wir können hier einen ziemlich langen, senkrecht nach oben an der vorderen Fläche des Mittelhirns, (in dem engen Raume zwischen diesem und der hinteren Wand des Dorsalsackes) aufsteigenden und dann sich nach vorn wendenden röhrenförmigen Stiel und eine unansehnliche Endblase beobachten, welch letztere, soviel sich bei Chimaera feststellen ließ, dem Bindegewebe des Präfrontalloches des Schädels nur anliegt.

*) „Parencephalon" in den Figuren von SCHAUINSLAND!

# Ganoidei.

Nur bei Amia konnte bisher ein Rudiment eines wirklichen vorderen Parietalorganes, vielleicht eines Homologon des Parapinealorganes, von Petromyzon nachgewiesen werden, sonst kommt bei den hierher gehörenden Formen nur das Pinealorgan zur Entwicklung. Dieses hat im ganzen dieselbe Gestalt, wie bei Selachiern, dagegen enstpricht die Bauweise der Parietalgegend der Ganoiden entschieden mehr derjenigen der Teleostier. Die Parietalgegend von Polypterus, einem Crossopterygier, ist von der der übrigen Formen abweichend und erinnert in einigen Beziehungen sogar an diejenige von Chimaera.

### Entwicklung der Parietalorgane.

[Über die Entwicklung des Pinealorganes von Acipenser schrieben zuerst SALENSKI (1881) und OWSJANNIKOW (1888), und in neuerer Zeit KUPFFER (1893). Über Lepidosteus liegen einige diesbezügliche Angaben von BALFOUR und PARKER (1882) vor. Bei Amia haben die Entwicklung der Parietalgebilde HILL (1894) und nach ihm EYCLESHYMER und DAVIS (1897) genau untersucht.]

Nach KUPFFER entwickelt sich bei Acipenser das Pinealorgan zuerst in der Gestalt einer nach hinten gewendeten Tasche, aus der später eine Blase mit hohlem Stiele entsteht. Die Blase überragt den Stiel sowohl in der Richtung nach vorne, wie nach hinten und erinnert so an die Verhältnisse, die man bei Petromyzon finden kann (Fig. 30, p. 73). Später wächst diese Anlage des Pinealorganes bedeutend in die Länge und bekommt die definitive Gestalt einer Röhre, welche mit einer kleinen Endblase endigt. Von der Existenz eines vorderen Parietalorganes konnte KUPFFER keine Spur nachweisen, doch findet sich in der älteren Arbeit von OWSJANNIKOW (1888) eine Angabe, nach der bei drei- bis vierwöchentlichen Embryonen von Acipenser unter der Epiphyse noch ein Bläschen von rundlicher oder herzförmiger Gestalt sich befinden sollte (?). An einem anderen Objekte, und zwar bei Amia, ist es HILL (1894) gelungen, wirklich ein vorderes Parietalorgan zu finden. HILL konnte, was das hintere Organ, das Pinealorgan, betrifft, im ganzen die auf Acipenser sich beziehenden Angaben von KUPFFER bestätigen; auch hier entsteht das Organ in der Gestalt eines zuerst nach hinten gewendeten Bläschens, das sich später senkrecht stellt und schließlich nach vorne wendet. Das vordere Organ hat bei 10 mm langen Embryonen die Form eines ovoiden Körpers, der unmittelbar vor dem Pinealorgane, nur etwas gegen die linke Seite zu gelagert ist. Mit dem Gehirndache ist es mittelst eines dünnen Stieles, den es mit dem anderen Organe ge-

meinschaftlich hat, verbunden. In 13 mm langen Embryonen liegt es oberhalb der Commissura habenularis, und es kommt noch später als eine solide Zellenmasse links von dem unterdessen stark nach vorne gewachsenen Pinealorgane zu liegen.

Nach EYCLESHYMER und DAVIS, welche (1897) die Befunde von HILL bestätigt haben, soll in dem vorderen Organe ein Lumen sehr spät auftreten. Wichtig ist die Angabe dieser Autoren, nach der in der späteren Embryonalzeit sowohl das vordere wie auch das hintere Organ aus der Commissura habenularis Nervenfasern aufnehmen soll.

### Die Parietalgegend (vergl. Fig. 28).

[GORONOWITSCH (1888) und KUPFFER (1893) haben die Gliederung der Parietalgegend bei Acipenser beschrieben. KUPFFER verdanken wir sogar genaue Angaben über die Entwicklung derselben. Was andere Ganoidenformen betrifft, liegen uns Angaben von GORONOWITSCH (1888) und KINGSBURY (1897) über Amia, von WALDSCHMIDT (1887) über Polypterus, von STUDNIČKA (1896) über dieselbe Form und über Polyodon folium vor.]

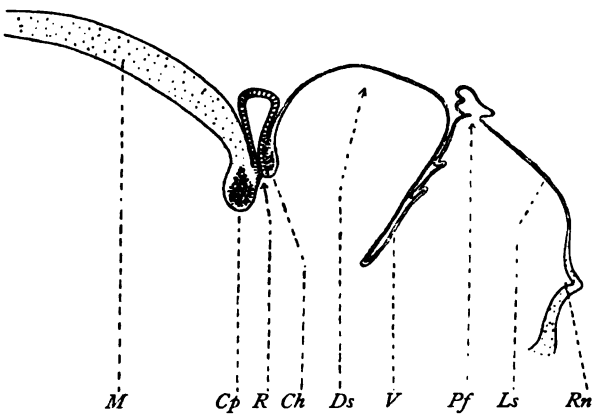


Fig. 28. Sagittalschnitt durch die Parietalgegend des Gehirns eines vier Monate alten Embryos von Acipenser sturio. (Nach KUPFFER, 1893.)

Bei Acipenser können wir nach KUPFFER (1893) alle die gewöhnlichen, in der Einleitung genannten Abschnitte der Parietalgegend unterscheiden. Die Kenntnis der Parietalgegend überhaupt wurde ja gerade von KUPFFER auf Grundlage der Befunde am Acipenser am meisten gefördert.

Wir werden hier folgende Abschnitte nennen:

(1.) Die lange und infolge der schiefen Lage der seitlich sich umstülpenden Hemisphären (Basalganglien der Autoren) sehr breite Lamina supraneuroporica, die membranös und leicht gefaltet ist*). An dem hinteren Ende derselben befindet sich (2.) die Paraphyse, die in der Entwicklung sehr früh als eine unansehnliche knospenförmige Ausstülpung erscheint (Fig. 28), die sich jedoch am entwickelten Gehirne als ein kompliziertes, blutgefäßreiches, die Form einer tubulösen Drüse nachahmendes Gebilde präsentiert, das einen großen Teil der Lamina supraneuroporica oben bedeckt (Fig. 29). Weniger, wenn auch noch verhältnismäßig stark ist die Paraphyse bei Polyodon entwickelt. Es folgt (3.) das Velum transversum,

*) Das membranöse Pallium nach RABL-RÜCKHARD (1884). Jedenfalls ist in dieser Ependymmembrane auch das Zellenmaterial, das anderswo die Wand der in das Innere des Gehirnventrikels sich einstülpenden Plexus chorioidei bildet, mit enthalten! Kein Gehirn mit einem sog. „membranösen Pallium" besitzt die inneren Plexus chorioidei!

eine breite Querfalte, deren Wände leicht gefaltet, jedoch nicht plexusartig umgewandelt sind. Das Velum bildet die vordere Grenze des Dorsalsackes (4.), dieser letztere hat die Gestalt eines umfangreichen breiten Sackes, dessen Wände sich auf genau dieselbe Weise verhalten wie diejenigen des Velums und der Lamina. Bei Amia ist der Dorsalsack in zwei weit nach hinten bis in die Gegend des Mittelhirns reichende Zipfel verlängert (Fig. 34). Auch bei Polypterus, wo er hammerförmig ist, reicht er weit nach hinten, fast bis zum Kleinhirn. Die auf den Dorsalsack folgenden Bestandteile der Parietalgegend, die Commissura habenularis (5.), welche die nahe aneinander liegende ungleich große Ganglia habenulae verbindet, die Ursprungsstelle des Pinealorganes (6.), ein ganz kurzes Schaltstück (7.) das auch fehlen kann und die Commissura posterior (8.) weisen schon nichts besonderes auf.

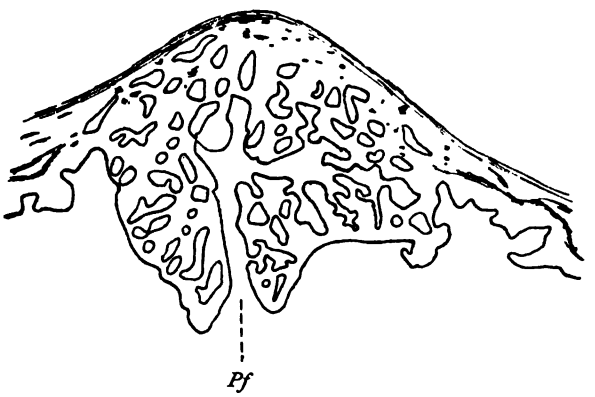


Fig. 29. Die plexusartig umgebildete Paraphysis cerebri von Acipenser sturio. (Nach STUDNIČKA, 1895.)

Ziemlich abweichend von der der übrigen Ganoiden ist die Parietalgegend des Polypterus, dessen großen Dorsalsack wir bereits erwähnt haben (Fig. 35, p. 79). Eine nähere Beschreibung derselben soll weiter unten folgen (s. Polypterus).

### Acipenser sturio L., ruthenus L., rubicundus.

[Das Pinealorgan von Acipenser wurde zuerst von STANNIUS (1854) beschrieben und zwar als ein weißer, bei großen Stören bis 3 Zoll langer Faden, der von einer die Tubercula intermedia verbindenden Brücke (Commissura habenularis) entspringen soll und vorne in einer Aushöhlung des Schädeldaches endigt. CATTIE (1882, Acip. sturio) und GORONOWITSCH (1888, Acip. ruthenus) geben nähere Nachrichten über dieses Organ. GARMAN beschreibt es (1896) von Acipenser rubicundus. Einige Details der feineren Struktur des Pinealorganes hat endlich JOHNSTON (1901) beschrieben. Außerdem eigene Untersuchungen des Verfassers.]

Man kann an dem Pinealorgane, der Epiphyse der Autoren, eine stark erweiterte, niedrige, etwa sackförmige Proximalpartie, die eher an einen Recessus pinealis erinnert, unterscheiden. Diese geht in einen dünnen fadenförmigen, dorsoventral etwas abgeflachten hohlen Stiel über*).

Der Stiel liegt zuerst in einer Furche der oberen Wand des sehr umfangreichen und langen Dorsalsackes, er kommt dann oberhalb des hinteren Randes der großen drüsenartigen Paraphyse zu liegen und trennt sich etwa auf der höchsten Stelle der Paraphysis von dem Gehirndache, mit dem er bisher durch lockeres Bindegewebe zusammenhing, ab. Er verläuft eine

*) Nach CATTIE sollte dieser solid sein.

kurze Strecke frei im Schädelraum und dringt dann in eine enge kanalartige Grube, die sich in dem knorpeligen Schädel befindet. Diese Grube hat oft die Gestalt eines schief nach vorne sich neigenden Kanals, der jedoch das dicke knorpelige Schädeldach nicht vollkommen durchdringt, sondern oben verschlossen, noch im Gebiete des Knorpels endigt (GARMAN). GORONOWITSCH (A. ruthenus) zeichnet die Grube als sehr seicht und breit.

In dieser Grube endigt das Pinealorgan, und zwar erst an ihrem Ende mit einer kleinen Endblase, wie es (von Acipenser rubicundus) näher GARMAN (1896) beschrieben hat (Fig. 33a). Die Gestalt der Endblase kann keulenförmig (GORONOWITSCH, GARMAN) oder lanzettförmig (CATTIE) sein.

Bis zu seiner Endblase wird der Stiel des Pinealorganes von Blutgefäßen begleitet, welche sich an diese in feinere Äste teilen und sie umflechten.

### Die feinere Struktur des Pinealorganes von Acipenser.

Es scheint, daß sich die Struktur des Stieles und der Endblase des Pinealorganes von Acipenser von der der Selachier nicht viel unterscheidet. Bei Acipenser war es möglich, die feinere Struktur viel näher kennen zu lernen, als es bisher bei den Selachiern gelungen ist.

Mit Hilfe der GOLGIschen Methode hat das Pinealorgan, besonders den Stiel und die nervösen Verbindungen desselben mit dem Gehirn, JOHNSTON (1901) untersucht.

JOHNSTON findet eine Nervenfaserschicht, welche dorsal vom Epiphysensack (gemeint ist die erweiterte Proximalpartie des Organes!) noch im Gehirndache von der einen Seite auf die andere übergeht. Sie ist von der Commissura habenularis, welche sich ventral von ihr befindet, verschieden. Er nennt diese Dekussation „Decussatio epiphysis". Die Fasern der Dekussation lassen sich bis in die Gegend des Nucleus anterior hinein verfolgen. Sie sollen, wenigstens zum Teil, die Bedeutung von Neuriten der Zellen des Epiphysensackes haben. Andere Fasern der Decussatio epiphysis endigen frei zwischen den Zellen der Wand des Stieles im Kontakt mit diesen. JOHNSTON hält die betreffenden Zellen für einen rudimentären oder degenerierten Nucleus, der vielleicht etwas mit dem Pinealauge zu tun gehabt hat. In der Decussatio epiphysis läßt sich endlich noch eine dritte Art von Nervenfasern nachweisen, nämlich solche, die sich einfach kreuzen, und sich bis in die Gegend des Nucleus anterior (vor den Ganglia habenulae) verfolgen lassen.

An einigen GOLGI-Präparaten konnte JOHNSTON auch in dem Stiele des Pinealorganes Nervenfasern nachweisen. Es handelt sich um eine Anzahl von schwach varicösen Nervenfasern, welche in der proximalen Partie des Stieles ziemlich gerade verlaufen. Nachdem diese Fasern das proximale Ende des Stieles erreicht haben, biegen sie sich lateral über die obere Seite des „Epiphysensackes" und zwar an dem vorderen Rande der Decussatio epiphysis um. Einige von diesen Fasern verlaufen dann nach vorne und gehen in die Ganglia habenulae, etwa zu gleicher Zahl in ein jedes von diesen, über.

Die Nervenfasern im Stiele des Pinealorganes von Acipenser werden schon von HERRICK (1891, p. 162) erwähnt.

An mit FLEMMINGscher Flüssigkeit gut fixierten und mit Eisenhämatoxylin gefärbten Präparaten konnte der Verfasser bei einem Embryo von Acipenser und bei erwachsenen Exemplaren die feinere Struktur des Pinealorganes untersuchen.

Unsere Fig. 30 stellt einen Längsschnitt durch das Pinealorgan einer etwa 7 mm langen Larve von Acipenser vor. Das ganze Pinealorgan besteht hier aus einer umfangreichen Endblase und einem noch ganz kurzen Stiele. In der ersteren kann man eine dünne obere und eine dicke untere Wand unterscheiden, welche der Pellucida und der Retina des Pinealorganes von Petromyzon zu entsprechen scheinen. Die obere Wand besteht aus niedrigen Zellen (Ependymzellen). In der unteren Wand liegen die Zellen scheinbar in mehreren Schichten, doch handelt es sich in Wirklichkeit nur darum, daß die Kerne der in die Länge stark ausgezogenen Zellen in verschiedenem Niveau gelagert sind. Alle diese im epithelialen Verbande liegenden Zellen sind noch gleichartig. Es scheint, daß sich einige von ihnen (links unten) schon aus dem

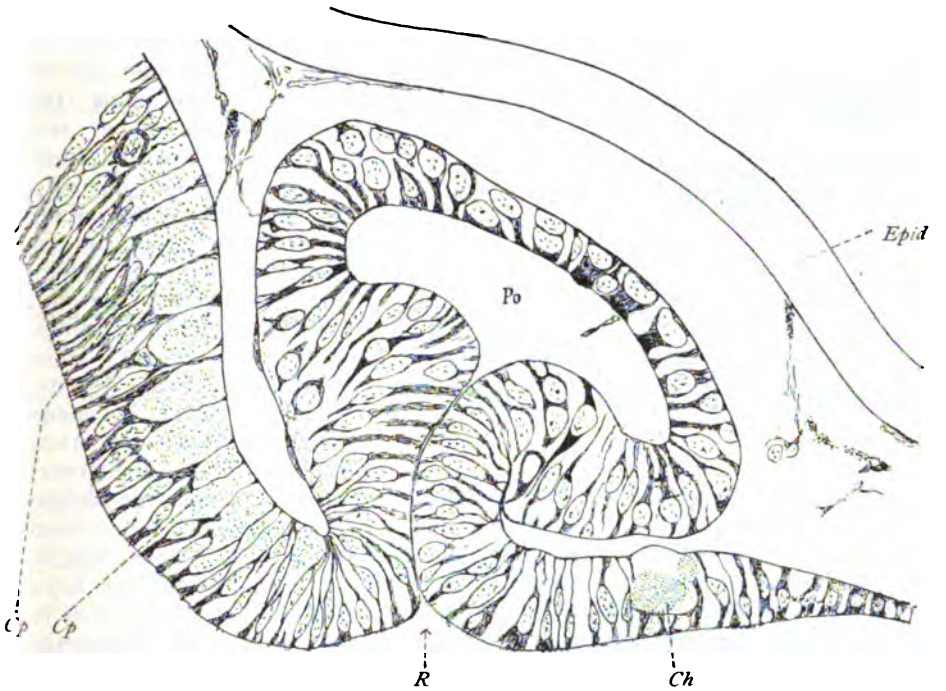


Fig. 30. Die Anlage des Pinealorganes eines etwa 7 mm langen Embryo von Acipenser. Die Bauweise der Wand ist hier deutlich. Fixierung: FLEMMINGsche Flüssigkeit, Vergrößerung: ZEISS, homog. Imm. $^1/_{12}$, Ok. 4.

Verbande, der übrigen losgelöst haben, dies sind die künftigen Neuroglia- oder Ganglienzellen. Die Abbildung zeigt auch, auf welche Weise sich die Kommissuren des Gehirns, hier die habenularis und posterior, bilden. Zwischen den Basen der in die Länge ausgezogenen Ependymzellen der medianen Gehirnwand wachsen von der einen Seite des Gehirns in die andere Nervenfasern ein.

Die Fig. 31 zeigt eine Partie der Wand des entwickelten Organes, etwa aus der Gegend oberhalb der Paraphyse. Man sieht hier, daß die ursprünglich gleichartigen Ependymzellen sich zu Zellen zweierlei Art differenzieren. Die einen behalten den Charakter der Ependymzellen, sie setzen sich mit ihren unteren Enden, welche etwas (sohlenförmig) erweitert sind, an die Membrana limitans externa an und bilden mit ihrer nackten inneren Ober-

fläche, die ziemlich glatt ist und jede spezielle Einrichtung (cuticulen Wimpern oder Geißeln) entbehrt, die innere Umgrenzung des Lumens des Organes. Das Plasma der Zellen ist klar, sehr locker gebaut. Der Zellkern ist ebenfalls sehr hell. Von diesen Zellen unterscheiden sich auffallend die Zellen der anderen Art. Diese Zellen laufen an ihrem unteren Ende in einen Fortsatz aus, der, soweit man an günstigen Stellen unterscheiden kann, aus der Richtung der Zellen umbiegt parallel mit der Oberfläche des Organes verläuft und sich oft ziemlich weit verfolgen läßt. Es scheint, als ob es sich hier um den nervösen Fortsatz dieser Zellen handelte. Das entgegengesetzte Ende des Zellkörpers ragt in das Lumen des Organes hinein. Die Zellen endigen hier mit keulenförmigen Anschwellungen, die vom übrigen kernhaltigen, im Niveau der gewöhnlichen Zellen liegenden Zellkörper durch einen etwas verengten Hals abgegrenzt sind. Zum Unterschied von den Zellen der ersteren Art, den eigentlichen Ependymzellen, ist das Protoplasma dieser Zellen sehr dicht, und man bekommt es infolgedessen an Eisenhämatoxylinpräparaten stärker gefärbt; auch ihr Zellkern ist an solchen Präparaten viel dunkler als der Kern der anderen Zellen. Mit Hilfe von starker Vergrößerung lassen sich in der Endanschwellung dieser Zellen ein oder zwei kleine Kernchen nachweisen, zu welchen meist aus dem übrigen Zellkörper feine Fädchen führen; über ihre Bedeutung läßt sich nichts sagen. Es scheint, als ob die keulenförmigen Endpartien der Zellen noch von besonderen Hüllen umgeben wären; oft lassen sich mehrere solche nachweisen. Ohne Zweifel entsprechen diese Zellen jenen Sinneszellen, die aus dem Pinealorgane von Petromyzon bekannt sind. Daß es sich da um sezernierende Zellen handeln könnte, ist nicht annehmbar, wenn irgendwelche Zellen in der Wand des Organes von Acipenser sezernieren, so sind es nicht diese, sondern die gewöhnlichen Ependymzellen, an deren gegen das Innere zugewendeten Enden wirklich stellenweise Spuren eines Exkretionsprozesses nachgewiesen werden können. Nur an schlecht oder nicht passend fixierten Präparaten bekommen die obenerwähnten Zellen, da ihre weichen Endanschwellungen leicht zerplatzen oder deformiert werden, das Aussehen von Drüsenzellen, aus denen dichte Sekretballen austreten.

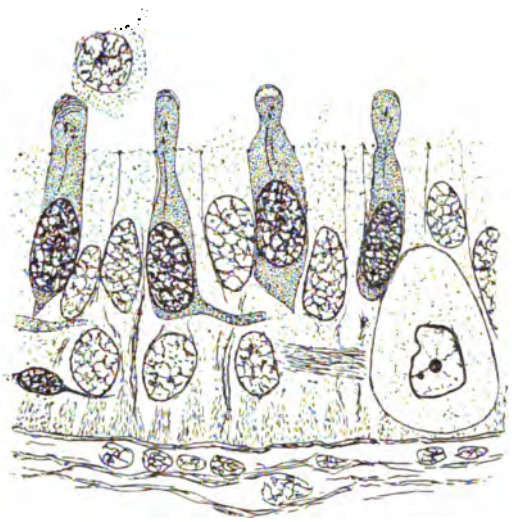

Fig. 31. Die feinere Struktur der Wand des Pinealorganes von Acipenser sturio (Stiel des Organes). Fixierung: Flemmingsche Flüssigkeit, Färbung: Eisenhämatoxylin, Nachfärbung: Van-Giesson, Vergrößerung: Zeiss, homog. Imm. $^1/_{12}$, Ok. 3; b) eine Partie der Wand der Proximalpartie des Pinealorganes bei stärkerer Vergrößerung.

Unterhalb der kernhaltigen Partien der Ependymzellen und der eben beschriebenen eigentümlichen Sinneszellen liegen, abgesehen von den ebenfalls schon erwähnten, horizontal in der Wand verlaufenden Fortsätzen

der letzteren und von anderen Nervenfasern und ganzen Nervenfaserbündeln, stellenweise kleine protoplasmaarme Zellen mit dunklen Kernen und feinen Fortsätzen — dies sind Neurogliazellen — weiter, jedoch sehr selten kommen hier große klare Zellen vor, deren großer Zellkern einen großen Nucleolus enthält — dies sind Ganglienzellen. Feine Faserungen, die man hier beobachten kann, gehören entweder den Ependymzellen oder den Neurogliazellen und haben den Wert von Neurogliafasern.

Im Lumen des Organes konnten (im Stiele) nur vereinzelte Zellen gefunden werden.

Es scheint, insofern man es erkennen konnte, daß die gleiche Bauweise, wie sie hier beschrieben wurde, der Stiel des Pinealorganes von Acipenser in seiner ganzen Länge hat. Sicher hat er nicht die Bedeutung einer Drüse, wie es besonders die Proximalpartie des Organes der Selachier hatte.

## **Polyodon folium** Lacép.

[Eine Beschreibung des Pinealorganes beim erwachsenen Tiere stammt von H. Garman 1896; außerdem eigene Untersuchungen.]

An makroskopischen Präparaten hat das Pinealorgan das Aussehen eines feinen weißen, einem Nerven ähnlichen Fädchens. Dieses geht von der Zwischenhirndecke aus, schließt sich zuerst der oberen Seite des Dorsalsackes an, verläuft dann eine Strecke frei und läuft dann in einen ziemlich engen, in der Dicke des knorpeligen Kraniums sich befindenden Kanal ein, an dessen Ende er mit einer Anschwellung (Endblase) endigt (Fig. 32.)

Der vom Zwischenhirndache bis zu der Endblase reichende Stiel des Organes ist von einer von ihm weit abstehenden und um ihn herum

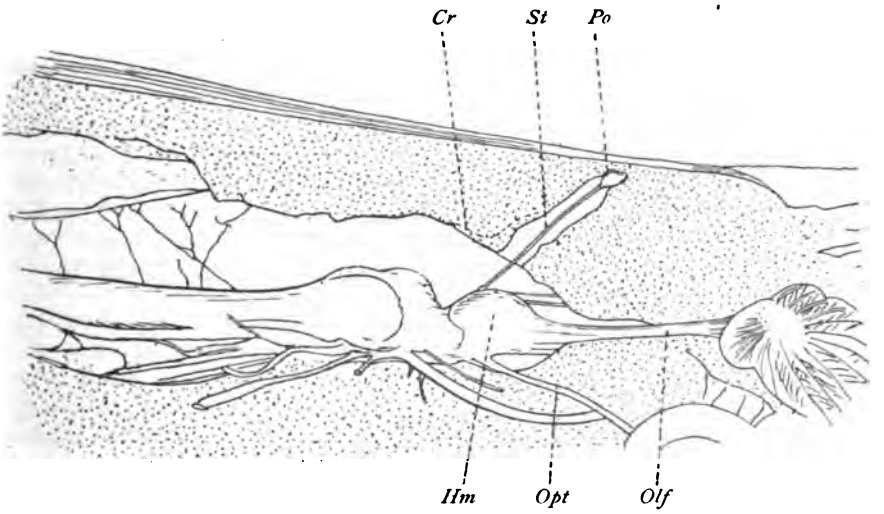


Fig. 32. Seitenansicht des Gehirns und des Pinealorganes von Polyodon folium. Die Schädelkapsel ist von der einen Seite geöffnet. In natürlicher Größe. (Nach Garman, 1896.)

einen breiten Sack bildenden bindegewebigen Scheide umgeben, ein Verhalten, das anderswo seinesgleichen nicht hat. Das Pinealorgan erscheint aus diesem Grunde an makroskopischen Präparaten viel dicker zu sein,

als es in Wirklichkeit ist. Feine Bindegewebszüge verbinden die eigentliche Wand des Stieles mit der bindegewebigen Hülle; diese stellt uns eine Fortsetzung der Meningen des Zentralnervensystems (!) vor. In den bindegewebigen Hüllen des Stieles ist etwas Pigment enthalten.

Der Stiel wird von mehreren Blutgefäßen in seinem Verlaufe begleitet, die zusammen mit ihm in den Kanal im Schädeldache einlaufen und daselbst sich verzweigen. Die feinen Äste der Blutgefäße versorgen das Endbläschen.

Unsere Fig. 33b (nach GARMAN) zeigt uns die distalere Partie des Stieles, die in der Mitte eines spezialen Kanales im Schädeldache verläuft. Die Länge des betreffenden Kanals betrug in einem Falle 18,5 mm, während er 2 mm breit war. Die Endblase, die sich am Ende des Kanals befindet, hat von oben gesehen einen ovalen Umriß. Sie ist hohl und ist von oben etwas eingedrückt; ihre Wand zeigt keine linsenförmige Verdickung. Der Durchmesser der Endblase war in einem Falle 1 mm.

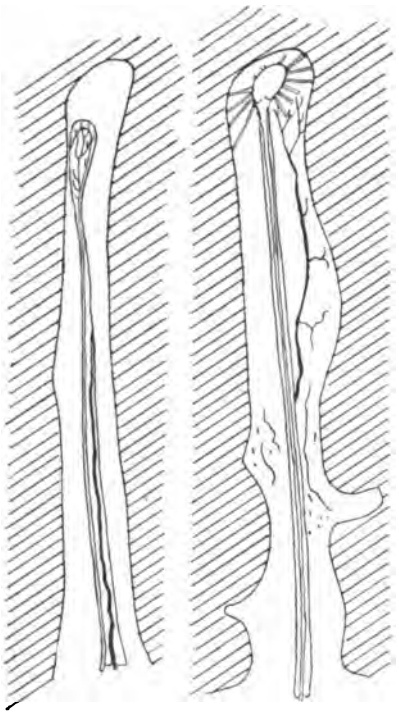

a b

Fig. 33. a) Das Pinealorgan von Acipenser rubicundus und b) dasselbe von Polyodon folium mit dem tiefen kanalartigen Foramen parietale, in dem sie eingelagert sind. (Nach GARMAN, 1896.)

Die Endblase ist mittelst feiner, von allen Seiten, auch von der Endfläche ausgehenden Fäserchen, die jedenfalls nur bindegewebiger Natur sind, an die Wände des Kanals angeheftet. Auch das Endbläschen ist von der obenerwähnten bindegewebigen Scheide, welche ihm jedoch dicht anliegt, umgeben (GARMAN).

Der die Endpartie des Pinealorganes enthaltende Kanal ist in der Regel an seinem Ende durch Knorpel abgeschlossen, er dringt daher nicht durch das Schädeldach hindurch. Nur in einem Falle sah GARMAN, daß er in ein vollständiges Foramen parietale umgewandelt war. Sein Ende war hier nur mittelst Bindegewebe verschlossen.

Das knorpelige Kranium von Polyodon, dessen Substanz in der Gegend des Kanales durchsichtiger ist als anderswo, wird von dünnen, dem Exoskelett zugehörenden Knochen bedeckt. Es handelt sich um die beiden in der Mittellinie verschmelzenden Frontalia. Direkt oberhalb jener Stelle, unter der sich das Endbläschen des Pinealorganes befindet, ist der Knochen durchgebrochen. Es befindet sich da ein elliptisches Loch, das in einem der untersuchten Fälle 19 mm lang und 6 mm breit war. Die Stelle, wo sich dieses Loch befindet, ist ein wenig gewölbt. Das Loch selbst ist durch Bindegewebe, in dem Pigment enthalten ist, verschlossen. Die Haut zeigt keine Eigentümlichkeiten oberhalb dieses Loches. Was die Lage des Foramens betrifft, so befindet es sich etwa in der Mitte zwischen den paarigen Augen. Die Dicke des Bindegewebes sowie des Knorpels

zwischen der Körperoberfläche und der Endblase des Pinealorganes betrug in einem Falle 1,75 mm (GARMAN).

### Lepidosteus osseus L.

BALFOUR und PARKER (1882) geben Nachrichten über die ersten Entwicklungsstadien des Organes. Nach SORENSEN's (1894) Abbildungen ist das Pinealorgan lang schlauchförmig.

### Amia calva L.

[Angaben über die Organe des erwachsenen Tieres von GORONOWITSCH (1889) und KINGSBURY (1897), über ihre Entwicklung von HILL (1894) und EYCLESHYMER-DAVIS (1897).]

GORONOWITSCH (1888) gibt nur so viel an, daß die fadenförmige Epiphyse in einer tiefen Duplikatur des Dorsalsackes eingeschlossen ist; S. P. GAGE (1893) zeichnet das Pinealorgan als einen einfachen Schlauch, der nicht länger ist als der vor ihm liegende Dorsalsack.

HILL (1894) findet, wie bereits oben gesagt wurde, in embryonalen Entwicklungsstadien beide Parietalorgane: eine hintere Blase, die er „Epiphysis posterior" nennt und die dem Pinealorgane anderer Tiere entspricht, und eine „Epiphysis anterior", die wahrscheinlich mit dem Parapinealorgane von Petromyzon und dem Parietalauge der Saurier zu homologisieren ist.

Bei 10 mm langen Embryonen ist das Pinealorgan („Ep. post.") ein Bläschen von obovoider Gestalt, das sich gegen das distale Ende etwas zuspitzt und das sich in der bekannten Gegend zwischen den beiden dorsalen Kommissuren mit dem Zwischenhirndache verbindet. Seine obere Oberfläche ist konvex, die untere ist abgeflacht. Die obere Wand ist einschichtig, während die untere drei bis vier Zellschichten dick ist. Bei älteren Embryonen wird dieses Organ senkrecht gestellt, das Distalende berührt das Integument.

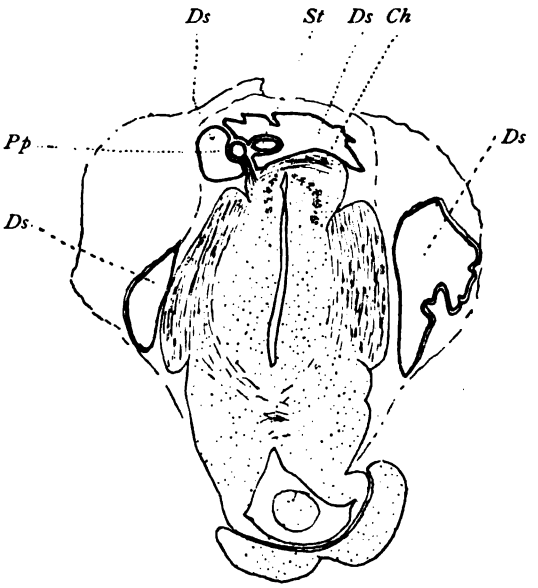


Fig. 34. Querschnitt durch das Zwischenhirn von Amia calva. Man sieht den Querschnitt des Stieles des Pinealorganes und neben ihm das vordere Parietalorgan (Parapinealorgan?), welches mittelst eines besonderen Nerven mit dem linken Ganglion habenulae in Verbindung steht. Außerdem wurden durch den Schnitt vier nach hinten sich wendende Divertikel des umfangreichen Dorsalsackes getroffen. (Nach KINGSBURY, 1897.)

Das vordere Organ, das sich dicht vor dem Pinealorgane anlegt, hat die Gestalt eines ovoiden Körpers. Sein distales Ende ist nach vorne gewendet und in seiner Mitte befindet sich eine kleine Höhle, die mit dem Gehirnventrikel kommuniziert. Bei älteren, 15 mm langen Embryonen ist die Verbindung mit dem Gehirn schon unterbrochen. Durch

das Wachstum des Pinealorganes wird das vordere Organ auf die linke Seite zurückgedrängt. Es handelt sich am Ende um eine ovoide Zellenmasse mit einer Spur eines Lumens (HILL). Nach EYCLESHYMER findet sich in dem vorderen Organe ein Lumen erst bei 15 bis 16 mm langen Embryonen. Er sieht weiter bei solchen, daß aus der Commissura habenularis Nervenfasern in das Innere des vorderen Organes eindringen, ebensolche dringen bei 12—13 mm langen Embryonen aus der betreffenden Kommissur in das hintere Parietalorgan.

Die Struktur beider Parietalorgane soll dieselbe sein, wie die der angrenzenden Gehirnwand. Die Zellen sind nicht in Gruppen geordnet.

KINGSBURY (1897) ist es gelungen, beide Parietalorgane auch bei erwachsenen Exemplaren von Amia zu finden. Das vordere Organ liegt hier links von dem Stiele des Pinealorganes (Epiphyse) und ist mittelst eines dicken nervösen Stranges mit dem linken Ganglion habenulae verbunden (vergl. Fig. 34). Seine Homologie mit dem vorderen (unteren) Parietalorgane von Petromyzon scheint, nach diesem Befunde zu schließen, unzweifelhaft zu sein.

In 13 mm langen Embryonen erscheint die Paraphysis cerebri in der Gestalt einer fingerförmigen Ausstülpung in der bekannten Lage. Später (15 mm lange Embryonen) wird diese Ausstülpung an ihrer Ursprungsstelle eingeschnürt und nimmt infolgedessen die Gestalt eines verlängerten Bläschens an. Ihre Wände zeigen dieselbe Struktur, wie die sie umgebenden Gehirnwände (EYCLESHYMER-DAVIS).

## (Crossopterygii.)

### Polypterus bichir GEOFFR. (P. senegalus).

[Von WALDSCHMIDT (1887) stammen Angaben über das Gehirn von Polypterus bichir und dessen Parietalgegend; außerdem eigene Untersuchungen (1896) an einem kleinen Exemplare von Polypterus (senegalus). WALDSCHMIDT beschreibt die Zwischenhirndecke im ganzen richtig, hält jedoch den Dorsalsack für das Pinealorgan, welches letztere ihm vollkommen entgangen zu sein scheint.]

Die Vorderhirndecke von Polypterus (Fig. 35) unterscheidet sich von der der übrigen Ganoiden hauptsächlich dadurch, daß hier die überall membranöse, von Blutgefäßen reich umflochtene Lamina supraneuroporica durch eine tief in den Gehirnventrikel reichende longitudinale Falte, eine Falx membranacea (STUDNIČKA, 1896) in zwei Teile getrennt wird. In einer Anhäufung von kleinen Follikeln am kaudalen Ende der nach hinten sich verbreiternden Falx könnte man vielleicht die Paraphyse erblicken (?). Die beiden durch die Einstülpung der Falx membranacea entstehenden membranösen Säcke*) endigen hinten halbkugelförmig; die membranöse Gehirndecke senkt sich hier ventralwärts tief in das Innere des Gehirnventrikels hinein und bildet hier das quer gelagerte einfache Velum transversum. Die hintere Wand dieses letzteren steigt wieder nach oben und bildet zuletzt die vordere Wand des umfangreichen Dorsalsackes. Dieser hat eine etwa hammerförmige Gestalt und seine beiden Zipfel reichen weit nach vorn resp. nach hinten; nach hinten z. B. bis über das Mittelhirn. Nur die hintere Wand des Dorsalsackes ist durch eingelagerte

*) Die durch ihre Gestalt an wirkliche Vorderhirnhemisphären z. B. der Amphibien erinnern.

Blutgefäße, auf ähnliche Weise wie die Wand der Lamina supraneuroporica, plexusartig umgewandelt, die übrigen Wände sind glatt. Auf den Dorsalsack folgt wie überall anderswo die Commissura habenularis, die Ursprungsstelle des Pinealorganes, ein langes Schaltstück und endlich die Commissura posterior.

Das Pinealorgan von Polypterus besteht aus einem hohlen, röhrenförmigen Stiele, der von seiner Ursprungsstelle hinter der Commissura

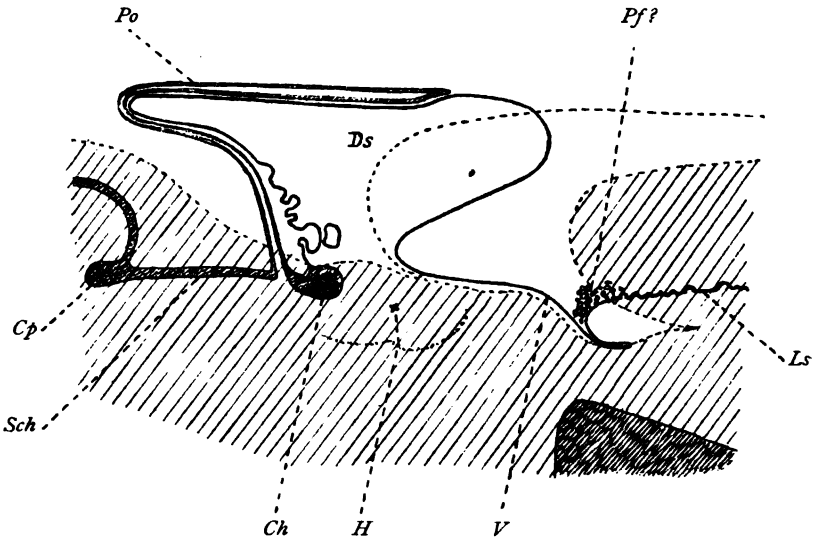


Fig. 35. Die Parietalgegend von Polypterus im Sagittalschnitte. (Nach Querschnitten rekonstruiert.)

habenularis nach oben steigt. Um dem weit nach hinten reichenden caudalen Zipfel des Dorsalsackes auszuweichen, neigt sich der Stiel stark nach hinten, biegt sich dann unter ziemlich scharfem Winkel um das Ende jenes Zipfels, welches hier durch eine seichte Furche geteilt wird, und geht endlich in die Endpartie des Organes über, die etwa der Endblase anderer Tiere entspricht. Es handelt sich in dieser um ein langes, schlauchförmiges, etwas abgeflachtes Hohlgebilde, das in einer seichten Furche der oberen Wand des Dorsalsackes, direkt unterhalb des Schädeldaches gelagert ist und vorne spitzig endigt. Das Schädeldach zeigt an der betreffenden Stelle nicht die geringste Vertiefung. In ihrer hinteren Hälfte hat diese eigentümliche Endblase gefaltete Wände, vorn sind dagegen ihre Wände im ganzen glatt und ihr Lumen ist infolgedessen größer.

In der Wand des Organes lassen sich außer gewöhnlichen Ependymzellen noch spezielle Zellen (Sinneszellen?) nachweisen. Im Lumen konnten außer einigen freiliegenden Zellen keine besonderen Syncytialbildungen nachgewiesen werden.

# Teleostei.

Bei Teleostiern ist im entwickelten Zustande nur das Pinealorgan (die Epiphyse der Autt.) und auch dieses im ziemlich rückgebildeten Zustande vorhanden. Nur in jungen Entwicklungsstadien wurde bei einigen Formen, gerade so, wie wir es bei Amia sahen, die Anlage eines vorderen Parietalorganes beobachtet.

Schon in den ältesten Beschreibungen des Teleostiergehirns wird eine „Epiphyse" erwähnt. ALBRECHT V. HALLER (1768) gibt an, eine solche z. B. beim Karpfen und in der Schleie, nicht dagegen beim Hecht und der Forelle gefunden zu haben. Es ist nicht sicher, ob er wirklich das betreffende Gebilde gesehen, oder ob er, was viel wahrscheinlicher ist, die von Blutgefäßen umgebene Decke des Dorsalsackes für ein solches gehalten hat. Dasselbe gilt von den Angaben auch anderer Autoren aus der älteren Zeit, obzwar es scheint, daß bereits CUVIER den kleinen Körper der Epiphyse richtig beobachtet hat. CARUS (1814) findet die Epiphyse in der Gestalt eines häutigen Schlauches, TIEDEMANN (1816) konnte eine solche überhaupt nicht finden. GOTTSCHE findet sie (1835) überall und gibt an, daß sie durch Gefäße oder durch eine Membran mit den Tubercula intermedia (Ganglia habenulae) und der Commissura tenuissima (habenularis) zusammenhänge. MAYER (1864) beschreibt die Epiphyse wieder nur als einen „Gefäßkonvolut" auf der Decke des Zwischenhirns; auch von OWEN (1866) ist es nicht ganz sicher, ob er die Epiphyse gesehen hat. BAUDELOT (1870) erwähnt die wirkliche Epiphyse als einen abgerundeten oder birnförmigen, zwischen die Lobi optici eingelagerten Körper.

Genau konnte das Aussehen des Pinealorganes (der Epiphyse) und seine Beziehungen zu dem Zwischenhirndache erst an Schnittpräparaten erkannt werden, und es ist das Verdienst RABL-RÜCKHARDS (1883), die ersten genauen Abbildungen der betreffenden Partie des Gehirns geliefert zu haben.

In der neueren Zeit, nachdem auf das Pinealorgan die Aufmerksamkeit der Anatomen von neuem gerichtet wurde, untersuchte CATTIE (1882) dasselbe bei einer großen Anzahl von Teleostierformen und gibt dessen Beschreibungen, leider sind jedoch, wie schon einmal gesagt wurde, seine Beschreibungen, da sie sich auf Ergebnisse von makroskopischen Präparationsmethoden, nicht dagegen der allein hier anwendbaren Schnittmethode stützen, zu unseren Zwecken in mancher Beziehung recht wenig brauchbar. Eine sehr detaillierte Beschreibung des Pinealorganes eines Teleostiers (Salmo) und dessen einzelner Entwicklungsstufen lieferte HILL (1894); es ist das überhaupt eine der besten Beschreibungen, die wir

über diesen Gegenstand besitzen. Einzelne Beschreibungen findet man weiter in den Arbeiten von Ussow (1882), von Leydig (1896) und von Galeotti (1897). Handrick (1901) veröffentlicht neuestens eine genauere Beschreibung der Parietalgegend von Argyropelecus.

## Entwicklung.

Die ersten Angaben über die Entwicklung des Pinealorganes der Teleostier stammen von Rabl-Rückhard (1882) und von C. K. Hoffmann (1884), beide Autoren, die mit demselben Material — Salmo fario und salar — arbeiteten, fanden, daß die Epiphyse als eine breite sackförmige Ausstülpung vor der Commissura posterior entstehe. Sie wächst stark in die Länge, und es entsteht so ein nach vorn gewendetes schlauchförmiges, an seinem Ende erweitertes Gebilde, dessen Wände mehrschichtig werden, während das Lumen immer kleiner ist. In einer noch späteren Zeit wachsen aus der Wand des Organes in sein Lumen faltenförmige Fortsätze hinein oder es wird seine Wand sprossenförmig nach außen ausgetrieben. Nach Holt (1891), der die Entwicklung der Epiphyse bei Clupea harengus untersucht hat, soll diese in ganz jungen Entwicklungsstadien solid und knopfförmig sein; ein Lumen entwickelt sich in ihr erst später. Auch hier wird die Epiphyse später sackförmig und ihre Wand wird mehrschichtig. Mc. Intosh und Prince (1891) bestätigen im ganzen die Angaben der ersteren Autoren.

Von großer Wichtigkeit sind die Angaben von Hill, dem es gelungen ist, die Anlage eines vorderen Organes bei den Teleostiern festzustellen. Zuerst fand Hill (1891) eine solche bei Corregonus albus, später (1894) gelang es ihm, dieselben Verhältnisse auch bei Salmo, Catostomus teres, Stizostedion vitreum, Lipomis pallidus nachzuweisen, so daß man annehmen kann, daß das betreffende Organ bei den Teleostiern keine Seltenheit vorstellt. Es handelt sich um genau dieselbe Erscheinung, wie von ihr beim Besprechen der Entwicklungsgeschichte der Ganoiden (Amia) die Rede war. Die hintere Blase, die Anlage des Pinealorganes, entsteht direkt vor der Commissura posterior und median, die vordere Blase entsteht dicht vor ihr, jedoch etwas gegen die linke Seite zu verschoben (vergl. Fig. 36). Es scheint zuerst (wie bei Amia), als ob beide Blasen mittelst eines gemeinschaftlichen Stieles mit dem Gehirndache zusammenhängen würden. Später schnürt sich die vordere Blase (ein Homologon des Parietalauges der Saurier, vielleicht auch des Parapinealorganes der Petromyzonten) von der Gehirndecke und kommt über oder unter dem Pinealorgane zu liegen. Hill konnte sie noch bei einem zwei Jahre alten Tiere (Salmo) beobachten, schließlich verschwindet sie.

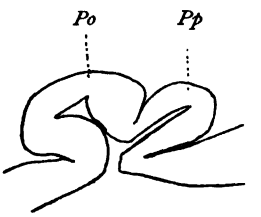


Fig 36. Die Anlagen beider Parietalorgane bei einem 37 Tage alten Embryo von Salmo fontinalis. Querschnitt. (Nach Hill, 1894.)

## Die Parietalgegend.

(Vergl. Fig. 3, Taf. I und die Textfiguren 44 und 50.)

Die Parietalgegend der Teleostier unterscheidet sich nur in einigen Einzelheiten von derjenigen des Acipenser. Die Lamina supraneuroporica ist, wenn möglich, noch stärker in die Breite ausgezogen und sehr lang; zum Unterschied von den Ganoiden ist sie hier in jedem Falle vollkommen

glatt und niemals von auffallenderen Blutgefäßnetzen oder von Blutsinussen umgeben. Eine Paraphyse fehlt entweder vollkommen und dies ist in der Regel der Fall, oder ist sie nur in der Gestalt einiger ganz unansehnlicher Unebenheiten der Gehirndecke nachweisbar (Belone, Fig. 41, p. 88), sehr selten kommt sie in der Gestalt einer kleinen Knospe (Lophius) vor oder endlich hat sie die Gestalt einer kleinen, nach hinten gewendeten, dünnwandigen, nicht von Blutgefäßen umgebenen Aussackung (Larve von Anguilla, Cepola, vergl. Fig. 50, p. 98). Das Velum ist eine einfache glatte Querfalte, die an ihrem unteren Rande nicht in Plexus umgewandelt ist. Es kommen auch Fälle vor, in denen ein Velum fehlt oder nur angedeutet wird. Der Dorsalsack ist in der Regel ziemlich groß und von verschiedener Gestalt. Die obere Wand des Dorsalsackes ist sehr oft durch zahlreiche, meist jedoch nur niedrige Falten und in diese eingelagerte Blutgefäße einigermaßen plexusartig umgewandelt. Es ist dies der einzige Plexus chorioideus, den man auf der ganzen Vorderhirndecke der Teleostier finden kann. In der Regel ist der Dorsalsack, wie das übrigens schon bei Ganoiden und Selachiern hie und da der Fall war, durch eine mediane Furche in zwei Hälften geteilt, diese Furche dient dann zur Aufnahme des Stieles des Pinealorganes. Auf den Dorsalsack folgen die Commissura habenularis, welche frei in der Gehirndecke verläuft, die mit einem Recessus bezeichnete Ursprungsstelle des Pinealorganes, ein manchmal ganz kurzes, in anderen Fällen jedoch erheblich langes Schaltstück und endlich die Commissura posterior.

### Allgemeines über das Pinealorgan der Teleostier.

Bei Teleostiern findet man, zum Unterschied von den Selachiern und Ganoiden, eine große Mannigfaltigkeit im Bau des Pinealorganes. Bei einigen Formen ist das Pinealorgan nur rudimentär als ein unansehnliches solides Gebilde vorhanden, bei anderen finden wir es mit einer ziemlich kompliziert gebauten Endblase versehen. Nirgends ist die Endblase des Pinealorganes augenähnlich, sie zeigt auch nirgends oder sehr selten solche Beziehungen zu der Oberfläche des Kopfes, wie wir es bei Selachiern und von den Ganoiden bei Acipenser und Polyodon beobachtet haben. Jedenfalls ist die Zahl der bisher mit Rücksicht auf die Parietalgebilde untersuchten Arten von Teleostiern verhältnismäßig sehr gering, und es ist deshalb nicht ausgeschlossen, daß zu den heute bekannten noch manche neue Typen des Pinealorganes der Teleostier hinzukommen werden.

Fast in einem jeden Falle läßt sich an dem Pinealorgane der Teleostier ein Stiel und eine Endblase unterscheiden, doch ist das Verhältnis der Größe dieser beiden Teile in der Regel ein anderes, als wir es bei Ganoiden und Selachiern beobachtet haben. Bei diesen war der Stiel sehr lang und die Endblase verhältnismäßig sehr klein, bei Teleostiern pflegt wieder der Stiel sehr kurz, die Endblase dagegen umfangreich zu sein. Man kann sich, wenn man die Entwicklung des Pinealorganes verfolgt, davon überzeugen, daß es die früh sich anlegende Endblase ist, die später den eigentlichen Körper des Organes bildet. Jedenfalls kommen auch Formen vor, bei denen am Ende eines langen dünnen Stieles eine kleine Endblase sich befindet (Ophidium z. B., Fig. 51). Die Gestalt einer solchen kann sogar einigermaßen an jene des Pinealorganes von Petromyzon erinnern (Argyropelecus, Fig. 42, p. 90). In den meisten Fällen ist die Gestalt der Endblase etwa birnförmig, sie ist mittelst eines kurzen hohlen Stieles, in den sie proximalwärts allmählich übergeht, mit dem

Zwischenhirn verbunden. Die Wände der Endblase sind entweder glatt; dies kann man in der embryonalen Zeit überall, bei erwachsenen Tieren dagegen seltener beobachten, oder bilden dieselben zahlreiche, in das Lumen der Endblase einragende Falten (vergl. Fig. 49, 50). Endlich können die Wände gefaltet oder mit Seitensprossen versehen sein (vergl. Fig. 44, 47). Solche Seitensprossen können sich stark entwickeln, und sie geben dann der Endblase das Aussehen eines oft ziemlich komplizierten, etwa nach der Art einer tubulösen Drüse gebauten Gebildes (Fig. 41). Auf der anderen Seite kommen wieder solche Fälle vor, in denen eine Endblase scheinbar nicht entwickelt ist; das ganze Pinealorgan hat die Gestalt eines längeren, überall etwa gleich breiten Sackes, der mittelst einer verdünnten Partie mit dem Gehirn zusammenhängt; vielleicht ist hier die ehemalige Endblase in einen solchen verwandelt (Lophius z. B.). In seltenen Fällen kann, wie bereits oben gesagt wurde, das ganze Pinealorgan rudimentär, in der Gestalt eines unansehnlichen soliden oder nur ein ganz kleines Lumen enthaltenden Zapfens entwickelt sein (Syngnathus).

Abgesehen von vielleicht nur jenen Fällen, in denen das Pinealorgan rudimentär ist, handelt es sich in ihm immer um ein Hohlgebilde. Die Angaben CATTIES, nach denen auch bei anderen Teleostierformen die „Epiphyse" solid sein sollte, sind nicht zuverläßlich, eigene Untersuchungen an den betreffenden Formen konnten sie niemals bestätigen.

Die Struktur des Pinealorganes ist in den meisten Fällen recht undeutlich. Die Elemente, aus denen dieses ohnehin ziemlich unansehnliches Organ besteht, sind klein und liegen sehr dicht aneinander. Es kommen da epithelial angeordnete Zellen vor, unter denen sich kleine, wahrscheinlich Neuroglia-Zellen, befinden. Ganglienzellen konnten mit Sicherheit nirgends nachgewiesen werden. HILL (1891) fand bei Salmo Zellen, die durch ihre birnförmige Gestalt an Ganglienzellen erinnern und nach außen gegen die Limitans externa feine Fortsätze aussenden, welche letzteren endlich in eine Nervenfaserschicht auf der Oberfläche des Organes übergehen (Fig. 37). Höchstwahrscheinlich handelte es sich da nur um eine besondere Art von Epithelzellen. Wie eigene an Lophius und Belone ausgeführte Untersuchungen gezeigt haben, befinden sich zwischen den Epithelzellen wirklich solche, die vollkommen an die Sinneszellen von Petromyzon und diejenigen von Acipenser erinnern und ihnen ohne Zweifel entsprechen. Diese Zellen ragen mit ihren keulenförmigen, dunkel sich färbenden Enden in das Innere des Organes hinein und laufen außen in feine Fortsätze aus (vergl. unsere Fig. 38a, b); ob sie wirklich noch den Wert von Sinneszellen haben, oder ob sie hier schon eine andere Rolle spielen, läßt sich nicht entscheiden, ganz sicher handelt es sich in ihnen nicht um sezernierende Zellen, das ganze Organ ist hier jedenfalls noch keine Drüse!

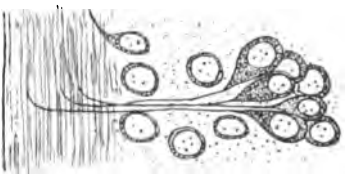

Fig. 37. Einige Zellen und die von ihnen ausgehenden Nervenfasern aus der oberen Wand des Pinealorganes von Salmo purpuratus. (Nach HILL, 1894.)

Nach GALEOTTI (1897) sollten in den Zellen des Pinealorganes doch gewisse Sekretionserscheinungen vorkommen. Er fand bei Leuciscus, daß hier aus dem Kerne besondere fuxinofile Granula austreten. Auch die Nucleoli sollten nach ihm manchmal aus dem Kern austreten und später im Protoplasma der Zellen zerfallen. Die Produkte dieser Sekretions-

prozesse sollen sich in der Höhlung des Organes ansammeln. Im Innern des Organs hat man nur von der einen Wand zu der gegenüberliegenden

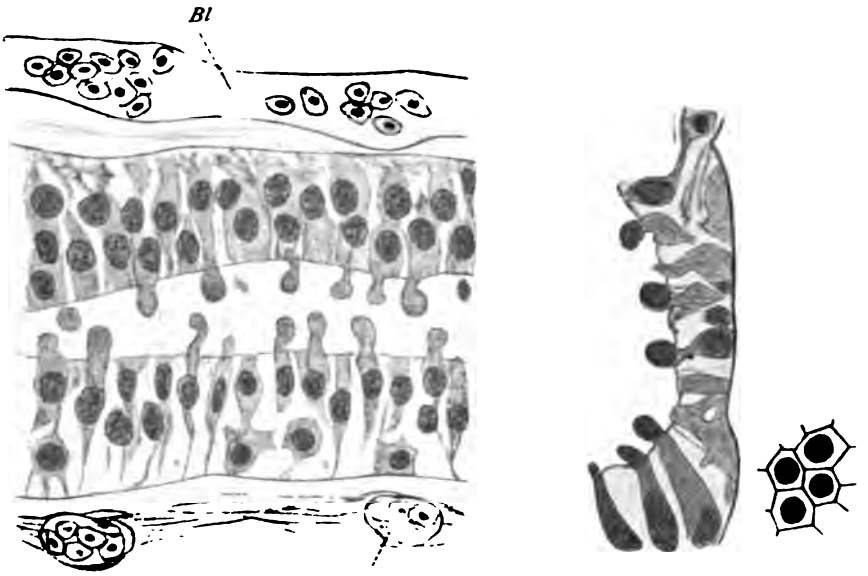


Fig. 38. a) Längsschnitt durch einen einzelnen Schlauch des Pinealorganes von Belone acus. Die lichtbrechenden in das Lumen einragenden Endpartien der Zellen sind hier deutlich sichtbar. Vergrößerung: Zeiss, homog. Imm. $^1/_{12}$, Ok. 4; b) eine Partie der Wand der Endblase des Pinealorganes von Lophius piscatorius. Rechts einige Zellen derselben Wand im Querschnitte. Die Scheidewände zwischen den stark geschrumpften Körpern der Zellen sind da sichtbar. Vergrößerung: Zeiss, homog. Imm. $^1/_{12}$, Ok. 4.

sich ziehende plasmatische Stränge (z. B. Holt, 1891 — Clupea) oder kleine Syncytien (Anarrhichas, Ophidium!) gefunden.

Die Endblase des Pinealorganes ist von allen Seiten von Blutgefäßen umflochten und es legen sich solche in jenen Fällen, in denen die Wand der Endblase Falten oder Seitenknospen bildet, zwischen diese.

Das Pinealorgan wird von aus der Commissura posterior kommenden Nervenfasern versorgt, oder, und dies ist, wenn man die Verhältnisse bei Petromyzon bedenkt, richtiger, es werden von seinen Elementen (jenen Sinneszellen?) Nervenfortsätze in die Commissura posterior ausgesendet. Bei einer Reihe von Formen, von Hill z. B. bei Salmo purpuratus, vom Verfasser z. B. bei Cyprinus carpio Carassius auratus, Esox lucius, Cobitis fossilis, wurde ein besonderer nervöser Strang, ein „Tractus pinealis" beobachtet, der von der Commissura posterior durch das Schaltstück zu dem Stiele und durch dessen hintere Wand bis in die Endblase hinein verfolgt werden konnte (vergl. Fig. 44). Seine Fasern lassen sich hier in günstigen Fällen ziemlich weit nach vorn verfolgen. Hill gibt an, daß sie sich mit den Elementen der Endblase verbinden.

Sehr wichtig sind die Angaben von Holt (1891); diesem Forscher ist es bei Embryonen von Clupea nachzuweisen gelungen, daß auch von der Commissura habenularis einige Nervenfasern in das Pinealorgan eindringen.

## Die Lage des Pinealorganes und seine Beziehungen zum Schädeldache.

Das Pinealorgan der Teleostier berührt entweder mit dem distalen Ende seiner Endblase oder mit der ganzen oberen Fläche dieser letzteren die untere Seite des Schädeldaches. Seltener ist es so kurz, daß es nicht bis zu dieser reicht (Amiurus, Syngnathus). Sein Stiel und die untere Partie der Endblase liegen in einer tiefen Furche, die hinten durch das hochgewölbte, oft nach vorn überhängende Mittelhirn, vorn durch die ebenfalls stark gewölbte membranöse Decke des Vorderhirns und den Dorsalsack gebildet wird.

Nur selten bemerkt man an der unteren Fläche des Schädeldaches eine ganz seichte Vertiefung, in der die Endblase oder nur ein Teil derselber liegt. Eine solche wurde von CATTIE (1882) bei Esox lucius, Alausa vulgaris und Salmo salar, von RABL RÜCKHARD (1883) bei Salmo fario und von HILL (1894) bei Salmo purpuratus beobachtet (vergl. Fig. 44, 45); in der Regel bleibt die untere Fläche des Schädeldaches, gleich, ob es sich um das knorpelige Primordialkranium oder um den Knochen des definitiven Schädels handelt, an jener Stelle, wo ihm das Pinealorgan anliegt, vollkommen glatt (vergl. Fig. 41, 50, 51). Fälle, in denen bei Teleostiern oberhalb des Pinealorganes die knorpelige oder knöcherne Schädeldecke durchbrochen wird, so daß ein durch Bindegewebe verschlossenes Foramen parietale entsteht, gehören zu großen Ausnahmen. HANDRICK fand (1901, unsere Fig. 42) bei Argyropelecus hemigymnus im knorpeligen Primordialkranium oberhalb des vorzüglich entwickelten Organes eine Lücke. DEAN (1888) und KLINCKOWSTROEM (1893 b) haben von Callichthys asper und littoralis ein wirkliches, die knöcherne Schädeldecke durchbrechendes Foramen parietale gefunden (Fig. 39). Eigentümlich ist jedenfalls der Umstand, daß gerade in dem letzteren Falle, trotz dem Vorhandensein eines Foramen parietale, das Pinealorgan nicht besonders gut entwickelt ist.

Eine wirkliche parietale Cornea kommt bei Teleostiern niemals vor, ebenfalls kann man hier in keinem Falle von einem Scheitelfleck sprechen.

## A. Physostomi.

### Amiurus catus L.

Nach der Beschreibung von RAMSAY WRIGHT (1884), die ich bestätigen kann, ist das Pinealorgan röhrenförmig, überall etwa gleich dick und endigt im Fettgewebe oberhalb der membranösen Vorderhirndecke. Sein Ende erreicht nicht das Schädeldach. Die Wand des Organes ist ziemlich dünn und bildet im Inneren kleine Falten.

### Callichthys asper und littoralis (vergl. Fig. 39).

DEAN (1888) fand bei Callichthys in dem knöchernen Schädeldache ein Foramen parietale und erwähnt ein „retinaähnliches Gewebe", das sich unter dem Foramen befinden soll. Genauere Beschreibungen, die sich auf beide obengenannten Arten beziehen, lieferte KLINCKOWSTROEM (1893): Das Foramen parietale befindet sich in der Sutur zwischen den beiden Frontalschildern. Es ist durch Bindegewebe verschlossen. Das distale Ende des Pinealorganes befindet sich unter ihm und zeigt keine Eigentümlichkeiten.

### Doras, Clarias, Loricaria.

Die Vertreter dieser Gattungen besitzen (DEAN, 1888) ebenso wie Callichthys ein Foramen parietale im Schädeldache.

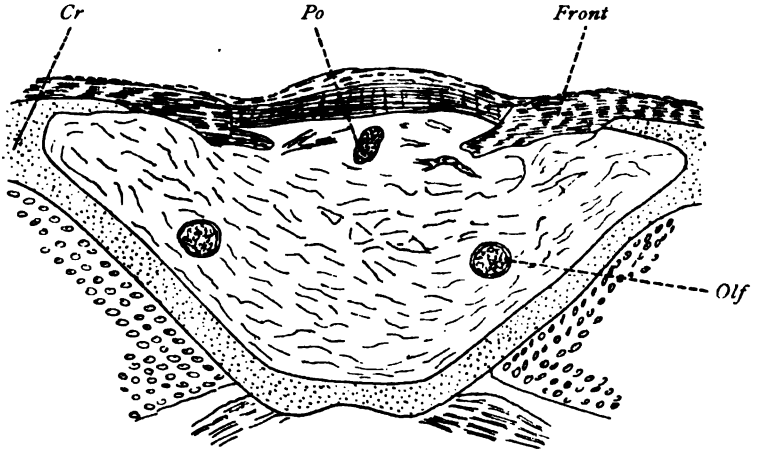


Fig. 39. Querschnitt durch die vordere Partie des Schädels von Callichthys asper mit dem Foramen parietale und der darunter liegenden Endpartie des Pinealorganes. (Nach KLINCKOWSTROEM, 1893.)

### Cyprinus carpio L.

[Eigene Untersuchungen.] Das Pinealorgan besteht aus einer ziemlich umfangreichen Endblase und einem dünnen, hohlen Stiele. In der hinteren Wand des Stieles konnte ein Tractus pinealis beobachtet werden.

### Carassius auratus BLEEK.

[Eigene Untersuchungen.] Das Pinealorgan röhrenförmig, überall hohl. Es wendet sich zuerst, der hinteren Wand des Dorsalsackes anliegend, senkrecht dorsalwärts und verläuft dann, zuerst in eine tiefe Rinne in der Wand des Dorsalsackes eingelagert, später direkt unter dem Schädeldache nach vorn, wo es, nicht weit von dem vorderen oberen Rande des Dorsalsackes, mit einer unansehnlichen Erweiterung endigt. In der hinteren Wand des Pinealorganes läßt sich ein Bündel von Nervenfasern, ein Tractus pinealis, beobachten und bis nahe zu dem distalen Ende desselben verfolgen.

An der unteren Fläche des Schädeldaches, dort, wo das Organ liegt, ist keine Vertiefung. Mehrere Blutgefäße begleiten das Organ bis zu seiner Endigung.

### Catostomus teres MITCH.

HILL (1894) fand an Embryonen dieser Form die Anlagen beider Parietalorgane. Sie liegen nebeneinander, fast in der Transversalebene und scheinen aus einer einzigen medianen Stelle zu entspringen.

### Leuciscus rutilus L. (vergl. Fig. 40).

Nach RABL-RÜCKHARD (1883) besitzt die „Zirbel" einen verhältnismäßig sehr platten und breiten Körper. Sie liegt wie ein flacher Kuchen der Innenwand der Frontalia an und reicht ziemlich weit nach vorn. Mit

dem Gehirndache ist der Körper mittelst eines verdünnten Stieles verbunden. Dieser ist in einer rinnenförmigen Vertiefung des Dorsalsackes gelagert, deren Wände sich oben berühren, so daß dadurch eine Röhre gebildet wird.

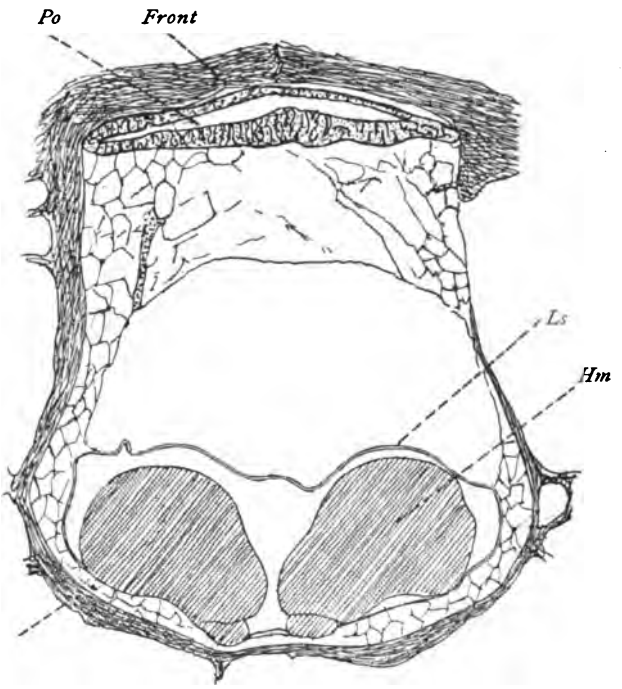


Fig. 40. Querschnitt durch die vorderste Partie des Gehirns und die Endblase des Pinealorganes von Leuciscus rutilus. (Nach RABL-RÜCKHARD, 1883.)

**Leuciscus cephalus** L.

GALEOTTI (1897) hat in den Zellen des Pinealorganes eigentümliche oben (p. 83) näher erwähnte Erscheinungen beobachtet, die er für Sekretionserscheinungen hält.

**Tinca vulgaris** CUV.

Einige Angaben bei CATTIE (1882): Das Pinealorgan hat in seiner proximalen Partie die Gestalt eines feinen Fadens, der sich oben an die Schädelwand anheftet. Die distale Partie hat die Gestalt eines ovalen Kuchens, dessen lange Achse senkrecht an die mediane Linie des Os frontale gerichtet ist.

**Cobitis fossilis** L. **und barbatula** L.

[Eigene Untersuchungen.] Das Pinealorgan ist röhrenförmig und dünn. Es verläuft dicht auf der Oberfläche des glatten Dorsalsackes, sein distales Ende ist an die untere Seite des Schädeldaches angeheftet. Bei ganz jungen Exemplaren ist das distale Ende breiter und das Organ keulenförmig. Ein aus der breiten Commissura posterior entspringender Tractus pinealis nachweisbar.

**Belone acus** RISSO (vergl. Fig. 41).

[Eigene Untersuchungen.] Das Pinealorgan besteht aus einem dünnen, hohlen, senkrecht auf der Gehirnoberfläche stehenden Stiele und einem ziemlich großen, etwa kuchenartigen, stark abgeflachten, nur da, wo es sich mit dem Stiele verbindet, kegelförmig sich verdickenden Endgebilde. Dieses Endgebilde hat seine jetzige Gestalt sicher nur so bekommen, daß die Wand der ehemaligen Endblase zahlreiche Seitenausstülpungen gebildet hat. Die Mitte dieses eigentümlichen Gebildes befindet sich direkt oberhalb der Zwischenhirndecke, seine Ränder reichen weit nach hinten und zwar zum Teil bis über das Mittelhirn und vorn bis über die Hemisphären. Es liegt einfach der unteren Oberfläche des

Schädeldaches, die keine Vertiefung aufweist, an. Die Struktur des betreffenden Gebildes ist etwa als drüsenartig zu bezeichnen, es handelt sich um eine komplizierte Drüse von annähernd tubulösem Typus, zwischen

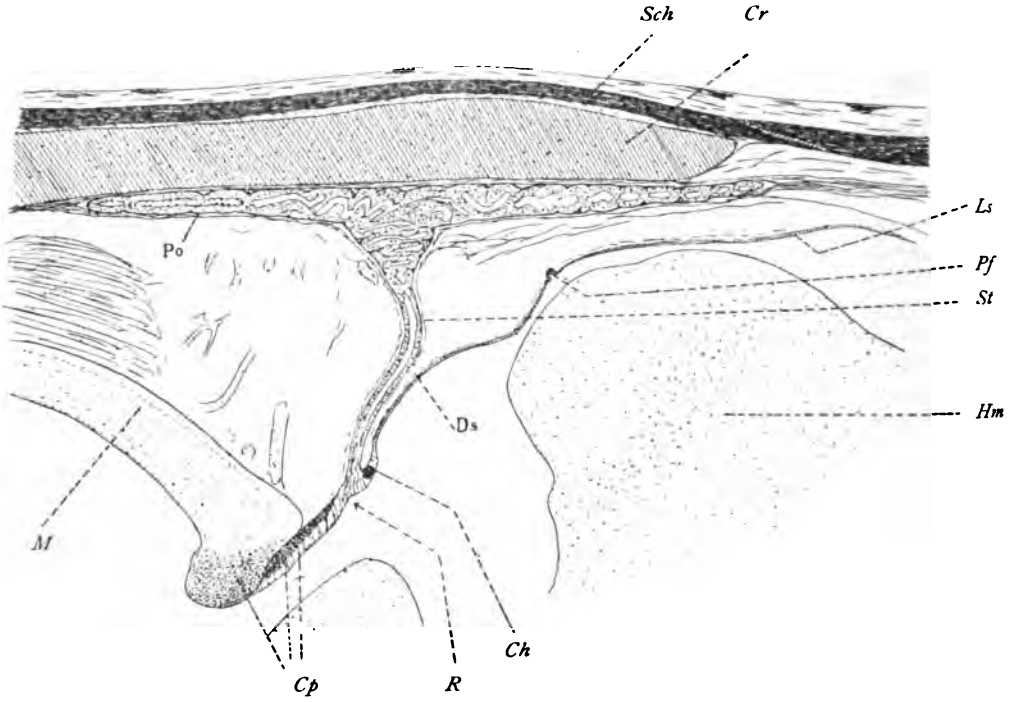


Fig. 41. Die Parietalgegend des Gehirns und das Pinealorgan von Belone acus (erwachsenes Exemplar) im Längsschnitte. Vergrößerung: REICHERT, Obj. 1, Ok. 3.

deren Lappen Bindegewebe und zahlreiche Blutgefäße eingelagert sind. Auch die freie Oberfläche des Organes wird von Blutgefäßen umflochten; diese dringen auch zwischen das Organ und das Schädeldach ein. In den einzelnen Lappen des Organes lassen sich zylindrische Zellen, die den Wert von Ependymzellen haben, und Zellen, die auffallend an die Sinneszellen der Retina von Petromyzon erinnern und wie diese in das Innere der einzelnen Lumina einragen, nachweisen.

Was die Parietalgegend von Belone betrifft, so ist sie dadurch ausgezeichnet, daß am Medianschnitte durch dieselbe kein Velum zu finden ist, so daß hier der Dorsalsack direkt in die Lamina supraneuroporica überzugehen scheint, nur eine kaum bemerkbare Kante bezeichnet die Lage des Velums. Erst in einiger Entfernung von der Medianebene trifft man jederseits ein niedriges Velum. Der Dorsalsack ist durch eine tiefgehende mediane Eintülpung in zwei Teile geteilt, und dies ist die Ursache davon, daß ein Velum in der Mitte fehlt. Durch einige Unebenheiten an der Lamina supraneuroporica wird die Lage der sonst nicht zur Entwicklung kommenden Paraphyse angedeutet.

### **Esox lucius** L.

GOTTSCHE (1835) erwähnt zuerst das Pinealorgan, STIEDA (1873) charakterisiert es als ein rötliches Körperchen von sehr unbedeutender Größe.

CATTIE (1882, p. 153) findet an dem Pinealorgane einen kuchenförmigen Endkörper und einen Stiel in der Gestalt eines feinen Fadens. Das Organ soll nach ihm überall massiv und sein Gewebe mit Blutgefäßen versorgt sein. Der Endkörper befindet sich in einer seichten ovalen Vertiefung an der unteren Seite des Schädeldaches.

Was die Struktur betrifft, so erwähnt CATTIE ovale und runde Kerne, Zellen mit zwei Fortsätzen (Ependymzellen?) und birnförmige Zellen.

Eigene Untersuchungen haben gezeigt, daß das Pinealorgan überall hohl ist und aus einer ziemlich umfangreichen, dorsoventral abgeflachten Endblase und einem hohlen Stiel, in den die Endblase allmählich übergeht, besteht. Von oben gesehen ist die Endblase etwa dreieckig, Die Wände sowohl des Stieles, wie diejenigen der Endblase sind stark gefaltet und überall dicht von Blutgefäßen umflochten. Besonders die Endblase kann infolge der zahlreichen Falten, welche ihre Wände bilden, und in welche viele Blutgefäße eingelagert sind, das Aussehen eines soliden Körpers bekommen.

Der Stiel und die proximale Partie der Endblase sind in einer Rinne der oberen Seite des Dorsalsackes eingelagert, dessen Wände ebenfalls dicht von Blutgefäßen umflochten und plexusartig umgewandelt sind. Es wurde ein Tractus pinealis beobachtet, der aus der Commissura posterior kommend und schon in der vorderen Partie derselben einen für sich abgeschlossenen Bündel vorstellend, nach vorn verläuft und in die hintere Wand des Stieles des Pinealorganes übergeht. Weiter nach oben konnte er nicht verfolgt werden.

Die Parietalgegend ist sonst regelmäßig entwickelt. Die von CATTIE erwähnte Vertiefung des Schädeldaches wurde von mir nicht gefunden.

**Argyropelecus hemigymnus** Cocco (vergl. Fig. 42, 43).

Nach HANDRICK (1901) soll bei vollkommen erwachsenen Tieren sowohl das Pinealorgan, wie auch ein Parapinealorgan vorkommen.

Das Pinealorgan ist recht stattlich entwickelt. Es besteht aus einem dünnen Stiel und einer umfangreichen Endblase.

Der Stiel entspringt an der gewöhnlichen Stelle, verläuft zuerst in einer Furche zwischen den beiden Ganglia habenulae als ein dünner Faden und steigt nach vorn und oben, immer stärker werdend und sich ein wenig schlängelnd, zum Dache des Kraniums empor. Er geht schließlich mit einer beträchtlichen Anschwellung, „die dem Atrium des Petromyzontenorganes zu entsprechen scheint", in die hutpilzförmige Endblase über. In seiner ganzen Ausdehnung ist der Stiel solid und zeigt keine Spur eines Hohlraumes. Nur in dem Endteile des Stieles befindet sich, gerade wie bei Petromyzon, ein spaltförmiger Hohlraum.

Einen Tractus pinealis konnte HANDRICK in dem Stiele nicht entdecken. Er gibt an, daß in demselben auf der Peripherie Zellkerne liegen, während die Mitte von einer hellgefärbten körnigen Substanz eingenommen wird.

Die Endblase ist hutpilzförmig und ihre Wände sind verdickt, gefaltet und stark vaskularisiert. Die Gefäße liegen in den Falten der Wand und scheinen sich bis in die Substanz derselben einzudrücken. Die Endblase bekommt deshalb ein drüsenartiges Aussehen.

Es lassen sich auf der Endblase zwei Oberflächen unterscheiden, eine obere konvexe und eine untere konkave. Der Rand, an dem sie zusammenstoßen, ist mehr oder weniger faltig. Die obere Wand hat weniger Falten als die untere, mit der sich der Stiel vereinigt.

Was die Struktur der Wände der Endblase betrifft, so meint HANDRICK, daß diese aus rundlichen oder ovalen, mit Fortsätzen versehenen, und in Gruppen liegenden Zellen zusammengesetzt ist. Eine Schichtung konnte nicht beobachtet werden.

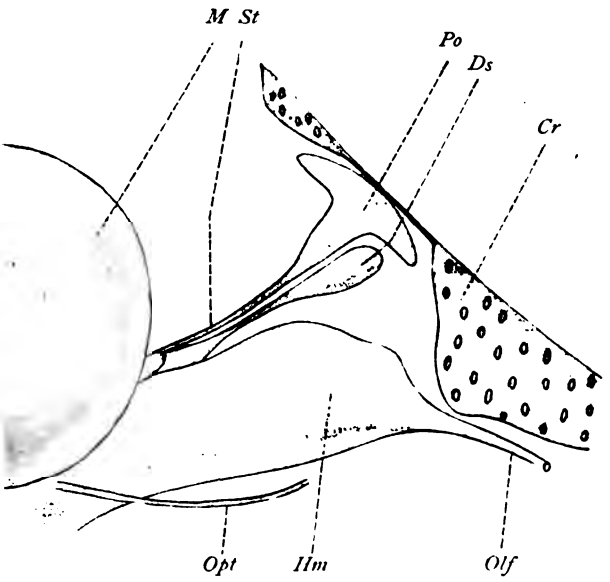


Fig. 42. Seitenansicht an die vordere Partie des Gehirns und die Parietalgebilde von Argyropelecus hemigymnus. (Etwas schematisiert.)

Von allen Seiten wird die Endblase von einer dünnen bindegewebigen Hülle umschlossen, die hinten auch auf den Stiel übergeht.

Die Lage des Pinealorganes. Das Pinealorgan liegt unter einem im Knorpel der Frontalgegend sich befindenden rundlichen Foramen, einem wirklichen „Foramen parietale"*).

Das Foramen wird von einer harten modifizierten Bindegewebsmembran überkleidet. (Anderswo wird die Schädeldecke durch einen Knorpel gebildet.)

Das vermeintliche Parapinealorgan. Unter dem Namen „Parapinealorgan" beschreibt HANDRICK ein „kolbenförmig gestaltetes, häutiges Bläschen, das kaudalwärts in einen röhrenförmigen häutigen Stiel ausläuft". „Es erstreckt sich unter dem Pinealorgane schräg nach vorn und oben und grenzt mit seinem abgerundeten vorderen Ende an die hintere konkave Fläche des Zirbelendteiles, während die obere Fläche seines kolbigen Endteiles an der unteren Seite des verdickten, vorderen Zirbelstieles so eng anliegt, daß sich jene auf Querschnitten als rinnenförmig ausgehöhlt präsentiert". Das Parapinealorgan ist kürzer als das mit ihm parallel liegende Pinealorgan und reicht nicht bis zum Parietalforamen. Auch die kolbenförmige Endblase ist bedeutend kleiner als diejenige des Pinealorganes. Ihre Wand ist einschichtig, nur seitlich wird sie etwas dicker. Die Blutgefäße sind auf ihrer Oberfläche nicht so zahlreich wie an der des Pinealorganes.

HANDRICK gibt an, daß sich der Stiel des Parapinealorganes unten in das Dach des Zwischenhirnes fortsetzt und hält das Zwischenhirndach für einen „vollständig entarteten, proximalen Abschnitt des Parapinealorganes". Daraus, sowie aus den Abbildungen (Taf. IV, Fig. 6) HAN-

*) Ich halte diese Bezeichnung für besser als die von GAUPP (1898) und von HANDRICK benützte Bezeichnung „Foramen pineale". Es liegen, wie wir bei Sauriern sehen werden, manchmal beide Organe in einem und demselben Foramen. Es gibt doch nicht zwei Arten von Foramen parietale, so wie es zwei Arten von Parietalorganen gibt!

DRICKS kann man ersehen, daß das von ihm beschriebene Gebilde nichts anderes ist als die jedenfalls recht eigentümlich ausgebildete obere Partie des Dorsalsackes*).

**Salmo fontinalis** MITCH., **S. purpuratus** PALLAS, **S. fario** L. (vergl. Fig. 43—48).

Die ersten Angaben über das Pinealorgan (die Epiphyse) der Forelle stammen von RABL-RÜCKHARD (1883). Das betreffende Organ soll die Gestalt eines langen schlauchförmigen Gebildes haben, welches in einer Vertiefung des knorpeligen Teiles des Frontale eingebettet und durch einen dünneren Teil (einen Stiel) mit der Commissura posterior verbunden ist. Es besteht nach ihm aus einem Knäuel von zahlreichen buchtigen Röhren, welche scheinbar von einem gemeinsamen, in der Längsrichtung verlaufenden zentralen Kanal ausgehen. Diese komplizierte Gestalt läßt sich durch reichliche Sprossenbildungen der ursprünglich einfachen Epiphysenanlage leicht erklären. Das Lumen der einzelnen Röhren wird von zylindrischen Zellen begrenzt.

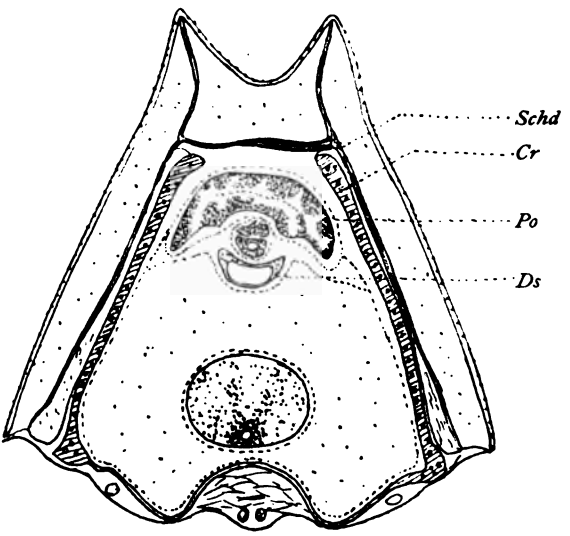


Fig. 43. Querschnitt durch das Foramen parietale, die Endblase des Pinealorganes und das Ende des Dorsalsaches von Argyropelecus. (Beide Abbildungen nach HANDRICK, 1901.)

HILL (1894) findet bei Embryonen dieser Tiere beide Parietalorgane, das Pinealorgan oder die Epiphyse, welche sich lebenslang erhält, sowie ein vorderes Organ, das später nur als ein Rudiment erhalten bleibt. Er gibt eine genaue Beschreibung der ganzen Entwicklung dieser Organe, sowie auch Nachrichten über ihre Struktur. Das wichtigste aus seinen Angaben soll im folgenden mitgeteilt werden.

A. Das Pinealorgan (die „hintere Epiphyse" nach HILL). Sehr bald differenziert sich an dem Pinealorgane eine proximale, eng zylindrische und eine distale, dorsoventral abgeflachte Portion. Wir können die erstere als einen Stiel, die letztere als eine Endblase auffassen. Der Stiel wird später länger und nimmt etwa die Hälfte der ganzen Länge des Organes ein. Die Endblase wird zuerst nur von glatten Wänden begrenzt, von denen die untere drei- bis viermal so dick ist wie die obere und ist vorn abgerundet, sie endigt in einer Vertiefung des knorpeligen Kraniums.

*) Der Fall ist deshalb sehr wichtig, da er zeigt, daß der de norma breitere Dorsalsack unter Umständen sich in ein enges schlauchförmiges Gebilde verwandeln kann. Dieselbe Erscheinung kann man bekanntlich auch bei der Paraphyse beobachten; auch diese tritt einmal als ein enger Schlauch, ein anderes Mal wieder in der Gestalt eines breiten Sackes (Paraphysealbogen — SEDGWICK MINOT) auf.

Später bilden sich an der Wand der Endblase, die distalste Partie derselben ausgenommen, Querfalten (oder, was vielleicht richtiger gesagt wäre: es sendet die Wand eine Reihe von Divertikeln aus!). In das Innere dieser Falten dringen bei noch älteren Tieren (8 cm, ein Jahr alt) Blutgefäße hinein. Infolge der Faltenbildung wird das Lumen, das früher eng spaltenförmig war, unregelmäßig. Immer noch hängt es mittelst eines engen Kanals in dem Stiele mit dem Gehirnventrikel zusammen. Der Eingang in die Epiphyse stellt uns einen Recessus pinealis vor (vergl. Fig. 44 und 45).

Auch bei ziemlich alten (zwei Jahre alten, = 16 cm langen) Tieren liegt das Ende der Endblase in einer Vertiefung des Schädelknorpels. Die Epiphyse ist hier sehr lang geworden und ist einfach bogenförmig gekrümmt. Die Endblase ist immer hohl, der Stiel dagegen ist solid geworden. Die Falten der ersteren sind sehr zahlreich, und es haben sich Sekundärfalten ausgebildet. Blutgefäße ebenfalls zahlreich; zwischen den Falten, niemals im Gewebe des Organes.

Was die Struktur betrifft, so bemerkt man, daß nur am Ende der Endblase die Zellen keine besondere Anordnung zeigen, sonst ordnen

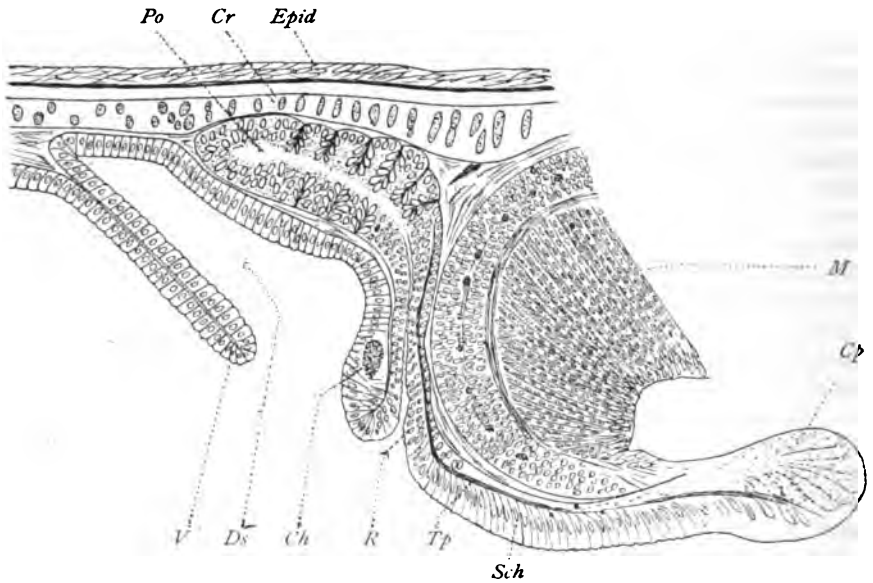


Fig. 44. Die Parietalgegend des Gehirns eines 25 cm langen Exemplares von Salmo purpuratus. (Nach HILL 1894.)

sich sehr früh, und zwar hauptsächlich in der hintersten Partie der oberen Wand der Endblase, die Zellen in radiäre Gruppen. Jede solche Gruppe ist von der mit ihr benachbarten durch einige ovale Kerne enthaltende Zellen getrennt. Die eben erwähnte Anordnung der Zellen wird wahrscheinlich durch die Faltenbildung bedingt. An Sagittalschnitten hat es so ein Aussehen, als ob die Zellen in Querbände angeordnet wären (Fig. 46). Die spitzigen Enden aller der Zellen in einer jeden solchen Gruppe konvergieren gegen die obere Seite der Wand zu (Fig. 37, p. 83) und gehen in Nervenfasern über. Diese letzteren vereinigen sich auf der Oberfläche der Epiphyse und es scheinen einige von ihnen nach vorn, andere nach

hinten zu verlaufen. In der ganzen Länge der oberen Wand des Stieles lassen sich in ein Bündel vereinigte Nervenfasern bis in das Gehirndach

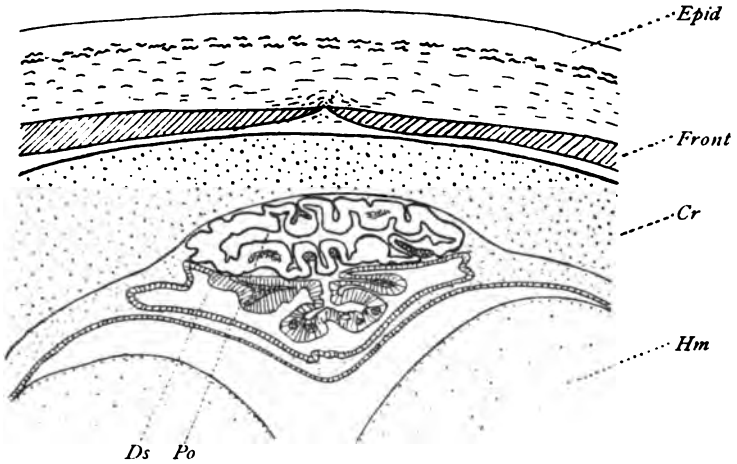


Fig. 45. Querschnitt durch die vorderste Partie des Pinealorganes und des Dorsalsackes eines 8 cm langen Exemplares von Salmo purpuratus.

hinein, verfolgen. Das betreffende Bündel, das als „Tractus pinealis" zu bezeichnen ist, hat Beziehungen zu der Commissura posterior. Es läßt sich nicht bezweifeln, daß es Nervenfasern des Tractus pinealis sind, die mit den oben erwähnten Zellen im Zusammenhange stehen.

Bei zwei Jahre alten (16 cm langen) Tieren unterscheidet HILL vier Regionen des Pinealorganes (vergl. Fig. 47):

1. Das distalste Viertel der Endblase, das seine embryonale Struktur behalten hat, von etwa zwei Zellschichten besteht und keine Blutgefäße enthält.

2. Die übrige Partie der Endblase, an der von vorn angefangen nach hinten zu die Falten immer tiefer werden, bis sie erst am Übergange in den Stiel verschwinden. In dieser Partie befinden sich die aus radiär geordneten Zellen bestehenden Bänder. Manche von den Gruppen ragen sehr tief in das Lumen des Organes hinein. Die die Bündel zusammensetzenden Zellen sind birnförmig. Ihre Fortsätze sowie die Fortsätze der oberflächlich in den Bändern liegenden Zellen vereinigen sich wahrscheinlich in dem Nervenfasernbündel des Stieles.

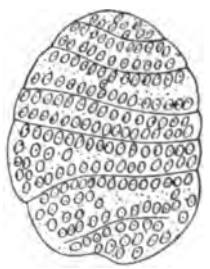

Fig 46. Ein parallel mit der Oberfläche geführter Schnitt durch die hintere Partie der oberen Wand des Pinealorganes. (Solmo purpuratus.)

3. Die distale Partie des Stieles, an welcher weder Falten, noch Blutgefäße vorkommen. Nur einzelne Zellgruppen ragen hier stellenweise etwas tiefer in das Lumen hinein und es kann dies den Anschein haben, als ob es sich um Faltenbildungen handeln würde. Die von den Zellgruppen der dorsalen Wand des Stieles kommenden Fasern vereinigen sich alle in einem Nervenfasernbündel. In vielen Zellgruppen der unteren Wand kommen runde, mit einer granulären kolloiden Masse ausgefüllte Lücken vor. Solche Gruppen befinden sich sehr nahe dem Lumen, und die betreffenden Zellen senden nicht Fortsätze aus. (Einige solche Lücken

fand HILL auch in der ventralen Wand der distalsten Partie der Endblase.)

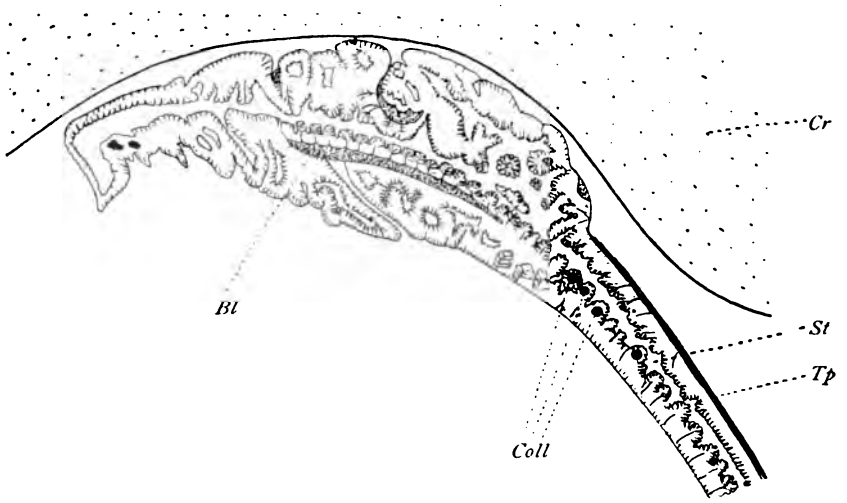


Fig. 47. Ein Längsschnitt durch das Pinealorgan eines zwei Jahre alten (16 cm langen) Exemplares von Salmo purpuratus. Etwa $^1/_3$ der ganzen Länge des Stieles ist sichtbar. *Coll* = Kolloide Substanz.

4. Die proximale Partie des Stieles, in der die Gruppen von Nervenzellen allmählich verschwinden. An ihre Stelle kommen solche Zellen, wie sie in der distalsten Partie vorkommen. (Wenige von solchen kommen zerstreut zwischen den Nervenzellen im ganzen Organe vor.) Auch hier verläuft, und zwar in der dorsalen (hinteren) Wand, der aus feinen, einfach konturierten Nervenfasern bestehende Tractus, der sich, nachdem er in das Gehirndach übergetreten, durch das Schaltstück zu der Commissura posterior wendet.

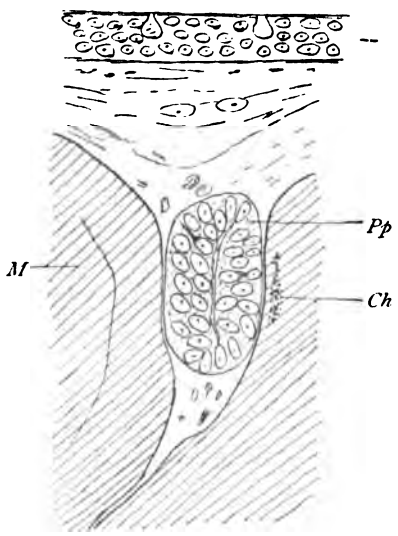


Fig. 48. Teil eines nahe der Medianebene geführten Sagittalschnittes durch das Gehirn eines jungen Salmo fontinalis mit dem vorderen Parietalorgane (Parapinealorgane). (Die Abbildungen 44—48 nach HILL, 1894.)

B. Das vordere Parietalorgan (die „vordere Epiphyse" nach HILL). Bei jüngeren Embryonen handelt es sich um einen keulenförmigen oder ovoiden Körper, der links von der Medianebene dicht bei dem Pinealorgane liegt. Das betreffende Gebilde ist zuerst hohl und sein Lumen kommuniziert mit dem Gehirnventrikel (zusammen mit dem Lumen des hinteren Organes). Schon bei 13 mm langen Embryonen wird das betreffende Organ selbständig und liegt hinter der Commissura habenularis in der Nähe der linken Wand der Epiphyse. Hier handelt es sich um ein ovales Körperchen, dessen längste Achse senkrecht an die Oberfläche des Kopfes gerichtet ist (Fig. 48). Später verschwindet das

Lumen des Organes und dieses hat das Aussehen einer kompakten Zellmasse, die sich manchmal schwer von den sie umgebenden Strukturen unterscheiden läßt. Selbst bei zwei Jahre alten Tieren kann das vordere Organ als eine kleine Zellmasse vorhanden sein, es wurde jedoch nur an einem der untersuchten Exemplare gefunden. Es ist hier schon kleiner, als es bei jüngeren (etwa ein Jahr alten) Tieren war; etwa zwei Drittel der ursprünglichen Größe.

### **Salmo salar** L.

Nach CATTIE (1882) handelt es sich hier um einen birnförmigen Körper mit einem sehr kurzen Stiele. Die Endblase allein ist etwa rundlich, an die untere Seite des Schädeldaches angeheftet und von zahlreichen Blutgefäßen umgeben. Es kommen wahrscheinlich keine Unterschiede von dem Pinealorgan der früher besprochenen Arten vor.

### **Clupea harengus** L.

Die Entwicklung wurde von HOLT (1891) untersucht; derselbe gibt auch Angaben über das Organ bei älteren postembryonalen Stadien.

Bei ganz jungen Embryonen soll die Epiphyse das Aussehen eines soliden Körpers haben. HOLT konnte da aus der Commissura habenularis und ebenfalls aus dem Schaltstücke ein Bündel von Nervenfasern in ihr Inneres verfolgen.

In etwas älteren embryonalen Stadien stellt das Organ ein sackförmiges Gebilde mit einem breiten Lumen vor, das sich durch eine Einschnürung in zwei Abschnitte teilen kann. Die Wände sollen aus zwei oder drei Schichten von rundlichen Zellen mit großen Kernen bestehen. Man sieht in den Präparaten Fasern, die durch das Lumen des Organes verlaufen; HOLT hält sie für Koagulate. Besonders wichtig ist die Angabe über aus der Commissura posterior (aus dem langen Schaltstücke!) stammenden Nervenfasern, die in die hintere Wand der Epiphyse übergehen sollen.

In noch älteren Tieren findet HOLT die Wand des Organes aus einer äußeren Schicht kleiner runder Zellen, einer mittleren fibrösen und einer inneren „epithelialen" Schicht. Im Inneren des Organes erhebt sich diese innere Schicht in Falten. Auch hier findet er in der hintern Wand des sonst dünnwandigen Stieles ein Bündel von Nervenfasern (einen Tractus pinealis!)

### **Clupea alosa** CUV. (**Alausa vulgaris** TROSCH.).

Nach CATTIE (1882, p. 156) besteht das Pinealorgan aus einem feinen fadenförmigen Stiele und einer Endpartie von keulenförmiger Gestalt. Sowohl der Stiel wie auch die Endpartie sollen solid sein.

### **Corregonus albus** L.

HILL (1891) fand bei dieser Form die Anlagen beider Parietalorgane (vergl. oben).

### **Anguilla fluviatilis** L. (vergl. Fig. 49).

Nach der Angabe von CATTIE (1882, p. 159) sollte die proximalere Partie des Pinealorganes aus einem massiven dünnen Bande bestehen, das zuerst abgeflacht und etwas weiter zylindrisch wäre. Die Endpartie soll ebenfalls massiv, von etwa konischer Gestalt, und dorsoventral abgeflacht sein.

Richtiger sind jedenfalls die Angaben von LEYDIG (1896, p. 220), mit denen meine eigenen Befunde übereinstimmen. Es läßt sich ein schräg nach vorn aufsteigender Stiel und ein Endschlauch, oder, wie seine Abbildungen zeigen, eine Endblase unterscheiden. Das Epithel der Endblase bildet tief in das Lumen einragende Vorsprünge. Oben und seitlich starke Blutgefäße. Die Endblase, die ziemlich klein ist, berührt, wie ich finde, die untere Oberfläche des Schädeldaches: eine Vertiefung in derselben ist nicht vorhanden. Das ganze Pinealorgan ist hohl. Der Stiel in einer Falte des plexusartig umgewandelten Dorsalsackes eingelagert.

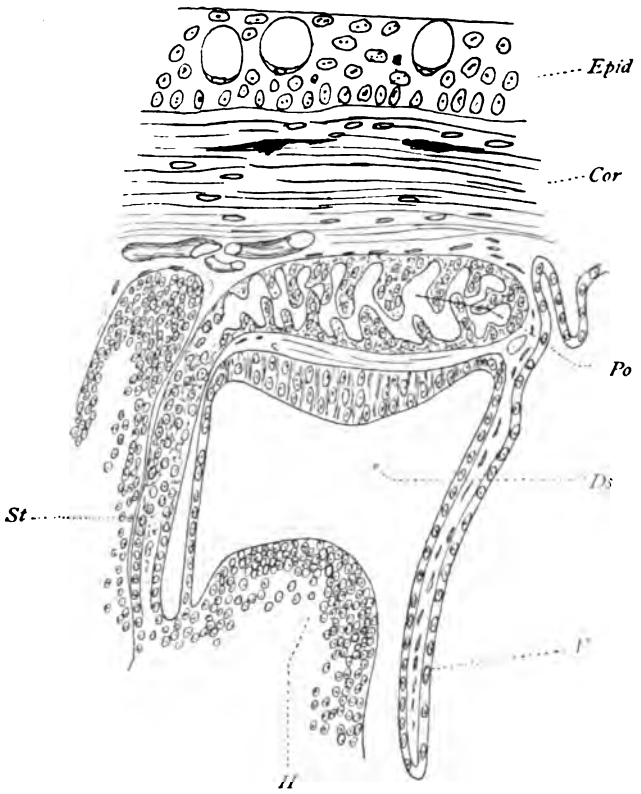


Fig. 49. Die Parietalgegend des Gehirns einer jungen Anguilla fluviatilis. (Nach LEYDIG, 1896.)

GALEOTTI (1897) unterscheidet einen dünnwandigen Proximalteil („Tubo del Epifisi") und die eigentliche Epiphyse (Endblase). Die letztere ist lang und dünnwandig und berührt, da sie sehr weit nach vorn reicht, die Decke des Vorderhirns.

Die Zellen der Epiphyse sollen regelmäßig prismatisch sein und haben den Charakter von Epithelzellen. Die Kerne mit klarem Karyoplasma; ihr Nuklein in kleine Kernchen gesammelt. Kein Nukleolus. Keine Spur eines Sekretionsprozesses (GALEOTTI).

STUDNIČKA (1895) erwähnt eine einfach sackförmige Paraphyse bei den Larven (Monté) vom Aale.

## B. Physoclysti.

### a) Acanthopteri.

#### Lucioperca vitrea (Stizosthetium vitreum MITCH.).

Bei 5 mm langen Embryonen dieser Form fand HILL (1894) die Anlagen beider Parietalorgane.

### Lophius piscatorius L. und L. budegassa.

Nach eigenen an einer großen Anzahl von Exemplaren ausgeführten Untersuchungen kann ich über den Bau des Pinealorganes etwa folgendes berichten:

Das Gehirn liegt in einer unverhältnismäßig großen Schädelhöhle und ist daselbst von allen Seiten von einer gallertartigen Substanz umgeben. Da es vom Schädeldache sehr entfernt ist, muß das Pinealorgan sehr lang sein, um dieses zu erreichen. Es handelt sich um ein langes, röhrenförmiges, einmal sehr dünnes, ein anderes Mal fast sackförmiges, dünnwandiges Hohlgebilde, an dem sich eigentlich weder eine Endblase, noch ein Stiel unterscheiden lassen. Nur die proximalste Partie ist ein wenig verdünnt, so daß es scheinen könnte, daß der ganze übrige Teil des Gebildes den Wert einer Endblase hat (?).

Die proximalere Partie des langen Pinealorganes liegt auf dem Dorsalsacke in eine mediane Furche seiner Decke eingelagert, die weitere, mehr nach vorn folgende Partie des Organes liegt frei der Lamina supraneuroporica des Vorderhirns an, an der sie mittelst Bindegewebe nur locker angeheftet wird. Von hier angefangen, verläuft das röhrenförmige Pinealorgan frei, nur von Blutgefäßen begleitet, durch die Schädelhöhle nach vorn und heftet sich im vordersten oberen Winkel der Schädelhöhle auf das Bindegewebe unterhalb des Schädeldaches an. Eine Vertiefung oder ein Foramen, in dem sein Ende liegen würde, ist nicht vorhanden.

Was die Struktur betrifft, so ist die ziemlich dünne Wand des schlauchförmigen Organes mit hohen in das Innere einragenden Falten, in welche Blutgefäße eingelagert sind, versehen. In der oberflächlichen Schicht der Wand kann man überall Nervenfasern beobachten, die oft in besondere Bündel vereinigt sind; auf diese folgen abgerundete Zellen und endlich Ependymzellen. Unter den Ependymzellen kann man wieder zweierlei Arten von Zellen unterscheiden: Gewöhnliche Zellen, die im Niveau der inneren Oberfläche der Wand endigen und Zellen, die jedenfalls den Sinneszellen des Petromyzon entsprechen und wie diese in das Lumen des Organes einragen (vergl. Fig. 38 b, p. 84). Man findet solche Zellen sowohl in der proximaleren, wie in der distalen Partie des Organes. Das freie Ende der betreffenden Zellen ist abgerundet und etwa keulenförmig, es besteht aus dichtem Protoplasma. Stellenweise ist die Wand stark verdünnt und auf eine einzige Schicht von fast kubischen Zellen reduziert.

Die Wand des Organes ist nicht nur allseitig von Blutgefäßen umflochten, die in alle ihre Falten eindringen, sondern es dringen solche stellenweise auch in das Gewebe hinein.

Dimensionen: Bei einem kleinen Exemplare: Länge des Pinealorganes 4 mm, bei der Länge des Gehirns (bis an die hintere Grenze des Kleinhirns gemessen) 7 mm.

Bei jungen, etwa 3 cm langen Larven von Lophius wurden folgende Verhältnisse gefunden: Das Pinealorgan besteht aus einem hohlen, ziemlich dicken und kurzen Stiele und einer geräumigen Endblase, die durch ihre Form an diejenige des Pinealorganes von Petromyzon erinnert. Der Stiel mündet mittelst einer etwas verbreiterten Partie (eines Atriums) in der Mitte der untern Wand der Endblase in das Lumen derselben hinein. Die Querschnitte, die etwas hinter dieser Einmündungsstelle durch das Pinealorgan geführt wurden, zeigen in ihm zwei übereinander sich befindende scheinbar selbständige Lichtungen.

Bei Embryonen von Lophius ist das noch kurze zapfenförmige Pinealorgan nach hinten gewendet.

Es wurde von Lophius (STUDNIČKA, 1895) auch eine Paraphyse (?) beschrieben; dieselbe hat die Gestalt einer ganz kleinen, mittelst eines dünnen Stieles der Lamina supraneuroporica in der bekannten Gegend aufsitzenden Blase. Jedenfalls kommt eine solche nur ausnahmsweise vor. Sie konnte bei den vielen untersuchten Exemplaren nur in einem einzigen Falle beobachtet werden.

### **Trigla hirundo** BL.

Nach Ussow (1882) handelt es sich hier in dem Pinealorgane um ein kleines Hohlgebilde, dessen Struktur an diejenige der Hypophyse erinnern soll (?).

Das Lumen des Pinealorganes ist von einer Schicht von zylindrischen Zellen ausgekleidet, die mit Flimmerzilien (?) versehen sein sollen. Dieses Epithel bildet in das Lumen des Organes hinein einragende Falten. Unter dem Epithel liegt eine Schicht von „Parenchym" — es sind das vielleicht die von uns in vielen Fällen beobachteten Neurogliazellen.

### **Cyclopterus lumpus** L.

CATTIE (1882, p. 158) gibt an, daß bei dieser Form das Pinealorgan nur rudimentär, als ein kurzer konischer Körper erhalten sei. Die distalste Partie soll hier fehlen. Das Organ soll überall massiv sein (?).

### **Cepola rubescens** L. (vergl. Fig. 50).

[Eigene Untersuchungen.] Der an seiner Ursprungsstelle sehr dünne Stiel des Pinealorganes wird distalwärts immer dicker und geht in eine

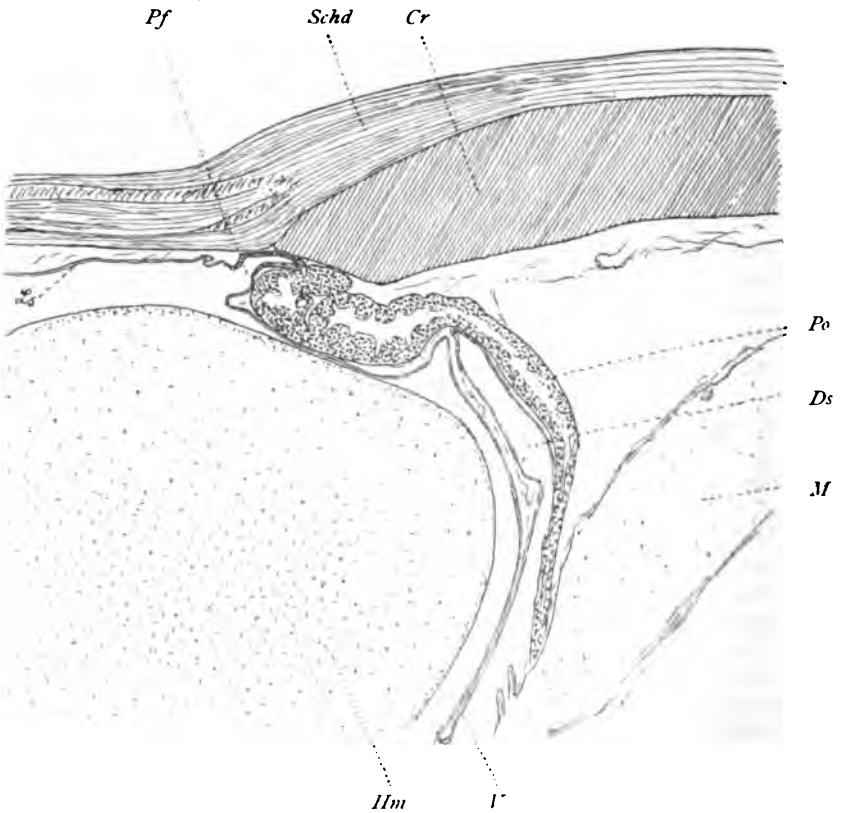


Fig. 50. Die Parietalgegend des Gehirns von Cepola rubescens. Schwach vergrößert.

etwa keulenförmige, nach vorn unter scharfem Winkel etwas umgebogene (oder geknickte) Endblase über. Der Stiel ist überall durchgängig. Die proximale Partie des Stieles ausgenommen, bilden seine Wände unregelmäßige Verdickungen, durch welche das Lumen verengt wird. Ebensolche sieht man in der Endblase. Sie ragen hier sehr tief in das Lumen des Organes hinein, wodurch, wie auch durch wirkliche Faltenbildung der Wände, die Endblase fast den Charakter eines soliden Körpers bekommt.

Das distale Ende der Endblase berührt oben die Schädeldecke; vorn legt sich an dasselbe unmittelbar das distale Ende der nach hinten gewendeten kleinen, etwa zapfenförmigen, von glatten, ein wenig verdickten Wänden begrenzten Paraphyse. Diese ist vom distalen Ende des engen, fast röhrenförmigen, senkrecht an die Gehirnoberfläche gestellten Dorsalsackes ziemlich entfernt. Ein Velum gut entwickelt.

### **Anarrhichas lupus** L.

[Eigene Untersuchungen.] Der Stiel des Pinealorganes ist sehr lang und überall hohl. Die Endblase unbekannt. In der hinteren Wand des Stieles ein Tractus pinealis, der sich weit nach vorn verfolgen läßt. Ein plasmatisches Netz im Innern des Stieles.

## b) Anacanthini.

### **Gadus morrhua** L., **Gadus aeglifinus** L.

Baudelot (1870) charakterisiert das Pinealorgan als einen langen birnförmigen Körper, der oberhalb der Hemisphären gelegen ist. Cattie (1882) unterscheidet einen fadenförmigen, distalwärts dünner werdenden Stiel, der von drei bis fünf Gefäßen begleitet wird und in eine birnförmige Endpartie übergeht, die sehr gefäßreich ist; diese endigt weit vorne vor dem Gehirn. Die Epiphyse soll überall massiv sein (?). Die Stelle, an der die Epiphyse am Schädeldache anliegt, weist keine Eigentümlichkeiten auf, keine Vertiefung ist hier vorhanden.

Dimensionen: G. morrhua: Länge des Gehirns bis an das hintere Ende des Kleinhirns: 29 mm. Länge der Epiphyse: 23 mm. Bei Gadus aeglifinus dasselbe: 22,5 mm resp. 13 mm.

Struktur: Cattie findet runde und ovale Kerne und sieht an den Körpern der einzelnen Zellen oft zwei Ausläufer; außerdem findet er runde und birnförmige Zellen.

### **Lota vulgaris** Cuv.

[Cattie, 1882, p. 149]. Das Pinealorgan gleicht demjenigen von Gadus morrhua und Gadus aeglifinus. Es besteht aus einem feinen zylindrischen Faden der durch Blutgefäße begleitet wird und in eine oblonge, reich vaskularisierte Endpartie übergeht, die ebenso wie der Stiel solid sein soll. Die Endpartie berührt die Schädeldecke. Cattie findet runde und ovale Kerne und Zellen mit zwei Fortsätzen im Gewebe des Organes.

### **Ophidium barbatum** L. (vergl. Fig. 51).

[Eigene Untersuchungen.] Das Pinealorgan besteht aus einem überaus langen, allmählich sich verdünnenden, überall hohlen Stiele und einer verhältnismäßig sehr kleinen, etwa länglichen Endblase. Die eigentümliche Gestalt des Pinealorganes, die unsere Fig. 51 zeigt, läßt sich durch

die Art und Weise, auf welche das Gehirn in der Schädelkapsel gelagert ist, leicht erklären.

Das Gehirn liegt, ähnlich wie das bei Lophius der Fall war, in der hinteren Hälfte der sehr umfangreichen Schädelhöhle, die sonst durch

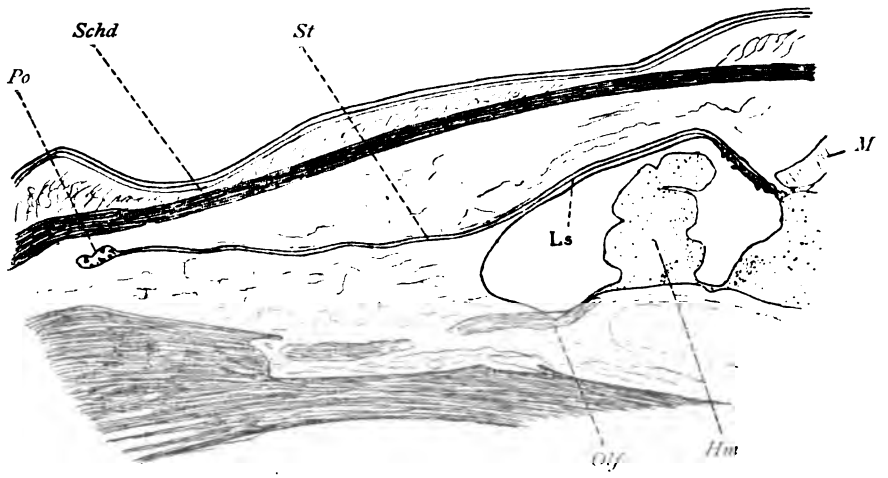


Fig. 51. Das Pinealorgan von Ophidium barbatum (erwachsenes Exemplar) und seine Umgebung im Längsschnitte. Schwach vergrößert.

eine halbflüssige Gallerte erfüllt ist. Die Endblase, die mittelst einiger Bindegewebszüge nur locker an der unteren Seite des Schädeldaches angeheftet ist, befindet sich ganz vorn in der betreffenden Höhle. Der beide Teile miteinander verbindende Stiel erreicht auf diese Weise eine sehr beträchtliche Länge. Bei einem der untersuchten Exemplare war der Stiel 12 mm lang, während die Länge des Gehirns (bis an den hinteren Rand des Kleinhirnes gemessen) ebenfalls 12 mm betrug.

Über die Struktur des Pinealorganes läßt sich wenig sagen. An der Wand des Stieles sieht man stellenweise in das Innere einragende Verdickungen; dagegen wird das Lumen der Endblase durch septenartige Verdickungen seiner Wände fast vollkommen in einige Abteilungen geteilt. Im Innern der Endblase befindet sich ein dichtes plasmatisches Netz mit eingelagerten Kernen; in der ganzen Länge des Stieles zieht sich ein verhältnismäßig dünner plasmatischer Strang ebenfalls mit eingelagerten Kernen. Mittelst plasmatischen Fädchen hängt dieser Strang mit den Wänden des Stieles zusammen.

Blutgefäße begleiten den Stiel und versorgen die Endblase. Die Parietalgegend weist nichts besonderes auf. Die Schädeldecke oberhalb der Endblase wie anderswo.

### Pleuronectes platessa L.

Nach CATTIE (1882, p. 150) ist das Pinealorgan fadenförmig und endigt an der Dura mater mit einer soliden, etwa dreieckigen Endpartie. Der Stiel (mittlere Partie des Organes) ist etwa $3^1/_2$ mal so lang wie die Hemisphären. Er wird von vielen Blutgefäßen begleitet.

### Arnoglossus lanterna GÜNTH.

[Eigene Untersuchungen.] Das Pinealorgan ist etwa keulenförmig, aus einem hohlen Stiele und einer Endblase bestehend. Die Wände der

letzteren sind gefaltet und dicht von Blutgefäßen umflochten. Die Endblase liegt dem Dorsalsacke dicht an und ist von der unteren Oberfläche des Schädeldaches weit entfernt.

## C. Lophobranchii.

### Syngnathus acus L.

[Eigene Untersuchungen.] Das Pinealorgan ist ganz rudimentär und hat die Gestalt eines kleinen, nach vorn gewendeten Zapfens, der in eine Spitze ausläuft. Nur in der proximalen Partie läßt sich ein kleines Lumen nachweisen.

Das Pinealorgan reicht nicht bis zu der Schädeldecke, sondern es legt sich zwischen seine Spitze und die Schädeldecke lockeres Bindegewebe, das es auch von den übrigen Seiten umgibt, ein.

### Hippocampus sp.

[Eigene Untersuchungen.] Das Pinealorgan in der Gestalt eines kleinen kurzen Zapfens, in dem sich ein enges Lumen nachweisen läßt. Es sitzt gleich hinter den gut entwickelten Ganglia habenulae. Sein distales Ende erreicht die Schädeldecke nicht.

## D. Plectognathi.

Über die Parietalorgane der hierher gehörenden Formen liegen bisher keine Nachrichten vor!

# Dipnoi.

Nur ein Pinealorgan ist vorhanden und auch dieses ist viel weniger entwickelt, als wir es bei den bisher besprochenen Tiergruppen beobachtet haben. Ein vorderes Parietalorgan wird, wie die jedenfalls bisher nur an Lepidosiren ausgeführten entwicklungsgeschichtlichen Untersuchungen (KERR, 1903) gezeigt haben, nicht einmal angelegt. Eine Paraphyse entwickelt sich etwas später als das Pinealorgan und zwar zuerst in der Gestalt einer etwa handschuh-fingerförmigen Ausstülpung (Lepidosiren).

Die Parietalgegend des Gehirns hat besonders BURCKHARDT (1892) an Protopterus genauer untersucht; die auf Lepidosiren sich beziehenden Angaben von KERR (1903) und eigene Untersuchungen an Ceratodus zeigten uns, daß sie bei allen Dipnoern wesentlich auf dieselbe Weise gebaut ist. Sie unterscheidet sich von derjenigen der meisten übrigen Fische dadurch, daß in ihr ein wirkliches Velum transversum fehlt; es sind da nur zwei seitliche Falten vorhanden (KERR), in denen wir die Anlage eines späteren vollständigen Velums erblicken können. Auf diese Weise nähert sich die Parietalgegend der Dipnoer auffallend derjenigen von Petromyzon, dem ein Velum vollkommen fehlt; ebenso wie hier, scheint es bei Dipnoern, als ob die Paraphyse im entwickelten Zustande nur den vorderen Zipfel des Dorsalsackes vorstellen würde (Protopterus), oder als ob sie sich aus der vorderen Wand desselben bilden würde (Lepidosiren, Ceratodus).

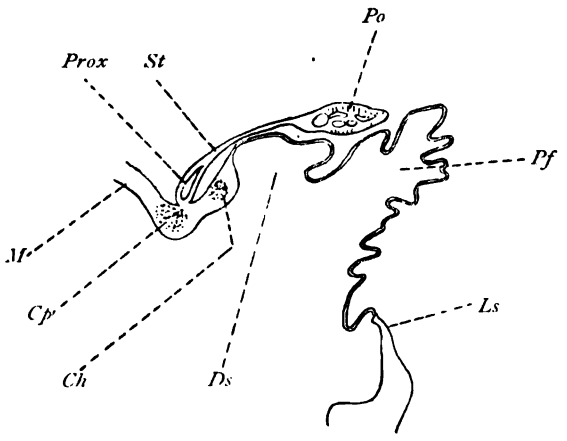


Fig. 52. Die Parietalgegend des Gehirns von Protopterus annectens. (Nach BURCKHARDT, 1892.)

Es können in der Parietalgegend folgende Abschnitte unterschieden werden (vergl. Fig. 52 und 53):

Am hinteren Rande der kurzen dünnen Lamina supraneuroporica biegt sich die membranöse Gehirndecke scharf nach oben um und wird zur vorderen Wand der Paraphyse. Diese (das „Konarium" — BURCKHARDT) hat bei Protopterus die Gestalt eines sehr breiten und breit in den Gehirnventrikel mündenden Sackes, dessen Wände besonders vorn

plexusartig umgebildet sind. Bei Ceratodus ist die ganze Paraphyse in ein umfangreiches drüsenartiges Gebilde, dessen Lumen mittels eines etwas engeren Kanals mit dem des Gehirns zusammenhängt, umgebildet. Zu Seiten, resp. vor der Paraphyse, bilden sich durch Einstülpung der membranösen Gehirndecke die Plexus chorioidei inferiores und hemisphaerium (Protopterus nach BURCKHARDT).

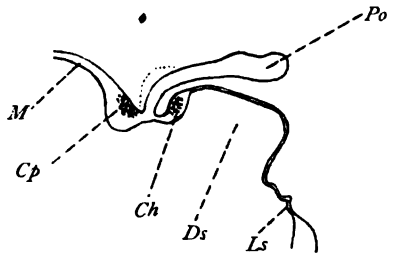


Fig. 53. Die Parietalgegend eines älteren Embryo von Lepidosiron paradoxa. (Nach KERR, 1903.)

Ein wirkliches Velum transversum ist, wie bereits gesagt wurde, streng genommen nicht vorhanden, nur zwei seitliche, in derselben Transversalebene liegende Falten lassen sich nachweisen (KERR bei Lepidosiren, nach eigenen Untersuchungen auch bei Ceratodus).

Der Dorsalsack ist (im Unterschied zu Petromyzon!) als ein selbstständiger kuppelförmiger Abschnitt des Zwischenhirndaches entwickelt (Protopterus, Lepidosiren), bei Ceratodus ist er lang, sackförmig (WILDER, 1887, eigene Untersuchungen). Bei Protopterus und Ceratodus ist seine obere Wand median (als eine longitudinale membranöse Falx) in sein Inneres eingestülpt; in dieser Einstülpung (die BURCKHARDT für ein Velum hält), liegt die distalere Partie des Pinealorganes (Protopterus, Ceratodus).

Es folgen: Commissura habenularis, das Pinealorgan, ein ganz kurzes Schaltstück und die Commissura posterior.

## Ceratodus Forsteri KREFFT.

Nach HUXLEY (1876) besteht das Pinealorgan aus einem zylindrischen Stiele, der vorn mit einer herzförmigen Erweiterung endigt. Die letztere liegt in einer Vertiefung des knorpeligen Schädeldaches (?). Seine Abbildungen zeigen, daß HUXLEY den Dorsalsack für ein Pinealorgan gehalten hat.

WILDER (1887) zeichnet die umfangreiche Paraphysis cerebri („supraplexus" seiner Abb.) und den langen sackförmigen Dorsalsack („conarium" seiner Abb.) Das eigentliche Pinealorgan hat er nicht beobachtet.

SANDERS (1889) sah das Endbläschen des Pinealorganes in der Form eines kleinen Körperchens oberhalb der Plexus des Zwischenhirns.

Eigene Untersuchungen an einem leider nicht gut erhaltenen Gehirn bestätigen die Angaben der eben genannten Autoren. Die Paraphysis cerebri, die plexusartig, und zwar auf dieselbe Weise, wie diejenige von Acipenser oder von Chimaera z. B. umgebildet ist, ist zwischen die oberen Partien der Hemisphären eingelagert und reicht sehr weit nach vorn. Ihr Lumen mündet, soviel ich entscheiden konnte, mittelst eines verhältnismäßig engen Ganges in den Vorderhirnventrikel hinein. Der Dorsalsack, der der hinteren Seite der Paraphyse anliegt, hat die Gestalt eines schief nach vorn sich neigenden und allmählich sich verengernden Sackes, dessen Wände nur ganz wenig in Falten gelegt sind. Der Stiel des Pinealorganes verläuft in einer Falte der oberen Wand des Dorsalsackes, das Endbläschen befindet sich jedoch schon oberhalb der Paraphyse.

### Lepidosiren paradoxa Fitz.

Kerr (1903) zeichnet das Pinealorgan in der Gestalt eines ziemlich dicken, etwa keulenförmig endigenden Gebildes (vergl. Fig. 53). Über die Parietalgegend siehe näheres oben.

### Protopterus annectens Owen.

Ältere Autoren, so Wiedersheim (1880, b) und Beauregard (1881) haben bei Protopterus die plexusartig umgebildete Zwischenhirndecke, hauptsächlich also den Dorsalsack und die Paraphyse für eine Epiphyse gehalten. Fulliquet (1886) hielt die Ganglia habenulae für eine solche. Erst Burckhardt (1890, 1892) gelang es, das eigentliche Pinealorgan zu finden.

Nach Burckhardt besteht das Pinealorgan „aus einem schräg nach vorn verlaufenden, korkzieherartig gewundenen Stiel, der in seiner hinteren Abteilung hohl und in seiner vorderen solid ist; an seinem horizontal umgebogenen Ende trägt er das Zirbelbläschen, ein drüsiges Bläschen, bisweilen mit Gries erfüllt". Das so beschaffene Gebilde sitzt mit verbreiterter Basis dem Zwischenhirndache auf. Eine Kommunikation der Höhle des Zirbelstieles mit dem Zwischenhirnventrikel konnte Burckhardt nicht bestimmt nachweisen. Die Abbildung Burckhardts (unsere Fig. 52) stellt das Pinealorgan als ein etwa keulenförmiges Gebilde dar; dieselbe zeigt eine „Proximalpartie", die jener der Selachier ähnlich aussieht. Die Parietalgegend des Gehirns, die ebenfalls Burckhardt genau beschrieben hat, wurde bereits oben besprochen, sie unterscheidet sich von derjenigen des Ceratodus dadurch, daß in ihr die Paraphyse nur einfach sackförmig ausgebildet ist und in der Verlängerung des Dorsalsackes liegt.

Eigene, an einem kleinen Exemplare von Protopterus ausgeführte Untersuchungen zeigten, daß das Pinealorgan aus zwei Teilen besteht: aus einem ziemlich dünnen, überall hohlen Stiele, der sich zuerst senkrecht nach oben erhebt und dann auf der oberen Seite des Dorsalsackes in einer Furche desselben horizontal nach vorn verläuft und einer Endblase, deren Wände ziemlich reich in Falten gelegt sind. Das Lumen der Blase wird infolgedessen fast unterdrückt. In einigen Zellen befindet sich hier braunes Pigment. Besondere „Proximalpartie" habe ich nicht gefunden. Die Endblase liegt der unteren Oberfläche des Schädeldaches dicht an, eine besondere Vertiefung ist an dieser letzteren jedoch nicht vorhanden.

# Amphibia.

## I. Urodela. 2. Apoda.

Bei urodelen Amphibien sowie bei den Apoden (Ichthyophis) kommt von beiden Parietalorganen nur das Pinealorgan vor, und zwar ist auch dieses nur rudimentär als eine „Epiphyse" („Corpus pineale" nach der Baseler anatomischen Nomenklatur) erhalten. Es entspricht, wie wir beim Besprechen der Verhältnisse bei den Anuren zeigen werden, wahrscheinlich nur der proximalen Partie des Stieles eines vollständigen Pinealorganes. Bei keiner anderen Gruppe der Wirbeltiere ist dieses Organ so wenig entwickelt wie hier; meistens hat es die Gestalt eines unansehnlichen, der Zwischenhirndecke dicht aufliegenden Sackes, dessen Lumen durch Faltenbildungen in mehrere Abteilungen geteilt werden kann. Zuerst hat auf diesen Zustand des Pinealorganes DE GRAAF (1896) aufmerksam gemacht, und seine Beschreibung darf als bereits fast erschöpfend bezeichnet werden.

### Die Entwicklung des Pinealorganes.

[Auf Triton und Salamandra beziehen sich Angaben von DE GRAAF (1886), BÉRANECK (1893) und BLANC (1902), auf Amblystoma diejenigen von ORR (1889), HIS (1892) und EYCLESHYMER (1892).]

Die erste Anlage des Pinealorganes bei Triton wird von DE GRAAF (1886) als eine einfache bläschenartige Ausstülpung charakterisiert.

BÉRANECK (1893) findet bei Salamandra das Pinealorgan zuerst in der Gestalt eines hohlen zylindrischen Divertikels, der später (bei 12 mm langen Embryonen) birnförmig wird, wobei sein Lumen noch immer in Kommunikation mit dem Zwischenhirnventrikel bleibt. Die untere Wand der Blase wird dicker als die obere. Später (bei 18 mm langen Embryonen) schließt sich der Verbindungskanal und das Pinealorgan bekommt die Gestalt eines stark nach vorn und nach hinten ausgebreiteten Ovoids, der mittelst eines kurzen soliden Stieles mit dem Zwischenhirndache in der bekannten Gegend (zwischen den beiden Kommissuren) verbunden ist. Bei noch älteren Embryonen wird das Pinealorgan noch mehr abgeflacht und erhält so seine definitive Gestalt. Seine obere Wand ist immer einschichtig.

Eine Paraphyse entwickelt sich an der hinteren Grenze des Hemisphärenanteiles des Vorderhirnventrikels, und zwar sehr früh. Sie hat zuerst die Gestalt eines langen zylindrischen Divertikels, dessen distales

Ende später seitliche Ausläufer aussendet und so einem Plexus chorioideus vollkommen ähnlich wird (vergl. Fig. 54).

## Die Parietalgegend.

[Die ersten genaueren Angaben über die Gliederung der Parietalgegend verdanken wir BURCKHARDT (1891, Ichthyophis, Triton) und KUPFFER (1893, Salamandra). Die Verhältnisse bei Diemyctylus (S. P. GAGE, 1893), Desmognathus (FISH, 1895) und Necturus (KINGSBURY, 1895) stimmen im ganzen mit denen bei den oben genannten Arten überein.]

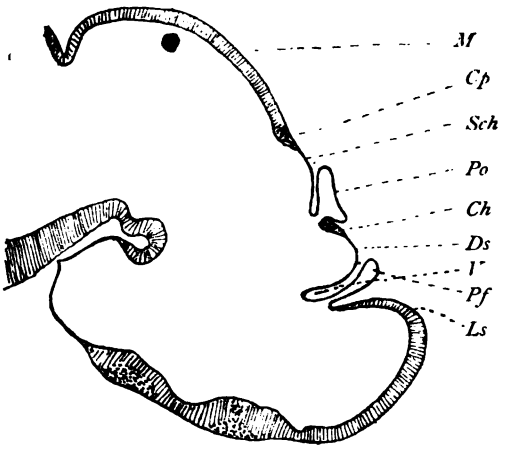


Fig. 54. Sagittalschnitt durch das Vorderhirn eines 13 mm langen Embryo von Salamandra maculata. (Nach KUPFFER, 1893.)

Es sind folgende Abschnitte der Parietalgegend voneinander zu unterscheiden (vergl. Fig. 54, 57):

Die kurze Lamina supraneuroporica, ist mäßig verdickt. An ihrem kaudalen Rande wird die hier schon membranöse Vorderhirndecke weit in das Innere des Ventrikels zusammen mit Blutgefäßen eingestülpt, wodurch die inneren Plexus chorioidei (P. ch. inferiores und P. ch. hemisphärium — BURCKHARDT, 1891) entstehen.

Ebenfalls am kaudalen Rande der Lamina supraneuroporica, befindet sich median die Paraphysis cerebri. Sie ist auf dieselbe Weise wie die ihr benachbarten Einstülpungen des Gehirndaches, reich vaskularisiert und stellt im entwickelten Zustande wirklich nichts anderes als einen nach außen sich wendenden Plexus chorioideus vor. (Etwas ähnliches haben wir bereits bei Chimaera, Acipenseriden und bei Ceratodus beobachtet.) Fälle, in denen die Paraphyse nur einfach röhren- oder keulenförmig ist, gehören zu Ausnahmen (Diemyctylus nach GAGE, 1893). Sehr oft entwickelt sie sich zu einem umfangreichen, drüsenartigen Organe von etwa hammerförmiger Gestalt (Ichthyophis z. B., vergl. Fig. 57 p. 109). Es handelt sich um eine tubulöse Drüse, die ihre Sekrete durch eine ziemlich enge Mündung in den Vorderhirnventrikel hinein ausscheiden kann.

Ein reich gefaltetes und von Blutgefäßen umflochtenes Velum, das nicht quergespannt, sondern auf die Mitte der membranösen Gehirndecke beschränkt ist, folgt auf die Paraphyse. In der Regel ist das Velum in einen wirklichen Plexus chorioideus umgewandelt und ragt, kaudalwärts sich wendend, weit in das Innere des Zwischenhirnventrikels und sogar bis in den Mittelhirnventrikel hinein; so besonders bei Ichthyophis (BURCKHARDT, 1891). Wie sich dieses plexusartiges Velum zu dem einfachen „Velum transversum" der Fische verhält, ist bisher nicht klar genug.

Ein unansehnlicher kleiner Dorsalsack (BURCKHARDT: „Zirbelpolster", KUPFFER: „Parencephalon"), dessen Wände im ganzen glatt sind.

Commissura habenularis, zu deren Seiten die kleinen Ganglia habenulae liegen. Hinter ihr oft ein vorderes „Schaltstück".

Die Ursprungsstelle des Pinealorganes, die unten durch einen Recessus pinealis bezeichnet ist.

Ein mäßig verdicktes Schaltstück. Dieses kann manchmal (Ichthyophis, Salamandra) stark entwickelt und sehr lang sein.

Commissura posterior.

Das Pinealorgan, das, wie oben gesagt wurde, nur rudimentär ist, ist immer von der unteren Seite des Schädeldaches etwas entfernt. An dieser letzteren läßt sich oberhalb der Stelle, wo sich das Organ befindet, nichts besonderes beobachten. Ein Scheitelfleck wurde in keinem Falle beobachtet.

## Urodela.

**Triton taeniatus** SCHNEID., **Triton cristatus** LAUR., **Triton alpestris** LAUR. [Angaben von DE GRAAF (1896 b) und BLANC (1900), außerdem eigene Untersuchungen.]

Das rudimentäre Pinealorgan (die Epiphyse sensu str.) hat die Gestalt eines etwa laibförmigen Gebildes, welches zwischen das Schädeldach und die obere Seite des Zwischenhirnes eingelagert ist. Mit diesem letzteren steht es vermittelst eines ganz kurzen, von dem eigentlichen Körper des Organes vollkommen verdeckten, hohlen Stieles in Verbindung.

Wie bereits DE GRAAF findet, besitzt der eigentliche Körper der Epiphyse nicht ein einfaches Lumen, sondern ist ein solches durch Faltenbildungen der inneren Oberfläche seiner Wände und durch innere Septa in mehrere Fächer von unkonstanter Größe geteilt (vergl. Fig. 55.) DE GRAAF glaubt in dem Organe Spuren von Fettdegeneration gefunden zu haben.

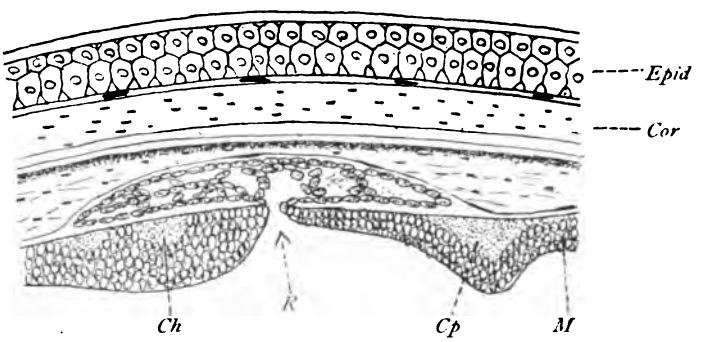


Fig. 55. Die Epiphyse und der angrenzende Teil des Gehirndaches eines älteren Embryos von Triton cristatus. (Nach DE GRAAF, 1886 b.)

Das vordere Ende der Epiphyse reicht bis zu der Paraphyse, das hintere kaudalwärts bis über die Commissura posterior; die Hauptmasse der Epiphyse liegt etwa oberhalb der Commissura habenularis.

### Salamandra maculata LAUR.

Das breit kuchenartige Gebilde unterscheidet sich kaum von dem des Triton (BURCKHARDT, 1891). Der Stiel, der das Gebilde mit dem Gehirn verbindet, ist ganz kurz. Vergleiche auch die Fig. 56, welche die Epiphyse einer Salamandralarve vorstellt. LEYDIG sieht (1853) noch in dem Gefäßknäuel der Zwischenhirndecke eine Epiphyse.

### Salamandrina perspicillata SAVI.

Nach GALEOTTI (1897) soll die Epiphyse die Gestalt eines abgeflachten kleinen Gebildes haben.

### Amblystoma mexicanum Cope.

Stieda (1875 b) hielt irrtümlich die Plexus chorioidei des Zwischenhirndaches für eine Epiphyse. Bei Embryonen hat Orr (1889) die eigent-

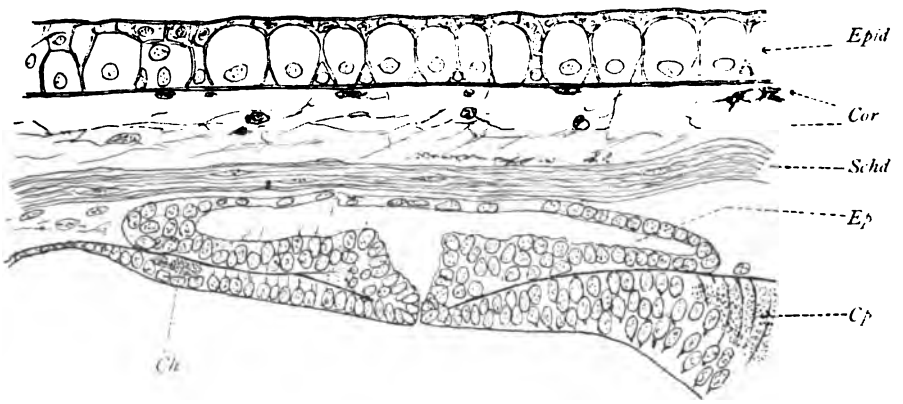


Fig. 56. Ein Sagittalschnitt durch die Epiphyse und beide Kommissuren (habenularis und posterior) einer älteren Larve von Salamandra maculosa. Vergrößerung: Reichert, Obj. 6, Ok. 3.

liche Epiphyse entdeckt, später hat ihre Entwicklung Eycleshymer (1892) untersucht. Die embryonale Epiphyse hat die Gestalt einer knopfförmigen Ausstülpung; später wird die Epiphyse lang und etwa handschuh-fingerförmig. Die untere Wand der hohlen Epiphyse ist immer mehrschichtig, während die obere einschichtig bleibt. Die inneren Enden der Zellen enthalten Pigment.

### Spelerpes fuscus Bonap.

Nach Galeotti (1897) hat die Epiphyse die Gestalt eines ovalen Hohlgebildes, das sich am vorderen Rande des Schaltstückes, gerade hinter der Commissura habenularis mit dem Gehirn verbindet. Einen Stiel besitzt sie nicht. Sie ist nach hinten gewendet und liegt dem Schaltstücke dicht an. Die Zellen, die das Aussehen von Epithelzellen (Ependymzellen!) haben, bilden Alveolen (seitliche Ausstülpungen?).

### Desmognathus fusca Baird.

Nach Fish (1895) ist die Epiphyse klein, zusammengedrückt und etwa polsterförmig. Sie befindet sich gerade hinter der Commissura habenularis. Bei erwachsenen Tieren ist gewöhnlich keine Spur nach einem Lumen zu finden; nur eine kleine zentrale Anhäufung von Zellen läßt sich im Innern des Organes beobachten. Bei Larven dagegen ist die Epiphyse hohl.

### Diemyctylus viridescens Raf.

Nach S. P. Gage (1893) ist die Epiphyse bei erwachsenen Tieren ganz klein, das Lumen fast obliteriert. Es sind, wie die Abbildungen von Gage zeigen, mehrere Lücken in ihrem Gewebe vorhanden. Bei Embryonen ist die Epiphyse (verhältnismäßig) etwas größer. Das Lumen ist sehr niedrig. Eine Paraphyse ist gut entwickelt, doch nur sackförmig.

### Menopoma alleghaniense Harl.

Osborn (1884) beschreibt die Epiphyse und gibt eine Abbildung derselben. Es handelt sich um ein dorso-ventral abgeflachtes sackartiges Gebilde, dessen Lumen mit dem Gehirnventrikel im Zusammenhange steht.

### Amphiuma means L.

Osborn (1883) beschreibt die plexusartig umgebildete Paraphyse als eine Epiphyse. Die eigentliche Epiphyse hat er auch schon gesehen; es ist das eine oberhalb der Commissura habenularis liegende Blase. Die Wand derselben soll einschichtig sein.

### Necturus maculatus Rafin (Menobranchus).

Nach Osborn (Menobranchus, 1884) kommt die Epiphyse bei dieser Form in der Gestalt eines längeren abgeflachten Sackes vor, der vollkommen vom Gehirndache abgeschnürt sein soll.

Nach Kingsbury (Necturus, 1895, p. 160) besteht die Epiphyse aus einer Anhäufung von geschlossenen Bläschen, die zusammen einen abgeflachten, subovalen, der Gehirnfläche anliegenden Körper zusammensetzen sollen. Kingsbury hat beobachtet, daß von jeder Seite vom Gehirn in die Epiphyse zwei oder drei myelinhaltige Nervenfasern eintreten; sie sollen vom Mittelhirn kommen. Eine Paraphyse ist gut entwickelt.

### Proteus anguineus Laur.

Nach Galeotti (1897) handelt es sich hier um ein ganz kleines birnförmiges Gebilde. Sekretionserscheinungen konnten in der Epiphyse nicht beobachtet werden, dagegen kommen in derselben, und zwar in der Nähe des Kernes, in den einzelnen Zellen Pigmentkörnchen vor. Es ist dies die einzige Stelle des Gehirns von Proteus, wo Pigment vorhanden ist.

## Apoda.

### Ichthyophis glutinosus Fitz (vergl. Fig. 57).

Nach Burckhardt (1890, 91) hat die Epiphyse die Gestalt eines kleinen birnförmigen Bläschens, dessen Wand gefältelt ist. Es entspringt mittelst eines kurzen Stieles direkt hinter der Commissura habenularis

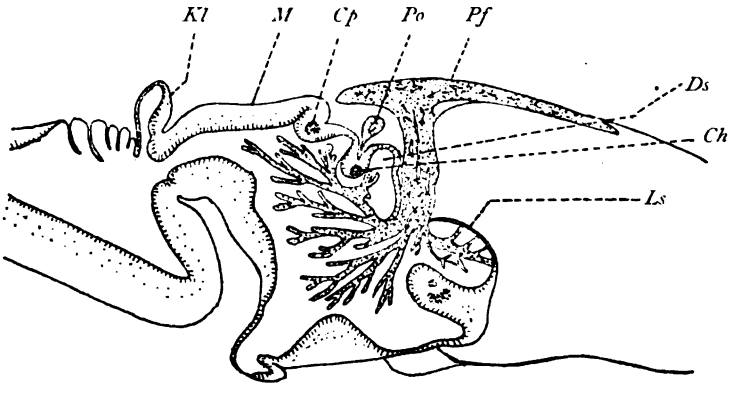


Fig. 57. Ein Sagittalschnitt durch das Gehirn eines erwachsenen Exemplares von Ichthyophis glutinosus. (Nach Burckhardt, 1891.)

und zwischen seiner Ursprungsstelle und der Commissura posterior ist ein langes Schaltstück eingelagert. Von oben ist die unansehnliche Epiphyse von der in einen großen Plexus von etwa hammerförmiger Gestalt umgewandelten Paraphyse bedeckt. Sie reicht daher nicht bis zum Schädeldache. BURCKHARDT erwähnt, daß „die Fasern eines Teiles ihrer Zellen, welche kaum nervöser Natur, sondern Stützzellen sein werden, mit der Decke des Zwischenhirns in Verbindung bleiben und sich in der Gegend der Commissura habenularis auflösen".

## 3. Anura.

Ebenso wie bei den apoden und den urodelen Amphibien kommt auch bei Anuren nur das Pinealorgan vor, doch ist hier dieses unvergleichbar besser entwickelt, als es bei den Vertretern jener Gruppen der Fall war. Es besteht in der Regel aus einer proximalen sackförmigen Partie, der „Epiphyse", und aus einer wirklichen Endblase, der „Stirndrüse" der Autoren. Beide Gebilde sind mittelst eines fadenförmigen Stieles, eines „Nervus pinealis", miteinander verbunden, dessen Fasern sich dann als ein Tractus pinealis bis in die Gehirndecke hinein verfolgen läßt. Die Proximalpartie, die Epiphyse, ist es allein, in der wir ein Homologon des rudimentären Organes der Urodelen erblicken können; aus diesem Grunde haben wir für dieses letztere schon früher in diesem Buche den Namen „Epiphyse" angewendet, dem wir hier vor dem durch die Baseler anatomische Nomenklatur für die menschliche Anatomie gewählten Namen „Corpus pineale" den Vorzug geben wollen.

Das Pinealorgan des Froschgehirns wurde von den Untersuchern desselben lange übersehen, und es wurde der von den reich entwickelten Plexus chorioidei des Zwischenhirns, der großen Paraphyse samt dem Dorsalsack gebildete gefäßreiche Knäuel für eine solche gehalten. So finden wir es in den Arbeiten von WYMANN (1853), REISSNER (1864) und STIEDA (1870). Der proximale Teil des Pinealorganes, die dem Gehirndache direkt aufsitzende Epiphyse (Corpus pineale) wurde zuerst von GOETTE (1873) in jungen Entwicklungsstadien von Bombinator gefunden. Unabhängig von der Entdeckung der proximalen Epiphyse und schon früher geschah die Entdeckung des distalen Stückes des Pinealorganes, seiner Endblase. Schon im Jahre 1829 wurde in einer Arbeit von GRAVENHORST auf einer Abbildung der oberen Seite des Kopfes von Rana subsaltans ein lichter Fleck gezeichnet, doch wurde demselben vom Verfasser des betreffenden Werkes keine Aufmerksamkeit gewidmet. Diesen Fleck, der bei unseren Fröschen etwa in der Mitte zwischen den Augen sich befindet und leicht zu sehen ist, hat später REISSNER von neuem entdeckt und durch ihn angeregt hat STIEDA (1865) die betreffende Partie der Haut, in der er sich befindet, einer genauen Untersuchung unterzogen. STIEDA benannte diesen Fleck, der bei der von ihm untersuchten Rana temporaria nicht in einem jeden Falle mit gleicher Deutlichkeit sichtbar war, mit dem Namen „Scheitelfleck", und er meldet, daß sich an der betreffenden Stelle, direkt unter der Haut, eine eigentümliche Drüse („subkutane Stirndrüse") befindet. Ein feiner Faden soll von der oberen Oberfläche des Schädels bis zu dieser Drüse führen und sich mit ihr verbinden. Nach STIEDA untersuchte das betreffende Gebilde bei verschiedenen Froscharten CIACCIO (1867), der es in die Kategorie der sogenannten „Nervendrüsen" LUSCHKAS einreihen wollte, und LEYDIG (1868), der es für ein

„Hautorgan" hielt. GOETTE (1873, 75), der, wie wir oben sagten, bei seinen entwicklungsgeschichtlichen Untersuchungen zuerst auf die Epiphyse aufmerksam gemacht wurde, war auch der erste, dem es nachzuweisen gelungen ist, daß die rätselhafte „Stirndrüse" mit dem distalen Ende der Epiphyse zusammenhängt und daß sie eigentlich nichts anderes als das abgeschnürte und weit nach vorn verschobene Ende derselben vorstellt.

Neuere Untersuchungen, die zur Kenntnis des Pinealorganes der Anuren viel beigetragen haben, stammen von LESSONA (1880), DE GRAAF (1886, 86 b), OSTROUMOFF (1887), OWSJANNIKOW (1888) und GALEOTTI (1897). Neuestens wurde dieses Thema durch BRAEM (1898) und GAUPP (1899, 1904) von neuem sehr genau bearbeitet.

### Entwicklung des Pinealorganes (vergl. Fig. 58, 59).

[Außer den oben genannten, über Bombinator igneus handelnden Arbeiten GOETTES (1873 und 1875) kommen da noch die Arbeiten von DE GRAAF (1886), HECKSCHER (1890) und BÉRANECK (1893) in Betracht. Alle diese Autoren beschäftigen sich mit Rana, BÉRANECK außerdem auch mit Bufo. Über die Untersuchungen CAMERONS, der eine paarige Anlage des Organes bei Amphibien gefunden zu haben angibt, liegt derzeit nur eine kurze vorläufige Mitteilung vor (1903).]

GOETTE sieht in der Anlage der Zirbel irrtümlich einen Rest des sogenannten vorderen Neuroporus, das ist jener Stelle, an der sich die Gehirnanlage vorn zuletzt von der Epidermis abschnürt. In der kurzen, an dieser Stelle übrig bleibenden massiven Verbindungsbrücke soll von seiten des Gehirnventrikels ein Lumen erscheinen und auf diese Weise ein bläschenförmiges, mittelst eines Stieles mit der Gehirnoberfläche zusammenhängendes Gebilde zustande kommen. Der zuerst hohle Stiel dieses Gebildes wird später immer länger und länger und sein Lumen obliteriert endlich. Später schwindet auch in der Endblase das Lumen und entsteht so ein solides Gebilde. Dieses bleibt immer an die Oberhaut dicht angeschmiegt, und indem es mit derselben nach vorwärts verschoben und indem der länger werdende Stiel von dem unterdessen sich entwickelnden Schädeldache umwachsen wird, wird endlich das eigentliche Organ aus der Schädelhöhle ausgeschlossen. Nur die proximale verdickte Partie des Organes bleibt als die eigentliche Epiphyse dem Gehirndache dicht anliegend im Innern des Schädels.

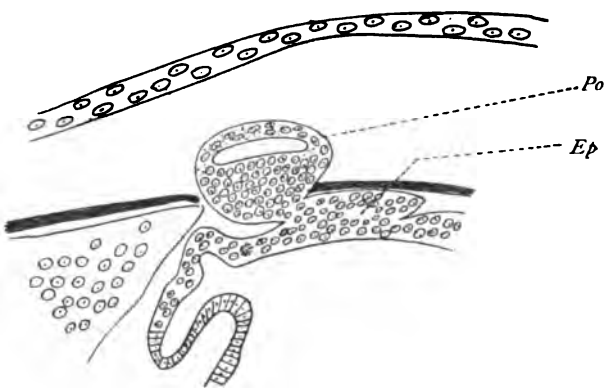

Fig. 58. Die Anlage des Pinealorganes bei einer 11 mm langen Larve von Bufo vulgaris.

Darauf, daß die Ansicht GOETTES von dem Ursprunge des Pinealorganes aus dem Neuroporus irrtümlich ist, hat später [jedenfalls nach Untersuchungen an einem anderen Materiale (Saurier, Tropidonotus)]

C. K. HOFFMANN (1886) hingewiesen. An Froschembryonen konnte sich HECKSCHER (1890) davon überzeugen.

Abgesehen von diesem einen Umstande sind die Angaben GOETTES richtig, sie wurden von DE GRAAF (1886 b) und hauptsächlich von BÉRANECK (1893) vervollständigt.

Bei Rana handelt es sich nach BÉRANECK um eine kleine, zuerst ellipsoide Ausstülpung, die bald zylindrisch wird. Das Lumen ist klein, und es kann dasselbe auch verschwinden. Dieses Gebilde, das nach vorn umgebogen auf dem Gehirndache aufliegt, flacht sich später etwas ab, wird immer länger und zerfällt endlich in zwei Teile, die eigentliche proximale Epiphyse und das distale sogenannte „Corpus epitheliale" (das Homologon einer Endblase). Zu der Zeit, in der sich die Trennung vollzieht, beträgt die Länge des letzteren nur etwa den dritten Teil derjenigen der ganzen Ausstülpung. Die distale Partie isoliert sich später und zwar passiv von der übrigen (proximalen) Epiphyse, die am Gehirndache liegen bleibt, als ein drüsenförmiges Gebilde, und man findet sie bei erwachsenen Tieren unter der Haut des Kopfes.

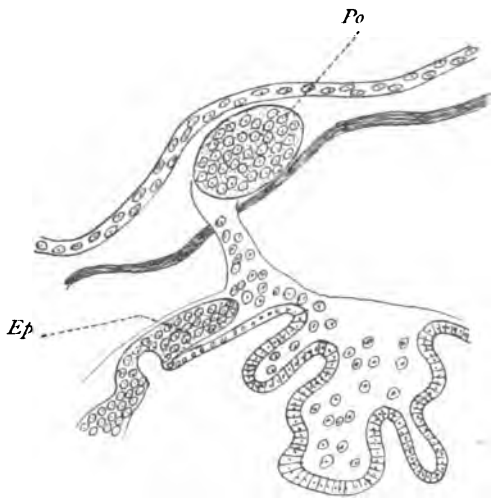


Fig. 59. Dasselbe von einer 12 mm langen Larve. Die Endblase des Organes hat sich hier von dem Proximalteile (der Epiphyse) schon abgetrennt und liegt außerhalb des Schädels unter der Haut. (Beide Abbildungen nach BÉRANECK, 1893.)

Bei Bufo wird (BÉRANECK) zum Unterschied von Rana die abgeflachte hohle Anlage schnell birnförmig, und es trennt sich hier eine größere distale Partie von der kleineren proximalen, welch letztere dann die eigentliche Epiphyse vorstellt. Noch bevor die Trennung beider Teile stattgefunden hat, hat die Endpartie die Gestalt eines Bläschens (Endblase!) und besitzt eine dickere untere und eine dünnere obere Wand; in der ersteren sind die Zellen radiär angeordnet. Es lassen sich in einigen von ihnen Pigmentkörnchen beobachten. Bufo zeigt auf diese Weise primitivere Verhältnisse als Rana: die Endblase seines Pinealorganes erinnert, wie ich finde, sogar einigermaßen an diejenige von Petromyzon (vergl. unsere Fig. 62).

BÉRANECK fand bei Embryonen von Bufo dicht vor der Commissura habenularis eine schnell vergehende kleine Ausstülpung, die er mit der Anlage eines vorderen Parietalorganes (einem Parapinealorgan) vergleichen will (vergl. Fig. 58).

### Die Parietalgegend (vergl. Taf. I, Fig. 4, Textfigur 60).

[Die erste genaue Bezeichnung der einzelnen Abschnitte der Parietalgegend geschah durch KUPFFER (1893). Wesentlich stimmt mit den Angaben KUPFFERS das, was über dieses Thema GAUPP (1899) und BRAEM (1898) berichten, überein.]

Die Lamina supraneuroporica ist kurz und mäßig verdickt, auf ihrer hinteren Grenze ragen in das Innere des Ventrikels die Plexus chorioidei hinein. Daselbst befindet sich eine umfangreiche, auf etwa dieselbe

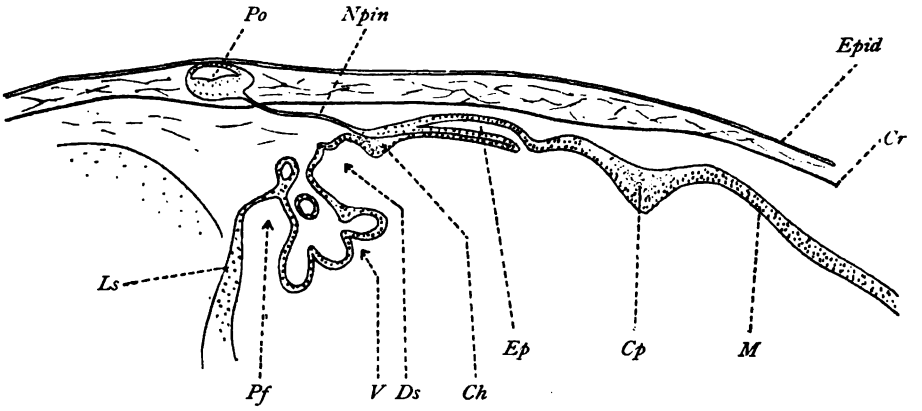


Fig. 60. Die Parietalgegend mit dem Pinealorgane einer etwas älteren Larve (innere Kiemen und Hinterbeine als Stümpfe) von Rana temporaria. (Nach BRAEM, 1898.)

Weise, wie es bei den Urodelen der Fall war, plexusartig umgebildete, mit Blutgefäßen reichlich versorgte Paraphyse von etwa keulenförmiger Gestalt*), ein ebenfalls plexusförmiges unregelmäßiges Velum, das nicht zu weit in den Ventrikel hineinreicht; auf dieses folgt ein einfach gewölbter, meist sehr enger Dorsalsack, der hinten durch die Commissura habenularis begrenzt wird. Es folgen: ein langes vorderes Schaltstück, die Epiphyse resp. der Recessus pinealis, ein langes einfach gewölbtes und etwas verdicktes hinteres (gewöhnliches) Schaltstück, das vollkommen an das der Urodelen erinnert, und endlich die Commissura posterior. Von dem Pinealorgane gehört zu der Parietalgegend nur seine proximale Partie, die Epiphyse (Corpus pineale).

## Das Pinealorgan der Anuren.

A. Die proximale Partie des Pinealorganes: die „Epiphyse" („Corpus pineale", „Pediculus corporis pinealis", GAUPP 1897).

Die Epiphyse hat die Gestalt eines etwa zylindrischen, hohlen, vorn abgeschlossenen Schlauches, dessen Lumen in den Zwischenhirnventrikel hinein mündet (OSBORN, 1884). Nach RABL-RÜCKHARD (1880) soll sie wenigstens in ihrem proximalen Teile solid sein. Es scheint dies wirklich wenigstens für einige Fälle zutreffend zu sein. Sie liegt in der Gegend der Commissura habenularis dem Gehirndache dicht an und zu ihren beiden Seiten befinden sich die Ganglia habenulae (vergl. Fig. 61).

Der Querschnitt der Epiphyse soll nach OSBORN (1884) rund sein, nach den genaueren Angaben von GAUPP und BRAEM hat er die Form einer Ellipse, deren größter Durchmesser in die Horizontalebene fällt. Auf jeder Seite sendet die Wand der Epiphyse eine Reihe von kurzen seitlichen Divertikeln, die dicht gedrängt aufeinander folgen aus (BRAEM), es können bis 8 Paare solcher gezählt werden. Diejenigen, die vorn in der

*) BOCHENEK (1899) hat nachgewiesen, daß sie von Nervenfasern, die sich hauptsächlich an die Blutgefäße halten, umflochten wird.

Nähe des blinden Endes sich befinden, sind größer (GAUPP 1899). Durch diese Divertikelbildung bekommt die Epiphyse einen etwa drüsenähnlichen Charakter, wie wir ihn bereits an dem Pinealorgane einiger Teleostier

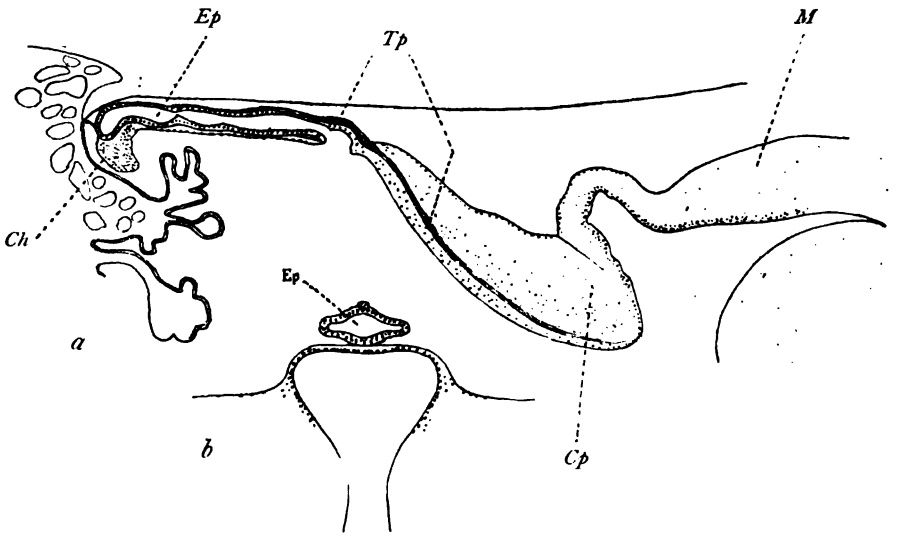


Fig. 61. a) Sagittalschnitt durch die Epiphyse (Proximalteil des Pinealorganes) mit den beiden benachbarten Kommissuren von einem erwachsenen Exemplare von Rana temporaria; b) ein Querschnitt durch die Epiphyse. (Nach BRAEM, 1898.)

beobachtet haben und wie wir ihn besonders an der Epiphyse einiger Reptilien und Vögel in noch viel höherem Maße entwickelt begegnen werden. Die untere Wand der Epiphyse kann, wie ich finde, viel dicker sein als die obere, auch ihre Struktur pflegt komplizierter zu sein.

OSBORN findet in der Epiphyse zwei Schichten von Zellen. GAUPP erwähnt in ihr in einer Schicht liegende hohe, mit Wimpern versehene Zellen. Nach GALEOTTI (1897) sind die Wände der Epiphyse bei Rana aus zylindrischen, bei Bufo aus unregelmäßigen Zellen zusammengesetzt. Aus den gegen das Lumen zu gewendeten Rändern der Zellen ragen (bei Rana) in dieses überall abgerundete Protoplasmamassen hinein, die sich mit Säurefuchsin färben lassen und die im Begriff zu sein scheinen, sich von den Zellen abzutrennen. Andere solche fand er frei im Lumen des Organes. GALEOTTI meint, daß es sich da um Zeichen eines Sekretionsprozesses handelt. Ich selbst fand an meinen Präparaten von erwachsenen Tieren wenigstens zweierlei Zellen; hohe zylindrische Ependymzellen und unter ihnen liegende rundliche Zellen. Die von GALEOTTI erwähnten abgerundeten Massen sah ich bereits bei ganz jungen Larven von Bufo (vergl. Fig. 63); sehr deutlich sah ich solche in der Epiphyse erwachsener Tiere, wo ihre Gestalt jedoch eher stäbchenförmig ist (Fig. 62). Sie gehören zu besonderen Zellen der Wand, welche ich für Sinneszellen des Organes gehalten und mit den Sinneszellen des Parietalorgans von Petromyzon verglichen habe (1900); noch jetzt kann ich mich nicht dazu entschließen, die betreffenden Zellen für sezernierende Zellen zu halten. Besonders in der unteren Wand kommen solche Zellen reichlich vor (vergl. Fig. 62). Ganz so, wie es z. B. bei Petromyzon der Fall ist, ziehen sich auch hier zwischen den Enden der Zellen der

unteren und denen der oberen Wand quer durch das Lumen des Organes feine (plasmatische) Fädchen (OSTROUMOFF 1887), die sich auch hier und da verflechten. Hier und da sind vereinzelte Zellen und Syncytien in diese Fädchen eingelagert.

Von der Commissura posterior zieht sich über das Schaltstück bis zu der Basis der Epiphyse ein Nervenstrang, der in diese, und zwar auf ihrer dorsalen Seite eintritt. Zuerst hat diesen Strang OSBORN (1884) beobachtet; neuestens wurde er von BRAEM (1898) und GAUPP (1899) wiedergefunden und als „Tractus pinealis" bezeichnet (vergl. Fig. 61a). Nach BRAEM entspringen die Fasern dieses Tractus in der Tiefe der Commissura posterior aus dort gelegenen Ganglienzellen; nach HALLER (1898, p. 629) entspringt der Tractus mit zwei Wurzeln aus dem medioventral von der Commissura posterior liegenden Thalamusteil. Er verlauft von dort aus, einen für sich abgeschlossenen Bündel bildend, in der Medianlinie des Schaltstückes bis zu der Zirbelbasis, wo er in den Rücken der Epiphyse übergeht. Auch hier bildet er noch ein Bündel von rundem Querschnitte und läßt sich bis zum Ende der Epiphyse verfolgen wo er dann in den später zu besprechenden Nervus pinealis übergeht. Man kann ihn sowohl an Querschnitten wie an Längsschnitten gut beobachten. GAUPP sah einmal auch an der Ventralseite des Epiphysenstieles ein feines Nervenfaserbündel.

Das Verhältnis dieses Tractus zu der Epiphyse ist nicht in einem jeden Falle dasselbe. Manchmal sind die betreffenden Fasern innig mit der Wand verbunden, ein anderes Mal wieder ziemlich selbständig.

Ich finde z. B. an eigenen Präparaten, daß daß Bündel (wie es in der Fig. 62 dargestelt ist), im Innern der Wand von deren Zellen all-

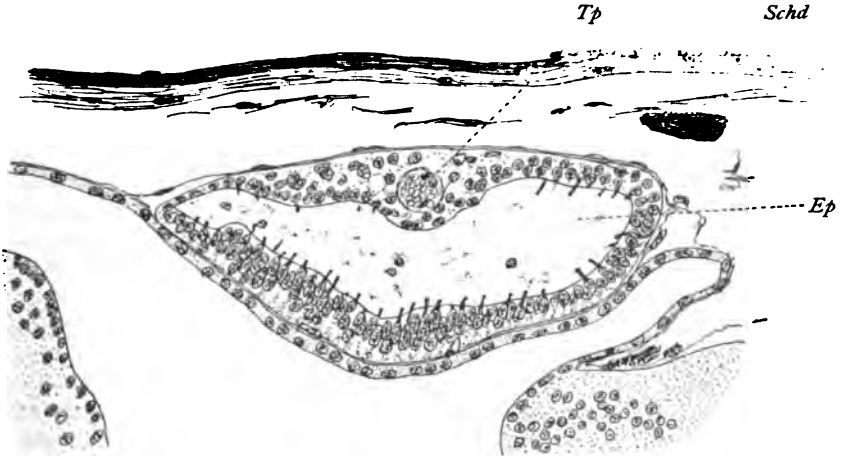


Fig. 62. Ein Querschnitt durch die Epiphyse einer erwachsenen Rana. In der dorsalen Wand Tractus pinealis. Vergrößerung: REICHERT, Obj. 6, Ok. 2.

seitig umgeben verläuft. BRAEM (1898) sah dagegen einmal die betreffenden Fasern „an der Zirbelbasis frei aus der Commissura posterior hervortreten und sich im Bogen zur Epiphyse hinwenden, wo sie anfangs in einer Rinne der oberen Wand verliefen, um sich dann erst inniger mit dem Zirbelgewebe zu verbinden". Der Tractus pinealis glich in diesem Falle vollkommen dem Stiele eines Pinealorganes, wie man ihn bei Petromyzon sieht, und in der Tat muß er für die eigentliche Wurzel des „Nervus pinealis" gehalten werden (BRAEM).

B. Nervus pinealis. [„Tractus pinealis" bei GAUPP (1904, unrichtig: „Nervus parietalis" bei demselben 1899). Der Verbindungsstrang der beiden Teile des Pinealorganes. (Taf. I, Fig. 4, Textfig. 60, 65)].

Wie bereits oben erwähnt wurde, hat den feinen, die „Stirndrüse" mit dem Schädeldache verbindenden Strang zuerst STIEDA (1865) entdeckt, doch hatte er noch keine Ahnung von seiner Bedeutung. CIACCIO fand (1867), daß er Nervenfasern enthalte, die in die „Stirndrüse" eintreten. Nach anderen Autoren, die in späterer Zeit die Verhältnisse an erwachsenen Tieren untersucht haben (LESSONA, 1880, DE GRAAF, 1886, LEYDIG, 1891), sollte da zwar ein nervöser Strang vorhanden sein, doch würden seine Fasern nicht in das Organ eindringen. Es sollte sich um einen ganz indifferenten Nerv, nach DE GRAAF z. B. um einen Ast des Ramus supramaxillaris nervi trigemini, handeln. Neueste Untersuchungen von GAUPP und BRAEM haben gezeigt, daß es sich hier doch um nichts anderes um als den bereits von GOETTE, von DE GRAAF und HECKSCHER bei Embryonen gefundenen Verbindungsstrang zwischen beiden Abteilungen des Pinealorganes handelt, von dem man früher meinte, daß er frühzeitig zugrunde gehe (z. B. OWSJANNIKOW, 1888). Dieser Strang hat sich in der postlarvalen Zeit, vielleicht auf dieselbe Weise, wie das bei Petromyzon der Fall ist (?), in einen Nerv umgewandelt.

Nach BRAEM (1898) besteht der Nervus pinealis aus kräftigen markhaltigen (BRAEM, GAUPP) Nervenfasern. Er wird in seinem Verlaufe von Blutgefäßen begleitet. Dieser Nerv „senkt sich von unten her entweder in der Mitte oder dem hinteren Pole des Organes genähert, in dieses hinein, derart, daß er sich unmerklich in ihm verliert" (BRAEM). Bindegewebe beteiligt sich schwach an der Bildung des Stranges (BRAEM). Ich selbst finde an seiner Oberfläche Pigmentzellen, und ich würde die länglichen Kerne in seinem Verlaufe zum Bindegewebe rechnen; jedenfalls ist wenigstens eine feine endotheliale Scheide vorhanden, die eine Grenze des ganzen aus dem Nerven und den Gefäßen gebildeten Bündels gegen den Lymphraum (Saccus lymphaticus cranio-dorsalis), in dem sich dieses größtenteils befindet, bilden muß (!). „Der Nerv durchdringt den dorsalen Lymphsack, dringt zwischen den beiden Frontalia (Frontoparietalia!) bald mehr, bald weniger dicht hinter dem Ethmoideum, also ungefähr über dem Lobus olfactorius des Gehirns, in schräger Richtung in den Schädel hinein." Er verläuft auf der Oberfläche der Dura mater, dieser eng angefügt, zu der Paraphyse, über dieselbe und zu der Epiphyse (BRAEM). „Durch den wuchernden Adergeflechtsknoten wird der Nerv auf eine kurze Strecke aus der medianen Lage verdrängt" (BRAEM). Seinen Anfang sah BRAEM ganz nahe der Epiphysenspitze, er konnte jedoch nicht die Verbindung seiner Fasern mit denen des Tractus pinealis beobachten, obzwar die Verbindung derselben mehr als wahrscheinlich ist. Auch mir gelang es nicht, an eigenen Präparaten von ganz jungen Rana die betreffende Verbindung zu entdecken!

Spuren der Entartung sah BRAEM nicht, er meint aber, daß es trotzdem möglich ist, daß der Nerv in einigen Fällen fehlen kann und daß sich so die Angaben von DE GRAAF und LEYDIG doch auf richtige Beobachtungen stützen können.

Die Länge des Nerven betrug bei erwachsenen Tieren 7—8 mm, die Dicke des Nerven bei erwachsener Rana esculenta 52 $\mu$ (BRAEM).

## C. Die Endblase des Pinealorganes.

„Das Stirnorgan" — „Organon Frontale" nach GAUPP (1904). „Subkutane Stirndrüse" nach STIEDA (1865); „Corpus epitheliale" nach DE GRAAF (1886 b). Fig. 63—66.

Eine Endblase fehlt, wie DE GRAAF (1886) zuerst gefunden und wie es LEYDIG (1891) bestätigen konnte, bei Hyla arborea, sonst scheint sie bei allen Anuren vorzukommen*).

Was die Gestalt der Endblase betrifft, so handelt es sich in der Regel (Rana und Bufo) um ein rundliches, manchmal fast regelmäßig kugelförmiges Gebilde (STIEDA, DE GRAAF); bei Bombinator hat das „Stirnorgan" eine abweichende Gestalt. Nach LEYDIGS Befunden besteht es aus einem größeren und einem kleineren Teile, welche untereinander etwa 8-förmig verbunden sind. Nach DE GRAAF soll es bei Bombinator nierenförmig sein. Auch bei Rana esculenta soll nach DE GRAAF das Stirnorgan eine 8-förmige Gestalt haben.

STIEDA (1865) und DE GRAAF (1886 b) geben an, daß das Stirnorgan solid ist, nur bei Bombinator sollen nach DE GRAAF einige unregelmäßige Lumina in demselben vorhanden sein. Dagegen sprechen die Angaben von OSTROUMOFF (1887), LEYDIG (1891), GALEOTTI (1897) und BRAEM (1898), nach denen das Stirnorgan überall hohl und bläschenförmig sein sollte. Die Verschiedenheit in diesen Angaben ist jedenfalls so entstanden, daß das Stirnorgan, das bei jungen Tieren hohl ist, bei älteren in der Regel sein Lumen bis auf geringe Reste verliert, so daß es den Eindruck eines soliden Körpers machen kann.

Dort, wo das Stirnorgan hohl ist, können folgende Eigenschaften desselben hervorgehoben werden: OSTROUMOFF findet (1887), daß die obere

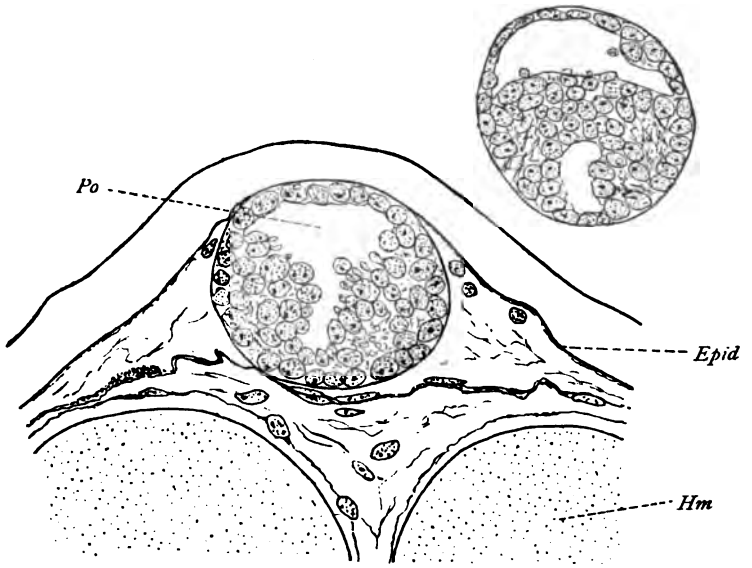


Fig. 63. Zwei Querschnitte durch die Endblase des Pinealorganes („Stirnorgan") einer Kaulquappe von Bufo (vor dem Erscheinen der Extremitäten). Der eine trifft die Ausmündung des Atriums in das Lumen der Endblase, der andere wurde etwas weiter kaudalwärts geführt. Vergrößerung: REICHERT, Obj. 6, Ok. 4.

*) Bei Embryonen dieser Form ist die Epiphyse hohl und birnförmig (DE GRAAF). Vielleicht fehlt auch bei Pipa ein „Stirnorgan"?

Wand der Blase einschichtig, die untere dagegen verdickt und mehrschichtig ist. Diese Angabe stimmt vollkommen damit, was ich bei älteren Larven von Bufo finde (Fig. 63). Die Endblase erinnert hier was ihre

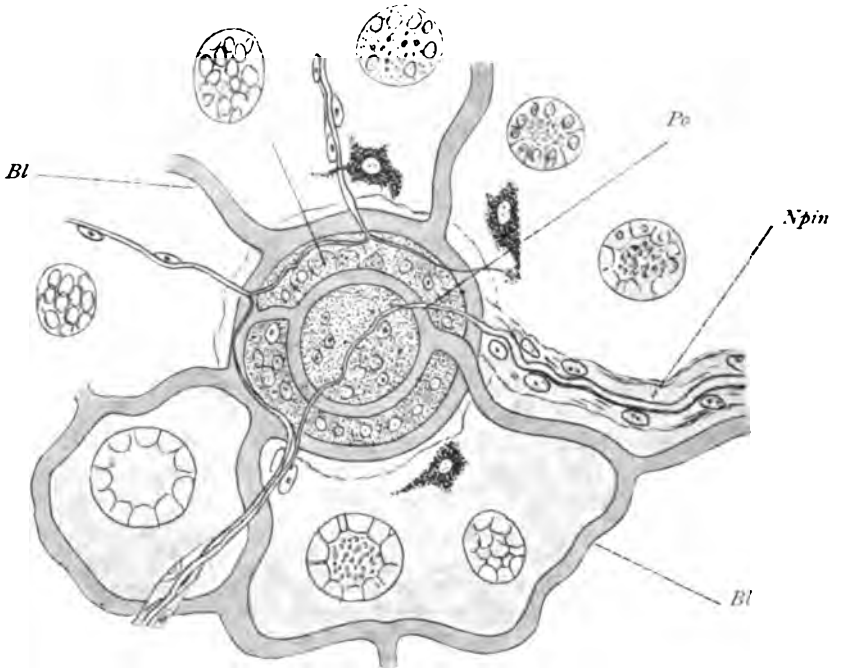


Fig. 64. Das „Stirnorgan" von Bombinator igneus (zweibeinige Larve) von unten gesehen. Flächenansicht. In der unmittelbaren Umgebung des Organes Blutgefäße und Nervenfasern. Links der Stiel des Organes.

Gestalt betrifft sogar auffallend an diejenige des Pinealorganes von Petromyzon. Ganz abweichende Verhältnisse ist es mir bei jungen Exemplaren von Rana zu finden gelungen. Die Endblase besaß hier mehrere unregelmäßige Lumina und es schien, als ob diese auf dieselbe Weise, wie wir das mehrmals bei Teleostiern beobachtet haben, durch Septenbildung im zuerst einheitlichen Lumen nämlich zustande gekommen wären.

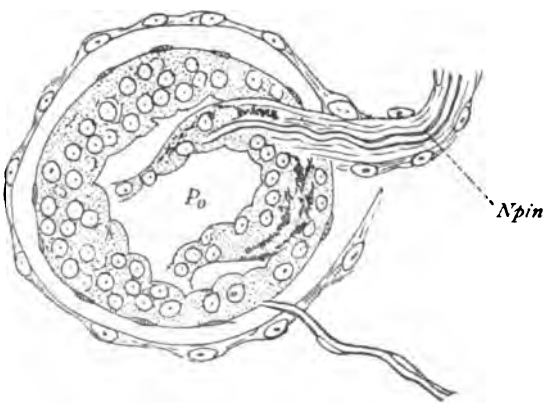


Fig. 65. Dasselbe in teilweise optischem Durchschnitt. (Beide Abbildungen nach LEYDIG, 1891.)

Nach LEYDIG (1891) soll das Lumen des Organes spaltenförmig und hufeisenförmig sein (vergleiche Fig. 65). Bei Bombinator erweitert sich der Hohlraum birnenförmig, manchmal ist er jedoch bis auf eine kleine Spur zurückgegangen.

Wie OSTROUMOFF (1887) darauf aufmerksam macht, wird das Lumen des Organes durch von einer Wand zur anderen sich ziehende Fädchen durchgetreten. Jedenfalls handelt es sich in diesen um genau dieselben Bildungen, wie wir sie bereits bei Petromyzon beobachtet haben.

Bei Bombinator ist in dem Organe Pigment enthalten (LEYDIG), sonst sind die „Stirnorgane" der Frösche pigmentfrei.

Eine Degeneration der Endblase haben DE GRAAF (1886 b, p. 192) und LEYDIG (1891, p. 450) beobachtet. Nach dem ersteren Autor sollte es sich um eine Fettdegeneration handeln (1886 b, p. 33). Dagegen behauptet BRAEM (1898), daß eine Degeneration niemals vorkomme, im Gegenteil „wächst das Organ im Laufe der Entwicklung bedeutend, so daß sein größter Durchmesser, der bei einer Larve mit inneren Kiemen etwa 0,1 mm groß war, beim geschlechtsreifen Frosch etwa 0,25 mm beträgt.

Eine bindegewebige Kapsel umgibt von allen Seiten dicht die Endblase; diese Kapsel verbindet sich oben direkt mit dem Corium der Haut (LESSONA und DE GRAAF in Abbildungen).

Nach STIEDA soll die Größe der „Stirndrüse" 0,12 bis 0,15 mm betragen. Nach DE GRAAF soll sie bei erwachsener Rana esculenta 0,145 mm lang und 0,126 mm breit sein. Nach LESSONA beträgt ihr Durchmesser etwas weniger als 1 mm.

## Die Lage des Pinealorganes (Endblase).

Die Endblase des Pinealorganes liegt direkt unterhalb des Corions der Haut, und es läßt sich an derjenigen Stelle, wo sie sich befindet, eine Vertiefung im Corion bemerken, worauf schon LEYDIG (1891) aufmerksam macht. Die bindegewebige Kapsel, welche das Organ von allen Seiten umgibt, inseriert sich an die Wände dieser Vertiefung, und es kann so, besonders nachdem sie sich (bei alten Tieren) verdickt hat, an einem Querschnitte scheinen, als ob das Organ mitten im Bindegewebe des

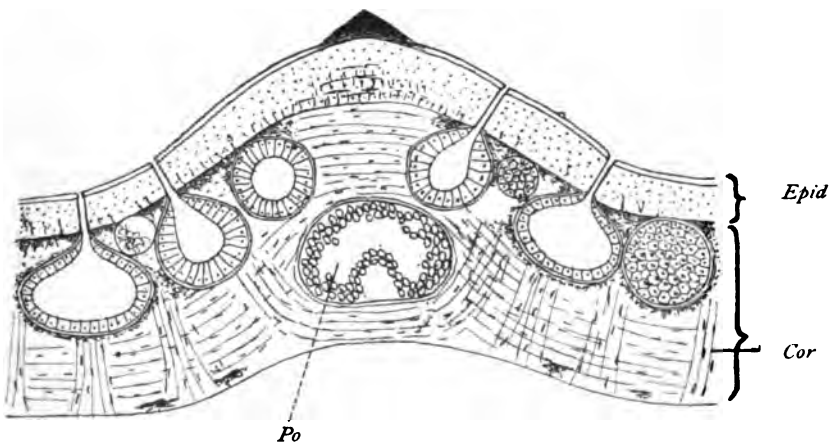


Fig. 66. Querschnitt durch die Haut und die Endblase des Pinealorganes (Stirnorgan) von Bombinator igneus. (Nach DE GRAAF, 1886 b.)

Corion liegen würde (vergl. Fig. 66). Auf diese Weise wird die Sache von GAUPP (1904), der jedenfalls nur erwachsene Tiere untersucht hat, auf-

gefaßt, doch es läßt sich die eigentliche Lage der Endblase am besten bei ganz jungen Tieren beurteilen.

In der Nähe des Organes verlaufen zwei oder drei Bündel von Nervenfasern, es sind das jene, von denen CIACCIO und DE GRAAF meinten, daß sie an das Organ treten. LEYDIG (1891) sah, daß solche bis zu der bindegewebigen Hülle des Organes kommen. Auch Blutgefäße, die mit dem Kapillarennetz der Haut in Verbindung stehen, umgeben die Endblase (Fig. 64). Bei Bombinator hat der knopfförmige Anhang des Organes seinen eigenen kleineren Gefäßring (LEYDIG, 1891).

## Die Cornea — der Stirn- oder Scheitelfleck.

Bei der Ansicht von oben sieht man auf der Oberfläche des Kopfes in der Mitte zwischen den paarigen Augen, oder wie LESSONA genauer angibt, etwa in der Mitte zwischen der Linie, die die Pupillen, und jener, welche die vorderen Winkel der Augenlider verbindet, einen hellen weißlichen Fleck, der zuerst von STIEDA beschrieben wurde (Fig. 67). Nicht bei allen Exemplaren ist dieser Fleck gleich gut entwickelt (OWSJANNIKOW, LEYDIG, 1891), nach LESSONA variiert das Aussehen des Scheitelfleckes, je nachdem, wie das betreffende Exemplar gefärbt ist. Wie darauf STIEDA aufmerksam macht, ist die Haut in der Gegend des Scheitelfleckes ein wenig gewölbt. Die abgezogene Haut ist an der Stelle, wo das Organ liegt, durchsichtig, und man kann sich davon überzeugen, daß die Durchsichtigkeit hauptsächlich durch Mangel an Pigment bedingt wird. Das Corion, das anderswo viel Pigment enthält, ist da pigmentfrei (die parietale Cornea). Nur in der Epidermis bleibt ein wenig Pigment übrig. Wie man sich davon am besten an Querschnitten überzeugen kann, fehlen an der betreffenden Stelle im Epithel die Drüsen überhaupt, oder sind sie da nur in geringer Anzahl vorhanden.

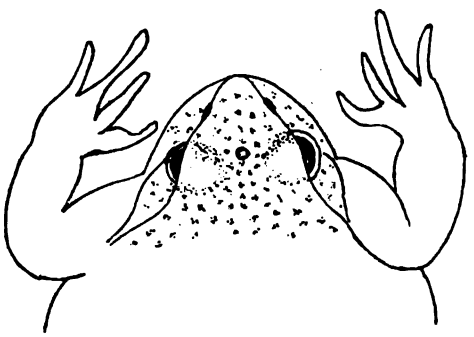

Fig. 67. Der Kopf einer Rana temporaria (männlich) von oben gesehen. Zwischen den paarigen Augen der Scheitelfleck. (Nach STIEDA, 1865.)

Nach LEYDIG (1891) ist der Scheitelfleck am besten bei Rana fusca sichtbar, bei Rana arvalis und agilis ist er „nur spurweise zugegen, ja bei einigen Individuen zeichnet er sich gar nicht ab". „Auch bei Rana esculenta ist er, namentlich an großen Tieren, von außen wenig oder gar nicht sichtbar; er kommt aber ziemlich gut zum Vorschein bei Betrachtung der abgezogenen Haut von Innen. An fertigen Tieren von Bombinator igneus fällt der Scheitelfleck ebenfalls wenig ins Auge" (LEYDIG, 1891, p. 449). Der Scheitelfleck ist, wie darauf schon LEYDIG aufmerksam macht, schon an der Oberfläche des Kopfes von Kaulquappen „in der Gestalt eines rundlichen, zwischen den Augen sich befindlichen weißen, punktförmigen Körpers, der sich von der schwärzlichen Haut gut abhebt", sichtbar (bei Bombinator, nach meinen Erfahrungen auch bei Bufo und

bei Rana). BRAEM gibt an, daß bei ganz jungen Tieren oberhalb des Organes Pigment vorhanden ist, und daß infolgedessen der Scheitelfleck nicht sichtbar ist, eine Angabe, die ich nicht bestätigen kann.

**Die Endblase des Pinealorganes („Stirnorgan") bei einzelnen Arten der anuren Amphibien.**

## I. Phaneroglossa.

### Cystignathidae.

#### Ceratophrys.

Von LESSONA (1880) untersucht, die Endblase gefunden.

### Bufonidae.

#### Bufo (B. cinereus SCHN.).

[Von LESSONA (1880) konnte bei einer Art von Bufo die Endblase nicht nachgewiesen werden, DE GRAAF (1886 b) fand sie und hat sie bei B. cinereus näher untersucht.]

Nach DE GRAAF ist die Endblase fast kugelförmig und solid. Das Corion soll in der Gegend, wo das Organ liegt, aus seiner Lage gedrängt sein, eine Partie der horizontal verlaufenden Bindegewebsfasern verläuft oberhalb des Organes und kreuzt sich hier mit senkrecht auf diese Richtung verlaufenden Fasern, andere Bindegewebsfasern verlaufen unterhalb des Organes. Beide Schichten liegen diesem fest an. (Meiner Ansicht nach, die ich oben näher erklärt habe, entsprechen die unteren Fasern einer später stark verdickten Bindegewebshülle des Organes.) Das Pigment ist an der betreffenden Stelle des Corions von schwarzer Farbe, die Hautdrüsen fehlen hier. Außer einer geringen Wölbung der Epidermis läßt sich an der Stelle, wo das Organ liegt, nichts besonderes beobachten (DE GRAAF, 1886 b).

Ich selbst finde die Lage der Endblase bereits bei jungen Larven durch einen deutlichen weißen Punkt bezeichnet. Das Aussehen des Organes bei solchen zeigt die Fig. 63.

### Hylidae.

#### Hyla arborea L.

[Wurde von DE GRAAF (1886 b) und LEYDIG (1891) untersucht.] Eine Endblase des Pinealorganes fehlt überhaupt, auch zeigt die Haut an der betreffenden Stelle nicht die geringste Abweichung von ihrem gewöhnlichen Baue.

### Pelobatidae.

#### Pelobates fuscus WGL., Pelodytes.

Von LESSONA (1880) wurde hier die Endblase gefunden.

Ich selbst finde bei einer älteren Larve von Pelobates die Endblase nicht.

### Discoglossidae.

#### Discoglossus.

Die Endblase des Pinealorganes ist vorhanden (LESSONA, 1880).

**Bombinator igneus** RÖSEL (vergl. Fig. 64—66).

[Das Pinealorgan wurde von LEYDIG (1868), GOETTE (1873, 75). DE GRAAF (1886 b) und LEYDIG (1891) untersucht.]

Die Endblase des Organes soll nach DE GRAAF nierenförmig sein und sie wendet sich mit derjenigen Vertiefung, die einem Nierenbecken entsprechen würde nach unten. Sie ist nicht solid, sondern sie besitzt ein unregelmäßiges Lumen. Die Fasern der Cutis verlaufen auf dieselbe Weise, wie das oben angegeben wurde. Die Pigmentschicht und die Hautdrüsen fehlen gänzlich im Corion oberhalb der Endblase. Auch diejenigen Drüsen, die am nächsten derselben gelagert sind, sind kleiner als die übrigen. Die Epidermis ist an der betreffenden Stelle stark gewölbt; die äußerste Schicht der Epidermis verlängert sich in ein langes schwarzes Horn (vergl. Fig. 66).

Zum Unterschied von DE GRAAF beschreibt LEYDIG (1868) die Endblase einer Larve von Bombinator als einen Sack, der in eine obere große und eine untere kleine Hälfte geteilt ist. Bei erwachsenen Tieren war der Körper nicht einfach rundlich, sondern mehr 8-förmig, ein anderesmal selbst wie dreigelappt (vergl. Fig. 64).

**Alytes obstetricans** LAUR.

LESSONA (1880), der auch Kaulquappen dieser Form untersucht hat, fand zuerst die Endblase; eine genauere Beschreibung liefert DE GRAAF (1886).

Der Verlauf der Bindegewebsfasern in dem Corion der Haut ist dasselbe, wie es oben bei Bufo geschildert wurde. Die Endblase ist kugelrund und ganz solid. Die Hautdrüsen sind oberhalb der betreffenden Stelle vorhanden, doch sind sie etwas kleiner, die Pigmentschicht ist hier wie anderswo entwickelt. Die Epidermis ist schwach gewölbt.

## Ranidae.

**Rana esculenta** L.

[Beschreibungen bei LEYDIG (1868), DE GRAAF (1886 b):]

Die Endblase hat meistens das Aussehen einer horizontal liegenden Achte $\infty$ und ist ganz solid. Das Verhalten des Corions ist dasselbe, wie es oben geschildert wurde. Die Pigmentschicht, die sich in der oberflächlichen Partie des Corions befindet, enthält ein lichtbraunes Pigment an der Stelle des schwarzen. Die Hautdrüsen fehlen an der betreffenden Stelle. Die Epidermis zeigt keine Abweichungen, doch ist sie nach außen etwas gewölbt.

Nach LEYDIG (1891) soll ein „Scheitelfleck" von außen wenig oder gar nicht sichtbar sein.

**Rana fusca** RÖSEL, **Rana arvalis** NILLSON. (**Rana temporaria** AUTT. u. L.) (vergl. Fig. 60, 61, 67).

[Beschreibungen bei STIEDA (1865), LEYDIG (1868), DE GRAAF (1886 b), BRAEM (1898) und GAUPP (1904).]

Nach DE GRAAF ist die Endblase meistens rund und ganz solid. Das Verhalten der Bindegewebsfasern ist dasselbe wie oben. Die Pigmentschicht ist oberhalb des Organes ebenso schwarz wie überall anderswo Die Hautdrüsen sind an der betreffenden Stelle weniger entwickelt, doch

fehlen sie da nicht. Die Epidermis oberhalb des Organes ein wenig gewölbt.

Wie darauf OWSJANNIKOW (1888) aufmerksam macht ist der Scheitelfleck bei verschiedenen Exemplaren (R. fusca) verschieden deutlich entwickelt.

**Rana occipitalis, R. delalandii, R. tigrina** wurden von LESSONA (1880) untersucht. Die Endblase überall gefunden.

## 2. Aglossa.

### Pipidae.

**Pipa americana** LAUR.

[LESSONA (1880) hat bei dieser Form die Endblase nicht finden können.]

# Reptilia.

## I. Saurii und Prosaurii.

Bei Sauriern und bei Sphenodon (Hatteria) kommen wieder, wie es bei Petromyzon und bei einigen Teleostomen der Fall war, zwei Parietalorgane vor, das Pinealorgan und ein vorderes Parietalorgan, welch letzteres hier meistens mit dem Namen „Parietalauge" bezeichnet wird. Das Pinealorgan, das bei allen hierher gehörenden Formen vorhanden ist, ist in verhältnismäßig selteneren Fällen vollständig und mit einer Endblase versehen. Meistens fehlt die Endblase und das Organ ist nur als eine „Epiphysis cerebri" entwickelt. Das Parietalauge (früher unrichtig auch als „Pinealauge" bezeichnet) fehlt in einigen Fällen; es ist mit dem vorderen Parietalorgane der Teleostomen vielleicht auch mit dem Parapinealorgane von Petromyzon homolog.

Während die „Epiphyse" des Sauriergehirns seit langem bekannt war (sie wird ja schon von CUVIER, TIEDEMANN und anderen Autoren am Anfang des 19. Jahrhunderts erwähnt, wobei jedenfalls manchmal die Plexus chorioidei des Zwischenhirns mit zu ihr gerechnet werden), geschah die Entdeckung des Parietalauges, erst in verhältnismäßig neuer Zeit.

LEYDIG fand zuerst im Jahre 1872 bei Embryonen von Lacerta und von Anguis in der Scheitelgegend des Kopfes, oberhalb des Zwischenhirnes einen eigentümlichen Körper, „der aus länglichen, einem Zylinderepithel ähnlichen Zellen" bestand. Diese Zellen waren „so geordnet, daß sie zusammen eine flache Grube von rundlichem Umriß bilden. Der Rand der Grube ist nach oben gewendet und hat einen dichten schwarzen Gürtel von Pigment, dieser ist es, welcher schon fürs freie Auge das Organ sehr bemerklich macht." LEYDIG macht darauf aufmerksam, daß dieses Organ nicht, wie man es denken könnte, die Zirbel ist, diese folgt erst etwas weiter darunter. In derselben Abhandlung erwähnt LEYDIG, daß direkt oberhalb der Stelle, wo sich das eben beschriebene Gebilde befindet, im Schädelknochen der Scheitelgegend ein kleines kreisrundes Loch vorhanden ist. Die Lage des Organes ist auch bei erwachsenen Tieren bei der Ansicht des Kopfes von oben leicht bemerkbar. Die betreffende Stelle findet übrigens bereits in einer älteren Arbeit, bei BRANDT (1829), eine kurze Erwähnung, auch ist sie in den Abbildungen zu einem Werke von MILNE EDWARDS (1829) von dem Zeichner gezeichnet worden, obzwar sie dem Autor des betreffenden Werkes selbst entgangen zu sein scheint.

Während LEYDIG selbst über die Entwicklung und die eigentliche Bedeutung des von ihm gefundenen rätselhaften Gebildes noch keine Aus-

kunft geben konnte, hat man später (STRAHL, 1884) angenommen, daß es in gewissen Beziehungen zu der Epiphyse steht. Die Befunde von STRAHL schienen dafür zu sprechen, daß das „LEYDIGsche Organ" nichts anderes als die abgeschnürte distale Partie der Epiphyse vorstelle und daß es somit mit der „Stirndrüse" der Amphibien homolog ist, eine Ansicht, die durch weitere Untersuchungen eine Berichtigung finden sollte, indem es sich zeigte (HOFFMANN, 1886, BÉRANECK, 1887), daß es ein selbständiges Gebilde vorstellt.

Es ist das Verdienst DE GRAAFS (1886), zuerst nachgewiesen zu haben, daß das eigentümliche LEYDIGsche Organ bei Anguis die Bauweise eines Kameralauges hat, daß es sowohl mit einer Linse, wie mit einer Retina versehen ist. Seine Angaben wurden gleich darauf von SPENCER (1886, 1886 b, c) an einer großen Anzahl von verschiedenen Arten von Sauriern im vollen Umfange bestätigt. Es folgte eine große Reihe von Spezialarbeiten, die sich alle mit dem feineren Bau und der Entwicklung des „Parietalauges" oder des „dritten Auges" der Wirbeltiere, wie man das Gebilde von jetzt an nannte, beschäftigt haben*).

## Die Entwicklung der Parietalorgane.

Aus der betreffenden, bereits sehr umfangreichen Literatur sollen hier nur folgende Angaben angeführt werden:

In der ersten Zeit nach der Entdeckung des Parietalauges der Saurier dachte man, dieses entstehe ebenso, wie das bei dem Pinealorgan der Anuren der Fall ist, durch Abschnüren des distalen Endes der Epiphyse. Durch speziell an diese Frage gerichtete Untersuchungen glaubte STRAHL (1884 bei Lacerta) die Sache in diesem Sinne gelöst zu haben. SPENCER hat sich, obzwar er selbst die Entwicklungsgeschichte des betreffenden Organes nicht verfolgt hat, dieser Ansicht angeschlossen und glaubte bei fast allen der von ihm untersuchten Saurierarten noch im vollkommen entwickelten Zustande eine Verbindung zwischen dem Epiphysenende und dem Parietalorgane, einen nervösen „Pinealstalk", gefunden zu haben.

Untersuchungen aus etwas späterer Zeit zeigten, daß das Parietalauge mit dem Epiphysenende nicht zusammenhängt, sondern daß es mittelst eines besonderen Nerven direkt mit dem Gehirndache verbunden ist. STRAHL und MARTIN (1888) und später BÉRANECK (1889) haben den wirklichen „Parietalnerv" entdeckt, der von der Epiphyse vollkommen unabhängig ist. Er entspringt aus dem Zwischenhirndache und zwar etwa aus der Gegend der Commissura habenularis, also vor der Epiphyse. Ebenfalls haben entwicklungsgeschichtliche Untersuchungen nachgewiesen, daß die Ansicht, nach welcher das Parietalauge uns das abgeschnürte Epiphysenende vorstellen sollte, irrtümlich ist. Es hat sich gezeigt, daß beide Organe, die Epiphyse und das Parietalauge, entweder durch Teilung einer ursprünglich einheitlichen Anlage in eine vordere und eine hintere Abteilung [HOFFMANN (1886, Lacerta agilis) und STRAHL-MARTIN (1888, Anguis, Lacerta vivipara)] entstehen, oder daß ihre Anlagen eigentlich zwei dicht voreinander liegende, sonst jedoch von einander unabhängige Gebilde (Ausstülpungen) vorstellen [BÉRANECK (1887 Lacerta agilis) machte darauf

*) BÉRANECK (1891, 92), DENDY (1899), FRANCOTTE (1887, 88, 94, 96), GALEOTTI (1897), HANITSCH (1888), HOFFMANN (1890), KLINCKOWSTROEM (1893, 94), LEGGE (1896), LEYDIG (1891, 96), MC KAY (1888), MELCHERS (1899), OWSJANNIKOW (1888), PRENANT (1893, 93 b, 96), RITTER (1891, 94), SCHAUINSLAND (1899, 1903), SORENSEN (1893), STEMMLER (1900), STRAHL u. MARTIN (1888), STUDNIČKA (1893 b).

zuerst aufmerksam, später hat diese Ansicht LEYDIG (1891, an demselben Objekte) bestätigt]. BÉRANECK (1892, 1893) modifizierte später etwas die ursprüngliche Deutung, indem er sagte, daß beide Ausstülpungen, die sonst selbständig sind, durch ein Septum voneinander getrennt werden, welches manchmal unvollständig sein kann, so daß die Lumina der Ausstülpungen miteinander kommunizieren. Die Selbständigkeit der Anlagen beider Organe hat auch FRANCOTTE (1894) verteidigt. Nach ihm soll dies der normale Typus sein, nach dem sich die Parietalorgane der Saurier bilden. Ebenfalls hält DENDY (1899) beide Organe, die Epiphyse und das Parietalauge, für voneinander unabhängige Bildungen und spricht sogar die Meinung aus, daß es sich in ihnen um ursprünglich paarige Organe handeln könnte.

Gegen die gerade erwähnte Auffassung des Sachverhaltes scheinen die Befunde von KLICKOWSTROEM (1894) zu sprechen, nach denen das Parietalauge bei Iguana nicht eine selbständige Bildung, sondern eine Ausstülpung aus der vorderen Wand der Epiphysenanlage vorstellen würde, bei Tejus sollte das Parietalauge sogar zeitlebens das distale Ende der Epiphyse vorstellen und sich nicht zu einem augenähnlichen Organe umbilden. Die Anlage des Parietalauges aus der vorderen Epiphysenwand glaubte auch MC KAY (1888) bei Grammatophora muricata und SCHAUINSLAND (1899) bei Sphenodon gesehen zu haben. FRANCOTTE (1894), der ähnliches Verhalten selbst bei Anguis, aber nur in einigen Fällen, beobachten konnte, meint, es handle sich da um einen abgeleiteten, sekundären Bildungsmodus der Parietalorgane, bei dem beide Anlagen, die doch sonst als vollkommen selbständige Bildungen aufzufassen sind, frühzeitig miteinander verschmelzen (Fig. 68 a). Dieselbe Auffassungsweise wird von

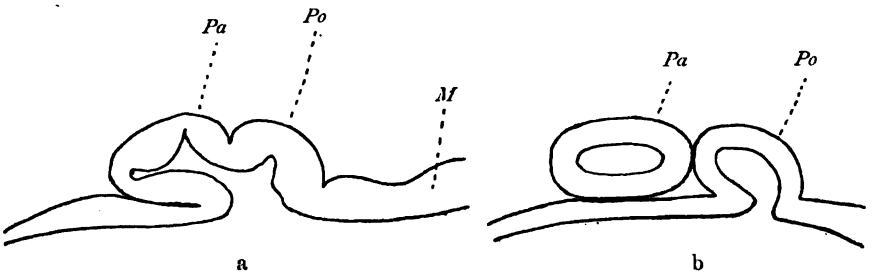


Fig. 68, a, b. Zwei aufeinander folgende Stadien der Entwicklung der beiden Parietalorgane (Parietalauge und Pinealorgan) von Lacerta vivipara. (Nach FRANCOTTE, 1896, doch etwas vereinfacht.)

ihm auch in einer neueren Arbeit (1896) vertreten; die Anlage des Parietalauges soll früher erscheinen als diejenige der Epiphyse.

Man wollte sogar bei solchen Sauriern, denen ein wirkliches augenähnliches Parietalauge fehlt, in dem distalsten, bläschenförmigen Epiphysenende [das man bei Formen, denen das Parietalauge fehlt, beobachten kann] die Anlage eines mit der Epiphyse zu einem Ganzen verschmolzenen Parietalauges sehen. Daß eine solche Annahme unrichtig ist, zeigen die von uns bei Pseudopus gefundenen Verhältnisse: Hier kommt am Ende der Epiphyse eine große Endblase vor, und doch ist hier das Parietalauge neben ihr sehr gut entwickelt. Dieser Fall, über den unten das Nähere berichtet werden soll, lehrt am deutlichsten, daß das Parietalauge mit der Endblase des Pinealorganes gar nichts gemeinschaftlich hat.

Den Anlagen der eigentlichen Parietalorgane vollkommen ähnlich ist diejenige der Paraphyse. FRANCOTTE, der sie (1888) zuerst bei Anguis beobachtet hat, beschreibt sie als die Anlage des Plexus chorioideus.

**Die Parietalgegend** (vergl. die Fig. 5 der Tafel, weiter die Textfiguren 71, 84, 86, 96).

BURCKHARDT (1893) hat zuerst die Parietalgegend des Gehirns bei Lacerta genauer beschrieben. Die einzelnen Abschnitte dieser Gegend verhalten sich auf folgende Weise:

Am hinteren Rande der kurzen, ziemlich dünnen und glatten Lamina supraneuroporica befindet sich in der Mitte zwischen den in den Gehirnventrikel einragenden Plexus chorioidei die Paraphyse. Diese hat bei erwachsenen Tieren in der Regel die Gestalt eines dünnwandigen Sackes, dessen Wände aus kubischen Ependymzellen gebaut sind. Anfangs ist die Paraphyse einfach röhrenförmig, später werden ihre Wände durch den Einfluß der sie von allen Seiten dicht umflechtenden Blutgefäße plexusartig umgewandelt, doch niemals in einem solchen Grade, wie es bei Amphibien der Fall war. Das distale, meist zugespitzte Ende der Paraphyse wendet sich kaudalwärts und begegnet dem nach vorn gewendeten Ende des Pinealorganes oder kommt diesem wenigstens sehr nahe. Das auf die Paraphyse folgende Velum transversum ist deutlich entwickelt und seine Wände meist plexusartig umgewandelt, dasselbe gilt von denen des folgenden Abschnittes, des Dorsalsackes. Dieser unterscheidet sich, was seine Gestalt betrifft, oft nur durch seine geringere Größe von der Paraphyse.

Die den Dorsalsack hinten abgrenzende Commissura habenularis verbindet kleine, ziemlich symmetrische Ganglia habenulae. In der Nähe dieser Kommissur oder durch diese hindurch vereinigt sich der Nerv des Parietalauges (Nervus parietalis) mit einem der Ganglia. Es folgen: das rudimentäre Pinealorgan (Epiphysis cerebri), ein meistens nur kurzes Schaltstück und endlich die Commissura posterior.

### Das Pinealorgan (die Epiphyse).

Am Pinealorgane der Saurier lassen sich nur in äußerst seltenen Fällen alle die drei Abschnitte, die wir bei den Vertretern der vorangehenden Gruppe, den anuren Amphibien, und eigentlich schon bei einigen Selachiern beobachten konnten: eine Endblase, ein Stiel derselben (die „mittlere Strecke des Organes") und eine sackförmige Proximalpartie — die Epiphyse sensu str. unterscheiden.

Am häufigsten fehlt die Endblase, die übrigens immer nur ganz unansehnlich ist und nie in ihrer Gestalt an ein Auge erinnert. Der Stiel ist, wie es bei den Fischen, mit Ausnahme von Petromyzon, der Fall war, hohl, nicht in einen Nerven umgebildet. Er erhält sich auch da, wo eine Endblase fehlt und zwar in der Form eines mehr oder weniger langen „Endzipfels" am Ende der Epiphyse (Fig. 97). Die in eine „Epiphyse" umgewandelte proximale Partie des Pinealorganes der Saurier stellt die umfangreichste und jedenfalls auch wichtigste Partie desselben.

Die Epiphyse steht mit dem Zwischenhirndache mittelst einer verengerten Partie, die entweder hohl oder solid, im letzteren Falle oft sehr dünn ist, eines sekundären Stieles in Verbindung. Es kommen auch Fälle vor (Gehyra, Hemidactylus nach STEMMLER), in denen das ganze mit einer Endblase endigende Pinealorgan röhrenförmig ist und mittelst einer verengerten Partie an das Gehirn sich ansetzt, es scheint als ob sich hier

eine proximale Erweiterung — eine Epiphyse — überhaupt nicht entwickeln würde (Fig. 86).

Einen Fall, in dem alle Bestandteile des Pinealorganes ziemlich vollkommen entwickelt waren, in dem man also eine Endblase, einen Stiel, eine Proximalpartie (Epiphyse) und einen sekundären Stiel unterscheiden konnte, habe ich bei Pseudopus Pallasii gefunden (Fig. 96).

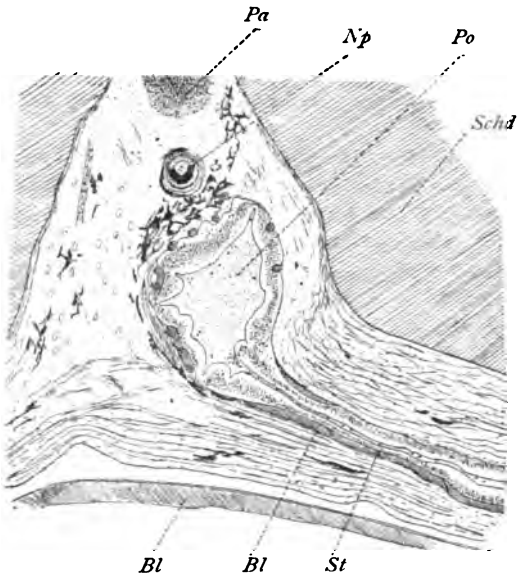


Fig. 69. Die Endblase und die distale Partie des Stieles des Pinealorganes, ein Nebenparietalorgan und ein Teil des Parietalauges von Pseudopus Pallasii. Vergrößerung: REICHERT, Obj. 3, Ok. 3.

Bei einem der von mir untersuchten Exemplare (Fig. 69) zeigte die Endblase fast dasselbe Aussehen wie bei Selachiern, auch befand sie sich im Foramen parietale, sie lag hier jedoch unter dem vorzüglich entwickelten Parietalauge. In dem anderen Falle (Fig. 96) war das Lumen der Endblase durch tief in das Innere derselben einragende Falten sehr verengt. Auf die Endblase folgte proximalwärts der röhrenförmige Stiel, dessen Wände bereits Falten zeigten. Was die eigentliche Epiphyse betrifft, so handelt es sich bei Pseudopus um ein ziemlich umfangreiches Hohlgebilde, dessen Wände in Falten gelegt sind, so daß das Gebilde das Aussehen etwa einer Drüse hat. An dem einen Ende geht es in den oben erwähnten Stiel über, an dem anderen ist es mit dem Zwischenhirndache mittelst eines sehr dünnen, wie es scheint soliden Stieles verbunden, der im Vergleiche mit dem früheren für einen sekundären gehalten werden muß. Die Proximalpartie des Pinealorganes — die Epiphyse samt dem sekundären Stiele — steht fast senkrecht an dem Gehirndache, während sich der eigentliche Stiel horizontal und mit der unteren Oberfläche des Schädels parallel nach vorn wendet. Die Endblase liegt in direkter Verlängerung des Stieles. Auch schon bei Selachiern war das Pinealorgan auf etwa dieselbe Weise gekrümmt.

Die eben besprochenen Verhältnisse bei Pseudopus haben deshalb eine besondere Wichtigkeit, weil man in dem betreffenden Falle neben einer schon im Bereiche des Parietalforamen liegenden Endblase des Pinealorganes auch ein vorzüglich entwickeltes Parietalauge findet. Nur noch bei Varanus bengalensis kann man, wie wenigstens aus einer Abbildung SPENCERS hervorgeht, am Ende des Pinealorganes eine terminale Erweiterung, eine kleine Endblase gleichzeitig mit dem Parietalauge finden, sonst fehlt merkwürdigerweise bei allen Formen, bei denen die Endblase des Pinealorganes entwickelt ist, das Parietalauge vollkommen. Diese Erscheinung hat zu der jedenfalls nicht richtigen Ansicht geführt, daß iene terminale Erweiterung des Pinealorganes nichts anderes ist als ein rudimentäres schon von Anfang an mit der Epiphyse zu einem ganzen verschmolzenes Parietalauge (KLINCKOWSTROEM, 1893, STEMMLER, 1900).

Zuerst hat SPENCER (1886c) einige hierher gehörende Fälle beschrieben und hat die Endblase für ein rudimentäres mit der Epiphyse mittelst eines hohlen nicht in einen Nerven umgewandelten Stieles verbundenes Parietalauge gehalten. Die Formen, bei denen er dies beschreibt, sind: Cyclodus gigas, Ceratophora aspera, Lyriocephalus scutatus. Auch die Parietalorgane von Draco volans höchst wahrscheinlich auch Moloch horridus gehören hierher. Bei Cyclodus soll sich die umfangreiche Endblase des Pinealorganes sogar im Inneren des Foramen parietale befinden. Neuestens hat STEMMLER (1900) zwei weitere Fälle beschrieben: Gehyra oceanica und Hemidactylus mabouia (vergl. Fig. 86, p. 168). Wie man sieht, sind es hauptsächlich die Vertreter der Geckoniden und der Agamiden, bei denen sich als Ersatz des fehlenden Parietalauges am Ende des Pinealorganes eine Endblase entwickelt. Jedenfalls kommen auch Fälle vor, in denen sowohl das Parietalauge, wie auch die Endblase des Pinealorganes vermißt werden, so ist es z. B. bei Platydactylus der Fall, bei dem (MELCHERS, 1899) sogar auch die übrig bleibende Epiphyse deutliche Zeichen einer Degeneration zeigt.

Etwas rätselhaft ist die Bedeutung der von RITTER (1891) beschriebenen „Epiphysenblasen" von Phrynosoma Douglasii und coronatum. Vielleicht handelt es sich in ihnen um vom Gehirndache abgetrennte Endblasen der Epiphyse oder um den Körper dieser letzteren selbst.

Bei der überwiegenden Mehrzahl der Saurier und auch bei Sphenodon fehlt die Endblase des Pinealorganes, trotzdem erhält sich hier in der Regel der Stiel und zwar in der Gestalt eines mehr oder weniger auffallenden „Endzipfels", des distalen Epiphysenendes. Es handelt sich entweder nur um einen allmählich sich verjüngernden schnabelförmigen oder um einen langen fadenförmigen Ausläufer, der meistens unter rechtem Winkel vom Ende der Epiphyse entspringt und nach vorn sich wendet. Den ersteren Fall stellt unsere Fig. 97. p. 184 dar. Der Endzipfel verläuft parallel mit der unteren Fläche des Schädeldaches und endigt meist mit einer dünnen Spitze unweit des hinteren Randes des Parietalauges, daselbst, wo sich in den oben erwähnten Fällen eine Endblase befand. Ausnahmsweise wendet sich der Endzipfel auch nach hinten (Seps tridactylus nach LEYDIG, 1891). Der Endzipfel ist bis zu seinem Ende hohl; die Angaben, nach denen er in einigen Fällen solid sein sollte („Endfaden"), lassen sich vielleicht so erklären, daß sich in den betreffenden Fällen die Wände des Endzipfels so dicht aneinander legen, daß das Lumen nicht zum Vorschein kommt. Ein solcher Endfaden soll nach SPENCER (1896c) bei Plica umbra vorkommen.

Die proximale Partie des ganzen Pinealorganes, für die wir den Namen „Epiphyse" („Corpus pineale") behalten haben, ist in jedem Falle vorhanden. Die Epiphyse hat in einigen Fällen die Gestalt eines einfach birnförmigen oder kegelförmigen Hohlgebildes, das sich mittelst eines verdünnten Stieles mit dem Gehirndache verbindet und dessen verbreiterte distale Partie aus ihrem vorderen Rande den oben erwähnten Endzipfel aussendet (Fig. 97, p. 184). In anderen Fällen ist die Epiphyse etwa spindelförmig oder endlich, und dies in jenen Fällen, in denen der ehemalige Stiel etwas dicker ist, hat sie zusammen mit diesem die Gestalt eines etwa rechtwinklig geknickten Schlauches.

Die Wand der Epiphyse ist in einigen Fällen überall gleich dick und außen und innen glatt, in anderen findet man im Innern Wülste und Septa ähnlicher Art, wie wir sie im Innern des Pinealorganes der Fische beobachtet haben. Diese ragen manchmal tief in das Lumen

der Epiphyse hinein. LEYDIG (1891) konnte in einem Falle, bei Lacerta ocellata, im Innern der Epiphyse bis sechs Nebenräume beobachten, die durch solche Septenbildung entstanden sind. In der distalen Partie des Körpers der Epiphyse sind diese Wülste am höchsten, in dem Stiele fehlen sie. Sie verlaufen meistens parallel mit der Länge des Organes oder sind mehr oder weniger gewunden.

Außer diesen inneren Wülsten kommen an der sonst überall gleich dick bleibenden Wand der Epiphyse in vielen Fällen wirkliche Falten vor. Manchmal sind solche nur unbedeutend (vergl. Fig. 97), doch kann die Epiphyse, wenn ihre Wände reichlicher in Falten gelegt werden, auch das Aussehen einer kompliziert gebauten Drüse bekommen. Den Anfang einer solchen Umbildung haben wir schon früher bei Pseudopus gesehen (Fig. 96). Durch tief einragende Falten kann manchmal die ganze Epiphyse in mehrere aufeinanderfolgende Abschnitte geteilt werden [vergl. Fig. 85, welche die Verhältnisse bei Sphenodon zeigt, oder eine Abbildung in EDINGERS „Vorlesungen" (1900, p. 139), in der die Epiphyse von Varanus griseus dargestellt ist]. In jedem Falle legen sich zwischen die einzelnen Falten der Wand der Epiphyse noch zahlreiche Blutgefäße hinein.

Der sekundäre Stiel, mittelst dessen die Epiphyse mit dem Zwischenhirndache zusammenhängt, ist in der embryonalen Zeit immer, meistens auch während der übrigen Lebenszeit hohl. Fälle, in denen er solid wird, sind im ganzen seltener. Er kann sich in solchen stark verdünnen und es scheint, als ob am Ende nur einige Fasern (Nervenfasern?) die Epiphyse mit dem Gehirndache verbinden würden. In einem bereits oben erwähnten Falle (Platydactylus) wird der Stiel der ohnehin rudimentären Epiphyse gänzlich unterbrochen, worauf sich die Epiphyse auf eine eigentümliche, unten näher zu besprechende Weise regressiv verändert (vergl. Fig. 88).

Über **die Entwicklungsgeschichte** des Pinealorganes der Saurier kann etwa folgendes angegeben werden:

In einigen Fällen, so nach KLINCKOWSTROEM (1893) bei Tejus, nach STEMMLER (1900) bei Gehyra und Hemidactylus konnten an der Anlage des Pinealorganes schon sehr früh zwei Abschnitte unterschieden werden. Der distalere entwickelte sich später zu einer Endblase (meine Deutung!), während aus dem proximaleren der Stiel resp. auch die eigentliche Epiphyse geworden ist. In den genannten Arten handelt es sich um Formen, denen ein Parietalauge fehlt und bei denen es scheint, als ob sich hier die Endblase als ein Ersatz des Parietalauges erscheinen würde, und so sollte in dieser Beziehung auch das Pinealorgan von Pseudopus untersucht, und dabei festgestellt werden, ob auch bei ihm die Endblase so früh angelegt wird. Es läßt sich voraussetzen, daß dem so sein wird, überall bei den Fischen hat man z. B. beobachtet, daß die Endblase sehr früh angelegt wird!

Anders verhält es sich bei Formen, denen eine Endblase fehlt. Es scheint, daß bei solchen eine Endblase nicht einmal angelegt wird. Die Annahme, daß sie in der Anlage der späteren „Epiphyse" mit enthalten sein könnte, hat sehr wenig Wahrscheinlichkeit für sich. Die Epiphysenanlage hat bei solchen Formen anfangs die Gestalt eines einfachen, etwa birnförmigen Hohlgebildes, das mittelst einer verdünnten Partie, des späteren sekundären Stieles, mit dem Gehirndache zusammenhängt. Die Anlage wächst später etwas in die Länge aus, wird etwa schlauchförmig und es lassen sich an ihr jetzt zwei Hälften unterscheiden, die zueinander etwa

unter rechtem Winkel geneigt sind. Die senkrecht am Gehirndache stehende Partie wird zu dem späteren eigentlichen Körper der Epiphyse, die distalere horizontale, die parallel mit dem Schädeldache nach vorn verläuft, zu dem Endzipfel der ersteren*). Erst am Ende des embryonalen Lebens wächst die Epiphyse zu einem umfangreicheren Gebilde aus und es können sich ihre Wände, wie es oben angegeben wurde, in Falten legen.

**Die Struktur.** Wie anderswo, stellen auch bei Sauriern Ependymzellen den Hauptbestandteil der Wand eines Pinealorganes vor. In einigen Fällen sind alle diese Zellen gleich gestaltet, in anderen lassen sich zwischen gewöhnlichen Ependymzellen in bestimmten Abständen voneinander besondere Zellen nachweisen, welche an die Sinneszellen des Pinealorganes von Petromyzon erinnern.

Den ersteren Fall habe ich bei Pseudopus beobachtet. Die Wand der durch Seitenausstülpungen ziemlich komplizierten Epiphyse wird hier von langen Ependymzellen gebaut, die sich unterhalb jener Stelle, wo in ihnen der Kern liegt, nur ganz wenig verdünnen, so daß die Struktur der Wand, abgesehen von der jedenfalls sehr bedeutenden Länge der einzelnen Zellen, an diejenige eines Plexus chorioideus erinnert. Außer diesen Ependymzellen, die alle im Niveau der inneren Oberfläche der Wand mit glatten Endflächen endigen, lassen sich, und zwar zwischen ihren etwas dünneren äußeren Enden, hie und da kleinere Zellen, wahrscheinlich Neurogliazellen, nachweisen. Ganglienzellen kommen hier nicht vor. Da die Kerne der Ependymzellen in verschiedenem Niveau innerhalb der Wand der Epiphyse liegen, bekommt dieselbe auch abgesehen von dem Vorhandensein der Neurogliazellen, so ein Aussehen, als ob sie aus vielen Zellschichten gebaut wäre. Die, wie schon gesagt wurde, reichlich in Falten gelegte Wand einer solchen Epiphyse ist von außen dicht von Blutkapillaren umflochten, und das ganze Organ erinnert auch in dieser Beziehung auffallend an einen Plexus chorioideus. In der Tat lassen sich, wie wir später sehen werden, in seinem Inneren bestimmte Zeichen beobachten, nach denen man darauf schließen kann, daß seine Wände auf genau dieselbe Weise wie die Ependymmembranen des Zentralnervensystems sezernieren.

Andere Verhältnisse konnte ich in der Wand der einfach sackförmigen, also jedenfalls primitivere Verhältnisse zeigenden Epiphyse von Anguis fragilis finden. Unter den das Lumen dieses Organes begrenzenden zylindrischen Zellen lassen sich zweierlei nachweisen, es kommen da gewöhnliche Ependymzellen und lange stäbchenförmige, mit ihren Enden in das Lumen der Epiphyse einragende Zellen vor. Die äußeren Enden der Ependymzellen sowie die der Zellen der zweiten Art sind hier zum Unterschied von Pseudopus dünn und die zwischen ihnen übrigbleibenden Lücken sind durch Neurogliazellen und durch ein aus Fortsätzen derselben bestehendes feines Netz ausgefüllt. Es lassen sich hier endlich Fasern beobachten, welche parallel mit der äußeren Oberfläche der Wand verlaufen und so ein ganz ähnliches Verhalten zeigen, wie die Nervenfasern in anderen Parietalorganen. Es handelt sich um Nervenfasern eines Tractus pinealis. Die Verbindung dieser Fasern mit Zellen ist es mir nicht nachzuweisen gelungen.

Nach dem einen oder dem anderen Modus sind nun die Wände der Epiphysen bei verschiedenen Saurierarten gebaut. Die zuerst von uns beschriebene Bauweise scheint, falls die Abbildungen von SPENCER,

*) Vergleiche die Abbildungen bei DENDY, 1899, Fig. 28 (Hinulia), bei FRANCOTTE, 1886, Fig. 20, und 1894, Fig. 11 (Anguis).

in denen sie, manchmal jedenfalls allzu schematisch dargestellt wird, richtig sind, besonders bei zahlreichen Formen der Saurier vorhanden zu sein. Jedenfalls handelt es sich in ihr um eine Vereinfachung der ursprünglichen Bauweise des Organes, die bei einer anderen Wirbeltiergruppe nicht ihresgleichen hat.

Genau auf dieselbe Weise wie die Wand der eigentlichen Epiphyse, die wir im Vorangehenden im Sinne hatten, ist die Wand des Endzipfels gebaut. Entweder besteht sie, wie manche der SPENCERschen Abbildungen zeigen, aus einer einzigen Art von Ependymzellen, welche, da die Wand stark verdünnt ist, fast kubisch sind, oder (Anguis) es lassen sich hier noch alle jene Elemente nachweisen, die wir oben an der zweiten Stelle erwähnt haben. Auch die Wände der Endblase weichen, falls eine solche überhaupt vorhanden ist, nicht im geringsten von denen der Epiphyse und des Stieles ab. Bei Pseudopus lassen sich in der Endblase z. B. keine besonderen Zellen, in denen wir Sinneszellen erblicken könnten, nachweisen, und man muß annehmen, daß hier die Endblase und das ganze Organ schon den Wert eines Sinnesorganes verloren hat.

Ganz besondere Veränderungen kann die Wand der Epiphyse in jenen Fällen erfahren, in denen dieses Organ von der Gehirnoberfläche abgeschnürt wird und zugrunde geht. Die betreffenden Verhältnisse, bei denen es sich hauptsächlich um Lockerung des Zellverbandes und um Eindringen von Blutgefäßen in die Wand handelt, werden später unten beim Besprechen der Verhältnisse bei Platydactylus (p. 169) näher beschrieben.

In der Literatur finden sich, was die Struktur der Epiphyse betrifft, meistens nur auf das Verhalten der Zellen an der inneren Oberfläche der Wand jenes Organes sich beziehende Angaben. Diese Angaben lauten ziemlich verschieden und widersprechen einander oft sehr. Am häufigsten wird von einem Zilienbesatze der inneren Fläche der Wand gesprochen, der doch, soviel unsere eigenen Erfahrungen lehren, in keinem Falle im Innern des Pinealorganes vorhanden ist. Am allerwenigsten kann von Flimmerzellen im Innern der Epiphyse gesprochen werden. LEYDIG (1891) untersuchte in dieser Beziehung lebende Tiere und fand nicht die geringste Spur einer Flimmerbewegung im Innern der Epiphyse.

Nach KLINCKOWSTROEM (1893) sollten nur bei Embryonen (Iguana) Zilien vorhanden sein, sie sollen jedoch bei erwachsenen Exemplaren (Iguana, Tejus) fehlen.

BÉRANECK (1887) spricht von zahnartigen Hervorragungen der einzelnen Zellflächen; solche sollen bei erwachsenen Tieren mit denen der gegenüberliegenden Wand zusammenhängen und Netze bilden.

Ich selbst finde verschiedenes Verhalten bei Pseudopus einerseits und bei Anguis andererseits. Bei der ersteren Form sind die gegen das Lumen zugewendeten Oberflächen der überall gleichartigen Ependymzellen vollkommen glatt, höchstens lassen sich an ihnen hie und da besondere Bildungen beobachten, die jenen Sekretballen entsprechen, wie man sie an Ependymzellen anderer Partien des Zentralnervensystems beobachten kann. Das Innere der Epiphyse ist in diesem Falle von einem feinen Koagulate gefüllt, das von einer ehemals sein Lumen ausfüllenden Flüssigkeit stammt. In der Endblase des Organes von Pseudopus kommen endlich auch homogene, acidofile kleine Kügelchen vor, die jedenfalls auch aus der Wand des Organes ausgeschieden wurden. (Ähnliche zeichnet auch SPENCER [1886c] auf einer die Parietalorgane von Varanus bengalensis darstellenden Abbil-

dung.) Bei Anguis, wo in der Wand zweierlei Zellen vorhanden sind, verhalten sich die gewöhnlichen Ependymzellen so wie diejenigen bei Pseudopus, dagegen gehen von den keulenförmigen Enden der stäbchenförmigen Zellen acidophile Fädchen aus, welche sich, so wie es BÉRANECK beobachtet hat, mit denen der gegenüberliegenden Seite vereinigen und im Innern des Organes ein Netz bilden können. Ohne Zweifel handelt es sich in diesen Fäden um umgewandeltes Protoplasma. Abgesehen von diesen Netzen liegen hie und da im Innern des Organes isolierte Zellen oder kleine Syncytien, die sich noch in ihrem ursprünglichen Zustand erhalten haben.

Vollkommen rätselhaft ist es, ob und auf welche Weise die Sekrete der Epiphyse aus derselben nach außen entfernt werden. Bei manchen Formen kommuniziert noch das Lumen der Epiphyse mit dem Zwischenhirnventrikel, und da konnte MELCHERS in einem solchen Falle (1899, Embryone von Platydactylus) direkt beobachten, daß der Inhalt der Epiphyse wie ein Zapfen in das Innere des Gehirnventrikels hineinragt. Bei Pseudopus, dessen mächtige Epiphyse vollkommen für sich abgeschlossen ist, kann der flüssige Inhalt der Epiphyse höchstens mit der Cerebrospinalflüssigkeit der Umgebung im Zusammenhange stehen.

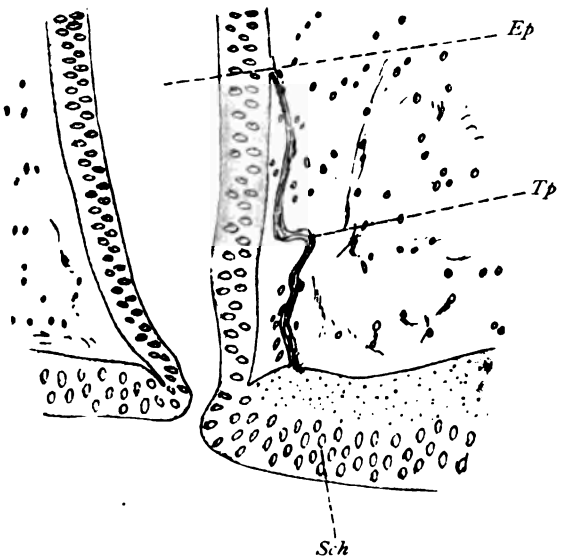


Fig. 70. Die proximale Partie der Epiphyse eines 18tägigen Embryo von Iguana tuberculata mit einem die Wand der Epiphyse mit der Gehirndecke verbindenden Tractus pinealis. (Nach KLINCKOWSTROEM, 1893.)

**Die Pigmentierung.** Die Epiphyse ist entweder in allen ihren Teilen pigmentfrei oder, und zwar sehr oft, ist die distale Partie ihres Körpers, hauptsächlich aber der schnabelförmige Endzipfel stark pigmentiert (Fig. 97, Anguis). Das Pigment befindet sich im Inneren der zylindrischen gegen das Lumen zugewendeten Partien der Ependymzellen. LEYDIG (1891) findet bei Lacerta ocellata außer dem feinkörnigen Pigment auch mehrere große runde Pigmentklumpen, wahrscheinlich Anhäufungen runder Pigmentzellen. Das Pigment erscheint besonders in dem Endzipfel sehr früh und ist dieser schon am Kopfe von älteren Embryonen als ein schwarzer Strich hinter der Epiphyse deutlich bemerkbar (LEYDIG, 1872).

**Tractus pinealis.** LEYDIG (1896) glaubte im Stiele der Epiphyse bei Platydactylus feine Faserungen, die er für Nervenfasern hält, gefunden zu haben. Es ist nach den Untersuchungen von MELCHERS (1899) fast sicher, daß es sich nicht um solche, sondern um an der Stelle des verkümmerten Epiphysenstieles übrigbleibende Bindegewebsbündel gehandelt hat. Trotzdem ist es sicher, daß die Epiphyse, wenigstens in einigen

Fällen von der Gegend der Commissura posterior Nervenfasern erhält. Vielleicht gehören die Faserungen, die LEYDIG (1896) im Stiele der Epiphyse von Lacerta findet, hierher, sicher kommt jedoch, wie es KLINCKOWSTROEM (1893) nachzuweisen gelungen ist, bei Iguana ein Tractus pinealis vor, der mit dem „Tractus pinealis" der Selachier und der Amphibien gleichgestellt werden darf. Es handelt sich da um ein aus dem Gehirndache (Schaltstück) unweit der Epiphyse entspringendes, zuerst parallel mit der hinteren Wand dieser verlaufendes, und dann im distalen Drittel der Epiphyse in ihre Wand sich einsenkendes nervöses Bündel (Fig. 70).

Auch das Pinealorgan der Saurier besitzt also, wenn vielleicht auch nicht in jedem Falle, eine nervöse Verbindung mit dem Gehirndache.

### Die Hüllen des Pinealorganes.

Außer von einer feinen Limitans externa wird die Epiphyse überall von einer bindegewebigen Hülle umgeben, die auf der einen Seite mit den Meningen des Gehirns zusammenhängt, auf der anderen, und zwar am Ende des Endzipfels sich an die untere Fläche der Schädelknochen anheftet. Der so entstehende bindegewebige Strang wird durch Blutgefäße begleitet und enthält oft zahlreiche Pigmentzellen. Meistens steht er auch mit den bindegewebigen Hüllen des Parietalauges in inniger Verbindung, und es kann deshalb scheinen, als ob das Parietalorgan mit zu der Epiphyse zugehören würde.

Auf die ziemlich feste aus dicht liegenden Bindegewebsfasern bestehende Hülle folgt das ziemlich lockere Bindegewebe der Umgebung, in dem meistens, und zwar hauptsächlich in der Umgebung des Endzipfels, ebenfalls Pigmentzellen enthalten sind.

Die in der Umgebung der Epiphyse massenhaft vorkommenden und sie dicht umflechtenden Blutgefäße hängen mit denjenigen, welche die membranösen Partien der Zwischenhirndecke (Dorsalsack, Paraphyse) versorgen, innig zusammen.

### Das Parietalauge (drittes Auge der Saurier und von Sphenodon).

Das Parietalauge fehlt in einer Reihe von Fällen, so bei den Geckoniden: Hemidactylus, Gehyra, Gecko, Platydactylus, bei einigen Agamiden: Draco, Ceratophora, Lyriocephalus, wahrscheinlich auch bei Moloch. Endlich fehlt es bei Tejus (Tupinambis) und bei Cyclodus. Sonst konnte überall ein Parietalauge meist in der Form eines Bläschens, dessen obere Wand (Linse) pigmentfrei und meist lichtbrechend, die untere (Retina) dicht pigmentiert ist, nachgewiesen werden.

Was die **Gestalt des Parietalauges** betrifft, so ist diese sehr verschieden, je nachdem, ob das Auge seine ursprüngliche Form eines Kameralauges behalten hat oder nur rudimentär ist. Es kommen alle Gestalten zwischen der eines mit seiner Basis nach oben gewendeten ziemlich hohen Kegels und der eines dorsoventral ganz zusammengedrückten Bläschens vor, dessen Lumen nur spaltenförmig ist. Von oben gesehen ist das Parietalauge immer rundlich, höchstens ist es manchmal etwas von vorn nach hinten verlängert. Es können etwa folgende Formen der Parietalaugen unterschieden werden:

1. Birnförmige oder umgekehrt kegelförmige Parietalaugen: Bei Sphenodon (SPENCER, LEYDIG) (Fig. 85), bei Iguana (SPENCER), bei Varanus nebulosus, manchmal auch bei erwachsenen Exemplaren von

Anguis (nach HANITSCH). Ich selbst finde ähnliche Gestalt des Parietalauges bei Pseudopus (Fig. 96).

2. Dorsoventral verlängerte und zwar ovoide Parietalaugen: Anolis (Fig. 92) und Lyriocephalus nach SPENCER.

3. Kugelförmige oder halbkugelförmige: die Linse im letzteren Falle oben abgeflacht: Lacerta ocellata (kugelförmig nach LEYDIG, halbkugelförmig nach SPENCER), Chameleo, Grammatophora barbara, Moloch horridus (Fig. 91), Agama hispida. Auch bei Lacerta agilis kann das Organ in seltenen Fällen etwa halbkugelförmig sein. (Vergl. Fig. 101 b.)

4. In der Gestalt einer dorsoventral mehr oder weniger stark abgeflachten linsenförmigen Blase: Anguis fragilis [in der Regel (Fig. 98)], Lacerta vivipara, agilis (Fig. 101 a), viridis. Seps tridactylus, Varanus giganteus (Fig. 99), Plica, Iguana (Fig. 94), Calotes. Sehr stark abgeflacht ist es z. B. bei Uta stansburiana (RITTER, 1891).

5. Abgeflacht, wobei die untere Wand leicht nach innen eingestülpt ist: Varanus bengalensis, Leiolaemus nitidus (Fig. 93), Calotes ophiomachus. Eine ganz schwache Einstülpung läßt sich übrigens auch bei Lacerta agilis [LEYDIG (Fig. 101 a)] und vivipara (OWSJANNIKOW) beobachten. Die obere Seite der Retina ist in allen diesen Fällen nicht konkav, sondern eher konvex. Das Organ hat manchmal unten ringsherum scharfe Kanten und hat so die Gestalt einer runden Schachtel (so z. B. bei Leiolaemus). Manchmal kann das Organ auch schief zusammengedrückt sein, so daß es nur an einer Seite eine solche scharfe Kante zeigt — so bei Lacerta viridis nach LEYDIG — wahrscheinlich ist eine solche unregelmäßige Form jedoch nur durch Fixation bedingt.

6. Abgeflacht und in der sagittalen Richtung verlängert: Seps chalcidica, Calotes ophiomachus, versicolor.

Die Gestalt der Parietalaugen, welche, wie wir gerade gesehen haben, sehr verschieden sein kann, variiert, wie ebenfalls schon aus dem vorangehenden hervorgeht, auch bei verschiedenen Exemplaren einer und derselben Art, das Auge hat endlich bei jungen Exemplaren manchmal eine andere Gestalt als bei erwachsenen.

Beispiele zu dem ersteren: Die Verschiedenheit der Angaben über die Gestalt der Parietalaugen von Iguana (SPENCER und KLINCKOWSTROEM) von Lacerta ocellata (SPENCER und LEYDIG). von Lacerta agilis (vergl. Fig. 101 a, b) von Anguis fragilis (vergl. Fig. 97 und 98) usw. Als ein Beispiel zu dem letzteren kann z. B. Iguana angeführt werden, bei der das Organ in der embryonalen Zeit kugelförmig, im erwachsenen Tiere dagegen niedrig und fast linsenförmig ist (KLINCKOWSTROEM).

Die obere Wand des bläschenförmigen Parietalauges, die Linse, ist in der Regel pigmentfrei oder nur teilweise pigmentiert, sie ist meist lichtbrechend und hat in der Regel die Form einer Linse, die untere Wand, die Retina, ist pigmentiert und immer komplizierter gebaut als die obere, meist ist sie aus mehreren Schichten von Elementen zusammengesetzt. Wenigstens in der embryonalen Zeit hängt sie mittelst eines Nerven mit dem Gehirn zusammen. Auch in ganz rudimentären Parietalaugen (die plattgedrückten Organe alter Tiere) lassen sich beide Schichten gut voneinander unterscheiden. Solche Parietalaugen, in denen die Wände überall gleichartig gebaut wären, wie es in den rudimentären (oder primitiven) Pinealorganen (Endblase) der Fall ist, gehören zu großen Seltenheiten: Chameleo nach SPENCERS und meinen eigenen Befunden. Andere solche Gebilde, die von SPENCER als rudimentäre Parietalaugen beschrieben wurden (Lyriocephalus, bei dem die obere Wand des blasen-

förmigen Organes dicker ist als die untere, Cyclodus usw.) gehören sicher nicht hierher, sondern sind, wie ihre Bezeichnungen zu der Epiphyse dafür sprechen, Endblasen der Pinealorgane.

Verschieden kann das Verhalten der Linse zu der Retina sein. Beide diese Teile stellen uns Differenziationen der Wand eines und desselben Bläschens vor, und in der Tat gehen in der Mehrzahl der Fälle die Elemente der Linse allmählich in diejenigen der Linse über. Es gibt auch Ausnahmen: bei erwachsenen Tieren kann manchmal die Linse durch eine vollkommen scharfe Grenze gegen die Retina zu abgegrenzt sein. Es scheint, daß dies nur bei einigen Exemplaren vorkommt, während sonst beide Teile innig zusammenhängen. Nach DE GRAAF (1886) soll bei Anguis die Linse scharf von der Retina getrennt sein, was auch LEYDIG (1891) findet (Fig. 97), während andere Untersucher desselben Objektes nur allmähliche Übergänge zwischen beiden fanden (Fig. 98). Auch bezüglich der Lacerta vivipara besteht eine ähnliche Kontroverse; OWSJANNIKOW findet da die Linse scharf abgegrenzt, LEYDIG jedoch im Zusammenhange mit der Retina. Nach KLINCKOWSTROEM soll nur bei alten Exemplaren von Iguana die Linse scharf von der Retina abgetrennt sein.

Während es sich in den eben besprochenen Verhältnissen höchstens um Variationen gehandelt hat, handelt es sich dort, wo zwischen der Linse und der Retina eine Lücke gefunden wurde, ganz sicher um Artefakten, die durch Schrumpfung der Linse resp. auch der Retina bedingt sind. RITTER (1891) der bei Uta stansburiana eine solche Lücke findet, gibt an, daß sie durch eine feinkörnige Substanz angefüllt sei, LEYDIG (1891) glaubt zwischen der Linse und der Retina einen Lymphspalt gefunden zu haben. Auch bei Sphenodon hat SCHAUINSLAND (wie seine Abbildung, 1903, zeigt) eine Lücke zwischen der Linse und der Retina gefunden.

Sehr wenig Wahrscheinlichkeit hat die Angabe LEYDIGS (1891) für sich, nach der sich bei Sphenodon zwischen die Linse und die Retina Bindegewebe einlagern sollte.

### Die Retina des Parietalauges.

Je nach der Gesamtform des Parietalauges ist die obere Fläche der Retina entweder stark vertieft — becherförmige Retina, wie wir sie bei den kugelförmigen und überhaupt wenig zusammengedrückten Parietalaugen finden, oder ist sie ganz flach und kann sogar etwas gewölbt sein — eine solche Retina kommt in den stark dorsoventral abgeflachten Parietalaugen vor, wie man solche besonders bei erwachsenen Exemplaren mancher Formen (bei Anguis und Lacerta z. B. Fig. 101 a) findet. In letzterem Falle handelt es sich sicher um rudimentäre Parietalaugen.

Überall dort, wo sich die Struktur der Retina untersuchen ließ — es war dies wegen der meist sehr dichten Pigmentierung nicht immer möglich — konnten in ihr mehrere Schichten von Zellen unterschieden werden. Zu unterst lagen in etwa zwei Schichten runde Zellen, oben, gegen das Lumen des Organes zu stäbchenförmige Elemente. Die ganze Retina erinnert durch ihre Struktur auffallend an diejenige des Pinealorganes von Petromyzon; auch hier handelt es sich um eine direkte Retina; die lichtempfindlichen Enden der Sinnesellen befinden sich hier auf der oberen Oberfläche der betreffenden Schicht.

Die erste genaue Beschreibung der Retina des Parietalauges lieferte, nach Untersuchungen an Anguis fragilis DE GRAAF (1886, 86b). Er hat bereits fünf verschiedene Schichten in der parietalen Retina unterschieden.

Von seiner Beschreibung weichen nicht viel diejenigen von SPENCER (1886c), die sich auf eine große Anzahl verschiedener Arten beziehen, ab. Weitere Beschreibungen lieferten BÉRANECK (1887, Anguis, Lacerta), FRANCOTTE (1888, Anguis), MC KAY (1888, Grammatophora, Hinulia), STRAHL und MARTIN (1888, Lacerta), RITTER (1891, Phrynosoma) und andere. Alle diese Beschreibungen stimmen in den Hauptsachen überein; die Retina des Parietalauges ist jedenfalls überall auf dieselbe Weise gebaut.

Es werden von den genannten Autoren etwa folgende Schichten der Retina (von innen nach außen fortschreitend) unterschieden (vergl. Fig. 72):

1. Eine innere Schicht von langen zylindrischen Elementen, die als „Stäbchen" oder „Rods", „rod-like bodys" (SPENCER) oder „cellules en bâtonnets" (FRANCOTTE) bezeichnet wurden. An diese ist hauptsächlich das Pigment, das in der Retina vorhanden ist, gebunden („Pigmentzellen", HANITSCH).

Mit ihren pigmentfreien Enden ragen diese Elemente etwas in das Innere des Organes hinein. DE GRAAF erwähnt hyaline Stäbchen, die sich an ihr Ende ansetzen sollten, andere nur pigmentfreie Enden der Zellen und glauben, daß die Angabe von DE GRAAF durch eine Täuschung entstanden ist (LEYDIG z. B.). Es folgt:

2. Eine innere Zellenschicht, „couche cellulaire interne" (FRANCOTTE). Es sind das runde Zellen mit runden großen Kernen. RITTER, der die Schicht mit der vorangehenden zusammenfaßt, unterscheidet bei Phrynosoma zweierlei Kerne in dieser Schicht, lange und runde.

3. Die molekulare Schicht (SPENCER, FRANCOTTE) oder die Schicht der Nervenfasern (STRAHL-MARTIN). Von einigen Forschern, so von STRAHL-MARTIN und von KLINCKOWSTROEM wird angegeben, daß die in ihr enthaltenen Nervenfasern mit denen des Parietalnerven zusammenhängen. LEYDIG und neuestens DENDY glaubten an der Stelle dieser Schicht eine Lücke gefunden zu haben (ein Lymphraum nach LEYDIG, 1891).

4. Eine „äußere Zellenschicht", die aus rundlichen Zellen besteht, welche jedoch etwas größer sind als diejenigen der zweiten Schicht.

5. Eine Membrana limitans externa.

In einigen Fällen (z. B. bei Sphenodon und bei anderen von SPENCER beschriebenen Formen wurden auf der inneren Oberfläche der Limitans noch eigentümliche, in das Innere der Retina einragende konische Gebilde gefunden, die keine Kerne enthalten und sich mit ihrer breiten Basis an die Limitans ansetzen. SPENCER erwähnt außer diesen noch eigentümliche, in den Räumen zwischen diesen Kegeln sich befindende spindelförmige Zellen, die sich ebenfalls auf die Limitans mit einem ihrer Fortsätze ansetzen sollen, während das andere Ende in die Molekularschicht einragt.

Das Bild, das wir selbst auf Grundlage eigener Befunde sowie der oben erwähnten Beschreibungen von der feineren Struktur der Retina entwerfen können, wäre etwa folgendes (vergl. Fig. 71 und 72):

Die wichtigsten Elemente der Retina sind die „Stäbchenzellen", die an die Ependymzellen der Retina des Pinealorganes von Petromyzon erinnern. Es handelt sich um stark in die Länge ausgezogene Zellen, an denen sich eine innere zylindrische und eine äußere fadenförmige Partie unterscheiden läßt. Der Kern liegt in einer Anschwellung am Übergange zwischen diesen beiden Teilen.

Die inneren zylindrischen Partien liegen dicht aneinander, die äußeren peripheren lassen breite Lücken zwischen sich, in denen sich Zellen einer

anderen Bedeutung, Neurogliazellen und Ganglienzellen, einlagern. Die periferen Fortsätze setzen sich ganz an der äußeren Oberfläche der Retina an eine diese bedeckende „Membrana limitans externa" und zwar entweder mit dünnen, oder mit sohlenförmig erweiterten Enden an. Solche Sohlen sind in einigen Fällen bedeutend groß und können dann als besondere Elemente der Retina imponieren. SPENCER (1896 c) findet sie besonders bei Sphenodon stark entwickelt (vergl. Fig. 72), sonst findet er sie bei Leiolaemus, nitidus (Fig. 93), Varanus bengalensis usw.

Die, wie gesagt wurde, etwas verdickten mittleren Partien der Retinazellen, in denen der Kern liegt, befinden sich alle ungefähr in demselben Niveau in der Retina, und sie wurden von älteren Autoren, so von DE GRAAF und SPENCER für selbständige, von den inneren zylindrischen Partien unabhängige Elemente der Retina gehalten; es sind das die runden Zellen der „inneren Zellenschicht", die wir oben erwähnt haben. Auch die das Lumen des Organes im Innern auskleidenden zylindrischen Partien der

Fig. 71.

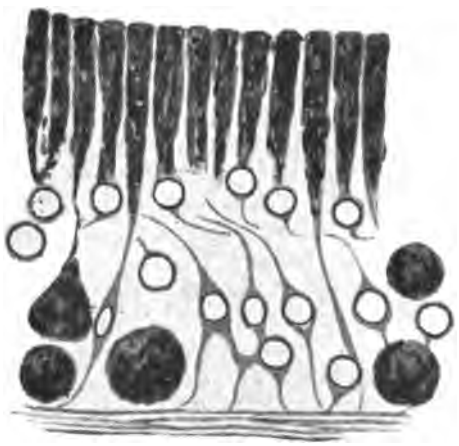

Fig. 72.

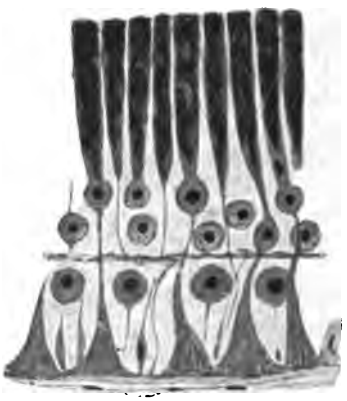

Fig. 71. Die Struktur der Retina des Parietalauges von Varanus giganteus. Stark vergrößert.
Fig. 72. Dasselbe von Sphenodon punctatum (Hatteria). (Beide Abbildungen nach SPENCER, 1886 c., doch ein wenig modifiziert.)

Retinazellen wurden von den oben genannten Autoren und von FRANCOTTE für besondere „stäbchenförmige" Elemente gehalten („rods" bei SPENCER, „bâtonnets" bei FRANCOTTE). Ihren Zusammenhang mit den „runden Zellen" der inneren Schicht hat LEYDIG (1891) richtig erkannt und abgebildet (vergl. Fig. 73, p. 141).

Die inneren zylindrischen Partien der Stäbchenzellen sind die eigentlichen Träger des Pigments in der Retina (Fig. 78, 80). Es handelt sich da um dunkelbraune Pigmentgranula, die im Protoplasma der Zellen selbst, also nicht an deren Oberfläche, wie das auch angenommen wurde, gelagert sind. In stärker pigmentierten Parietalaugen kommt das Pigment auch in der Umgebung des Zellkernes der Ependymzellen vor und steigt in dem unteren Fortsatze derselben nach unten. Es sieht das so aus,

*) Diese Zellen hat bereits SPENCER (1886 c) in einigen seiner Figuren abgebildet (vergl. Fig. 22, Pl. XVII, unsere Fig. 92 [Leiolaemus], Fig. 24 derselben Tafel, unsere Fig. 93 [Anolis], Fig. 33, Pl. XVIII [Calotes]).

als ob sich das Pigment aus der oberen Schicht der Retina nach unten in der Form von dünnen Streifen ausbreiten würde; die sonst schwer sichtbaren unteren Fortsätze der Retinazellen werden durch die Pigmentierung sehr deutlich.

In einigen Fällen, so bei Sphenodon (SPENCER, 1886 c, LEYDIG, 1891) und bei Anguis (LEYDIG, 1891) findet man, daß die Pigmentgranula in den zylindrischen Partien der Zellen in quer angeordneten Streifen gelagert sind.

Alle die zylindrischen Zellen der inneren Schicht der Retina bei Sauriern sind gleichartig; es lassen sich unter ihnen nicht besondere Stütz- und Sinneszellen, wie wir sie z. B. bei Petromyzon in dem Pinealorgane beobachtet haben, nachweisen und so ist zweierlei Deutung möglich, entweder fehlen in der Retina des Parietalauges die Sinneszellen und nur zwischen den Zellen sich ausbreitenden Nervenfasern (?) dienen der Photorezeption, oder, und dies ist viel wahrscheinlicher, dürfen wir in den Stäbchenzellen selbst die rezeptorischen Zellen erblicken. Die Durchdringung mit Pigment, hindert vielleicht nicht die Funktion der betreffenden Zellen. Aus dem Verhalten der Stäbchenzellen an ihren inneren in das Lumen des Organes einragenden Enden, das unten zur Besprechung kommen soll (die Zellen sind hier pigmentfrei!), kann man mit einer gewissen Berechtigung auf die Funktion der Zellen schließen, man sieht, daß es in keinem Falle gewöhnliche Ependymzellen sind.

In den oben bereits erwähnten Lücken, die zwischen den unteren fadenförmigen Partien der Stäbchenzellen übrig bleiben, kommen, wie wir sagten, Zellen einer anderen Bedeutung vor:

Ganz bestimmt kann man in allen Fällen eine Schicht von runden (oder auch polyedrischen, Iguana) Zellen beobachten, die ganz außen entweder an der Limitans externa oder etwas weiter von dieser liegen und welche ihre Fortsätze in die oberen Schichten der Retina aussenden, es sind das die runden Zellen der äußeren Schicht, wie sie von den meisten Autoren (DE GRAAF, SPENCER, FRANCOTTE, KLINCKOWSTROEM) beschrieben wurden. Es lassen sich unter diesen Zellen kleinere, deren Bedeutung rätselhaft ist, vielleicht sind es Neurogliazellen, und dann größere, die als Ganglienzellen aufzufassen sind (Pseudopus), unterscheiden.

Auch die Zellen dieser Schicht sind oft mit Pigment dicht gefüllt; die größeren von ihnen präsentieren sich dann manchmal als große runde Pigmentballen (Fig. 97 z. B.). Neben den zylindrischen Partien der Stäbchenzellen sind diese Zellen die wichtigsten Träger des Pigmentes in solchen Organen und die Retina hat an Querschnitten oft ein charakteristisches Aussehen; außen und innen ist sie mit Pigment dicht gefüllt, während dazwischen, da, wo die gleich zu besprechende Nervenfaser- resp. Molekularschicht liegt, kein oder nur spärliches Pigment vorhanden ist.

Außer den runden Zellen der äußeren Schicht findet SPENCER (1886 c) in der Nähe der äußeren Peripherie der Retina von Sphenodon, zwischen den großen Sohlen der Ependymzellen noch besondere spindelförmige Zellen, die sich mit einem der Fortsätze, in welche sie auslaufen, an die Limitans externa ansetzen (vergl. Fig. 72); jedenfalls sind es zum Gerüste der Retina zugehörende Neurogliazellen.

Die Schicht der äußeren runden Zellen (der Neuroglia- und der Ganglienzellen) ist von den ebenfalls in einer besonderen Schicht liegenden kernhaltigen Partien der Ependymzellen (zu denen sich jedenfalls meistens noch Neurogliazellen zugesellen!) in der Regel etwas entfernt; es befindet sich da also eine Lücke in der Retina zwischen beiden

diesen Schichten. Dies ist die Stelle, an der sich im embryonalen und überhaupt noch funktionierenden Parietalaugen die Nervenfasernschicht ausbreitet, welche durch Vermittlung des Parietalnerven mit dem Gehirn zusammenhängt. Die betreffende Schicht wurde zuerst von STRAHL und MARTIN (1888) bei Anguis und Lacerta vivipara, von BÉRANECK (1887) bei Anguis gefunden. KLINCKOWSTROEM (1893) hat sie und ihre Schicksale bei Iguana genauer verfolgt, andere Autoren, so SPENCER (1886 c) und FRANCOTTE (1888), beschreiben sie als eine „Molekularschicht". Bei erwachsenen Tieren, bei denen, wie wir sehen werden, die nervöse Verbindung mit dem Gehirndache oft unterbrochen wird, gehen auch die Nervenfasern der eben erwähnten Schicht zugrunde; es findet sich dann eine granuläre Substanz an ihrer Stelle, „eine körnige Masse", die nach KLINCKOWSTROEM den Rest der ehemaligen Nervenfasernschicht vorstellen soll. Nach der abweichenden Ansicht von LEYDIG (1891) existiert in der Retina zwischen den beiden Schichten derselben, also an der Stelle der ehemaligen Nervenfaserschicht, eine Lymphspalte (er gibt an, eine solche bei Sphenodon, Anguis, Lacerta agilis und ocellata gefunden zu haben), auch DENDY (1899) spricht von einer die Retina in zwei Schichten teilenden Spalte. Soviel ich an den von mir untersuchten Formen (Anguis, Lacerta, Pseudopus) erkennen konnte, kommt eine solche zusammenhängende Spalte, wie sich das LEYDIG und DENDY vorgestellt haben, ganz sicher nicht vor, beide Schichten sind immer im Zusammenhange.

Auch die von der Nervenfasernschicht übrig bleibende molekulare Schicht kann manchmal Pigment, wenn auch nur spärlich, enthalten. Jedenfalls kommt hier ein solches extrazellular vor*).

Von den oben erwähnten Lücken in der Retina sind jene eigentümliche Lücken zu unterscheiden, die RITTER (1891) bei Phrynosoma gefunden hat. Es handelte sich um längliche Räume, in denen sich eine epitheliale Auskleidung befindet; um Blutgefäße soll es sich da sicher nicht handeln. Auch OWSJANNIKOW (1888) erwähnt an Blutgefäße erinnernde Lücken aus der Retina des Parietalauges von Chameleo.

Über die Verbindung der Elemente der Retina untereinander und mit den Fasern des Parietalnerven ist bisher nichts bestimmtes bekannt**). Bei erwachsenen Tieren ist das Organ sehr oft schon rudimentär, sonst hindert das Pigment bei feineren Untersuchungen zu sehr, bei Embryonen, die in der Retina wirkliche Nervenfasern besitzen, gelang es bisher nicht spezielle neurologische Methoden zum Studium der betreffenden Verhältnisse erfolgreich auszunützen. Wir wissen nicht bestimmt, ob die Nervenfasern, die jedenfalls zu gewissen in der Retina liegenden Zellen gehören, von den Ganglienzellen der unteren Retinaschicht ausgesendet werden, oder ob sie zu den zylindrischen Zellen der inneren Schicht der Retina gehören, welche so wie so die Bedeutung von Sinneszellen haben. Die letztere Annahme scheint viel wahrscheinlicher zu sein, wenn man an die Verhältnisse in den Pinealorganen der Fische denkt, doch muß man annehmen, daß es hier, im Unterschied zu den Sinneszellen der Pinealorgane nicht die unteren Fortsätze der zylindrischen Zellen sein können, die in Nervenfasern übergehen, diese setzen sich hier alle an die Limitans externa an und es könnten das höchstens Seitenausläufer sein, die in Nervenfasern übergehen würden. Vielleicht sind es die zahlreichen

*) Auch anderswo in der Retina kommen Pigmentkörnchen extrazellulär vor.

**) SPENCER glaubte, daß bei Varanus giganteus in der Retina alle Elemente mittelst ihrer Fortsätze in Verbindung stehen (Fig. 71, p. 138).

Ganglienzellen, welche die Verbindung der als Sinneszellen fungierenden Stäbchenzellen mit dem Gehirn vermitteln.

Die Stäbchenzellen der Retina, in denen wir, wie aus dem vorangehenden hervorgeht, am ehesten die Sinneszellen erblicken müssen, zeigen an ihren gegen das Innere des Organes gewendeten Enden eigentümliche Strukturen, welche wir bisher nicht näher berücksichtigt haben.

Die Angaben der einzelnen Autoren über die Art und Weise, wie sich die Stäbchenzellen an ihren inneren Enden verhalten, lauten sehr verschieden:

DE GRAAF (1886), von dem die ersten diesbezüglichen Angaben stammen, gibt an, daß sich bei Anguis die zylindrischen Elemente der Retina an ihren oberen Enden in hyaline Stäbchen fortsetzen, welche in das Innere des Organes einragen. SPENCER (1886c) bestreitet das Vorhandensein solcher Fortsätze bei dieser Form, doch sind seine Angaben über die Endigungsweise der Stäbchenzellen sehr ungenau. LEYDIG (1891) hat (Anguis, Lacerta) beobachtet, daß die Enden der Retinazellen pigmentfrei sind und in das Lumen des Organes etwas einragen (Fig. 73). Besonders bei Embryonen Anguis hat es etwa so ein Aussehen „als ob eine Lage heller rundlicher Körper aus der Pigmentzone ausrage" (vergl. Fig. 80, p. 156). Nach RITTER (1891) sollen bei Phrynosoma Douglasii, weniger deutlich bei Phrynosoma coronatum die Retinazellen rätselhafte stäbchenförmige Gebilde tragen, deren Enden sich dunkel färben. Endlich findet GALEOTTI (1897), daß die Retinazellen im Innern des Parietalauges mit hammer- oder keulenförmigen Enden endigen. Spuren sekretorischer Prozesse konnte GALEOTTI an der Retina nicht beobachten.

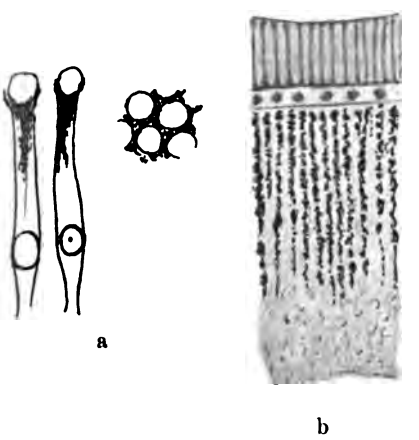


Fig. 73. a) Stäbchenzellen der Retina einer erwachsenen Anguis fragilis. Rechts dieselben im Querschnitte. b) Teil der Retina einer erwachsenen Anguis fragilis mit der von LEYDIG beschriebenen gestreiften Kutikularschicht. Darunter die hyalinen Enden der Stäbchenzellen. (Beide Abbildungen nach LEYDIG, 1891.)

Bei eigenen Untersuchungen der Retina von Pseudopus, Anguis, Lacerta agilis und Chameleo konnte ebenfalls das Vorhandensein von hyalinen pigmentfreien Endigungen der Stäbchenzellen nachgewiesen werden. Solche müssen während des Lebens sehr weich sein; man findet sie meistens geschrumpft vor.

Von den Angaben der obengenannten Autoren weichen diejenigen von KLINCKOWSTROEM (1893) ab. KLINCKOWSTROEM findet bei Iguana, daß die Retina anfangs mit Zilien bedeckt ist; bei erwachsenen Tieren sollen solche durch ausgeschiedene Flüssigkeit miteinander verkleben. Jedenfalls entsprechen die Zilien, die dieser Autor gefunden zu haben glaubt, den hyalinen Fortsätzen, die von den übrigen Autoren gefunden wurden, am wenigsten kann es sich da um Flimmerzellen handeln; LEYDIG konnte bei seinen Untersuchungen an lebenden Objekten (Embryone von Lacerta agilis) keine Flimmerbewegung im Innern des Organes nachweisen.

In der Nähe des oberen Randes der Retina fand LEYDIG eigentümliche, zungenförmige Gebilde, die er für Büschel von langen (miteinander verklebten) Zilien hielt (Fig. 101 a). Die betreffenden Gebilde beginnen an der Retina mit breiter Basis und endigen mit einer Spitze. Bei Embryonen von Anguis konnte LEYDIG an ihnen eine fein granulierte Innenschicht oder Mark und eine helle Außenschicht beobachten. Sie liegen im Innern des Organes rings herum und bilden so einen vollständigen Kranz. Jedenfalls haben auch diese Gebilde mit wirklichen Zilien nichts gemeinschaftlich. Es sind das vielleicht nur „strahlenförmig angeordnete Stäbchen", wie solche schon früher (1887, Anguis) BÉRANECK erwähnt oder stehen sie zu dem Corpus vitreum des Auges in irgend einer Beziehung (!). Ich selbst konnte sie bei Lacerta und Anguis in rudimentärenden Parietalorganen finden, sie fehlten jedoch vollkommen z. B. in den schön ausgebildeten Parietalaugen von Pseudopus oder Lacerta agilis (vergl. Fig. 96 und 101 b).

Mit den wirklichen Strukturen am Ende der Stäbchenzellen können leicht die Koagulate des Inhaltes des Parietalauges verwechselt werden, welche sich, wie bereits SPENCER (1886 c, Varanus giganteus) erwähnt, leicht an die Enden der Retinazellen anheften. LEYDIG (1891) findet auf der Oberfläche der Retina eine Schicht festen Sekrets, welche an Querschnitten senkrecht gestrichelt erscheint. Er meint, daß es diese Struktur ist, die DE GRAAF für hyaline stäbchenförmige Enden der Stäbchenzellen hielt. In der Tat liegen jedoch die wirklichen hyalinen Endstücke der Retinazellen erst unter dieser Schicht (vergl. Fig. 73 b). Auch DENDY (1899) findet bei Sphenodon Koagulate, die sich mit einzelnen Zellen der Retina verbinden.

Die bisherige Beschreibung der Bauweise der Retina bezog sich auf die mittleren Partien jener Schicht; gegen die oberen Ränder der Retina, an welchen sie sich mit der Linse verbindet zu, ändert sich meist ihre Struktur und wird einfacher. Die runden Zellen der äußeren Schicht, die Neuroglia- und Ganglienzellen, verlieren sich hier allmählich und endlich besteht die Retina nur aus Ependymzellen. Auch diese haben ihre Gestalt geändert. Sie sind hier kürzer; die besonders stark verkürzten peripheren Fortsätze sind dicker geworden. Es handelt sich jetzt um kurz zylindrische Zellen, in denen der Zellkern etwa in der Mitte liegt.

Auch hier am Rande der Retina enthalten die zylindrischen Zellen meistens massenhaft Pigment und zwar in ihrem ganzen Körper. Die Retina wird hier infolgedessen in ihrer ganzen Dicke vom Pigment durchdrungen. Erst in der unmittelbaren Nähe der Linse verliert sich das Pigment, die Zellen werden lichtbrechend und gehen so in Linsenzellen über. In anderen Fällen geschieht jedenfalls, wie bereits oben erwähnt wurde, ein solcher Übergang plötzlich, die intensiv pigmentierten Zellen der Retina grenzen direkt an pigmentfreie Zellen der Linse.

Auch an jener Stelle, an der sich der Parietalnerv oder der Rest eines solchen mit der Retina verbindet, ist die Struktur dieser letzteren etwas abweichend. Wie SPENCER (1886 c) bei Sphenodon und bei Varanus giganteus gefunden hat, und wie ich es bei Pseudopus (wenn auch nicht so deutlich!) wiederfinden konnte, sind an der betreffenden Stelle die Körper der zylindrischen Zellen (Stäbchenzellen) länger und (SPENCER) bilden hier eine besondere Gruppe. Ihre Kerne liegen, wie ebenfalls SPENCER zeichnet, etwa da, wo sich der Nerv mit dem Parietalauge verbindet. LEYDIG (1891), der ebenfalls das Parietalauge von Sphenodon untersucht hat, konnte solche Verhältnisse nicht finden. Bei Iguana soll der Parietalnerv

da, wo er in das Organ eindringt, von kubischen Zellen umgeben sein (KLINCKOWSTROEM, 1894), es ist das eine Fortsetzung der äußeren Schicht der Retina. Auch bei Anguis fanden STRAHL und MARTIN (1888) eine Zellenanhäufung an der Eintrittstelle des Nerven.

Das Pigment kann an jener Stelle, wo der Nerv mit dem Gehirn sich verbindet, fehlen; und die betreffende Stelle bleibt auch später oft pigmentfrei. LEYDIG (1891) hielt die pigmentfreie und auch sonst durchsichtige Stelle, die er bei Lacerta ocellata, agilis und bei Anguis beobachtet hat, für eine Öffnung in der unteren Wand des Organes, mittelst welcher das Lumen des Parietalauges mit einem dasselbe umgebenden lymphatischen Raume kommunizieren sollte*). Anderswo ist die betreffende Partie dicht pigmentiert und einzelne Pigmentkörnchen dringen sogar bis in den Nerv hinein (Lacerta agilis!).

## Der Parietalnerv (Nervus parietalis).

Den Nerv des Parietalauges hat jedenfalls zuerst SPENCER (1886, 1886 c) gesehen, obzwar manches, was er für einen solchen hält, nur der Rest des ehemaligen Nerven ist oder mit dem oben (p. 134) von uns erwähnten, das Parietalauge mit der Zirbelspitze verbindenden Strange

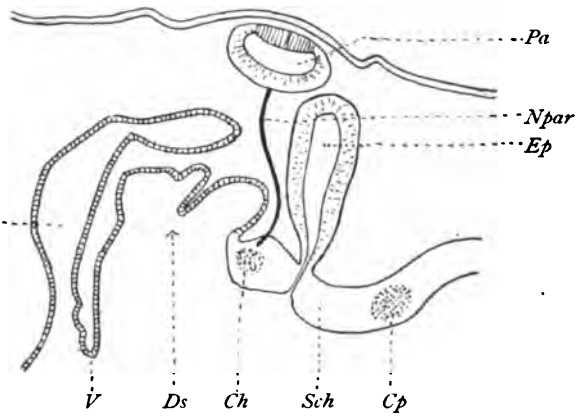


Fig. 74. Die Parietalgegend eines 27 mm langen Embryo von Anguis fragilis. (Nach drei Abbildungen von BÉRANECK, 1892 kombiniert).

identisch ist. SPENCER meint, daß sich der Parietalnerv mit dem Ende der Epiphyse unseres Pinealorganes verbindet und es konnte diese seine Annahme so entstanden sein, daß in der Tat der wirkliche Parietalnerv manchmal dicht an dem Epiphysenende oder parallel mit der Epiphyse verläuft, so daß es scheinen kann, als ob er mit dieser im Zusammenhang stehen würde.

Den ganzen Verlauf des Parietalnerven vom Parietalauge bis zum Gehirndache haben zuerst STRAHL und MARTIN (1888) bei älteren Embryonen von Lacerta vivipara und Anguis fragilis beobachtet; sie haben nachgewiesen, daß er von der Epiphyse vollkommen unabhängig ist. Die betreffenden Verhältnisse konnte in der darauffolgenden Zeit BÉRANECK (1892) bei Anguis genauer studieren, und es wurden von ihm die Angaben der oben genannten Autoren bestätigt (Fig. 74). Von anderen Autoren, die sich von der vollkommenen Unabhängigkeit des betreffenden Nerven von der Epiphyse überzeugen konnten, seien hier genannt:

*) LEYDIG (1891) hielt überhaupt das Parietalauge für ein Lymphorgan; erst später (1896) hat er seine Ansicht geändert.

STUDNIČKA (1893b, Lacerta sp.), KLINCKOWSTROEM (1894, Iguana), LEYDIG (1896), DENDY (1899, Sphenodon) und SCHAUINSLAND (1903, Sphenodon).

Das Wichtigste, das durch die Untersuchungen der eben genannten Autoren festgestellt werden konnte, ist etwa das Folgende:

Der Parietalnerv beginnt sich erst dann zu entwickeln, nachdem sich das Parietalauge von dem Gehirndache vollkommen abgetrennt hat. Er entsteht also nicht aus dem letzten Reste einer ehemaligen Verbindung zwischen beiden den eben erwähnten Gebilden. Nur nach einer Angabe von BÉRANECK (1892), die später von keiner Seite bestätigt werden konnte, sollte der Nerv zuerst in der Gestalt eines kurzen zellulären Stranges auftreten.

Über die Richtung, in der seine Fasern wachsen, ob vom Gehirn in das Parietalauge hinein oder, was man nach der Analogie mit dem Pinealorgane und mit den paarigen Augen erwarten sollte, in der umgekehrten Richtung, also zentripetal, liegen keine Angaben vor. Jedenfalls ist die letztere Annahme viel wahrscheinlicher.

Fig. 75.

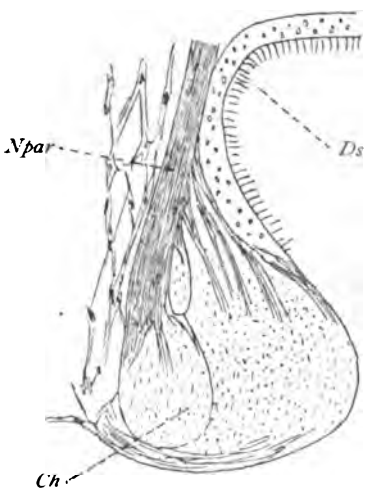


Fig. 76.

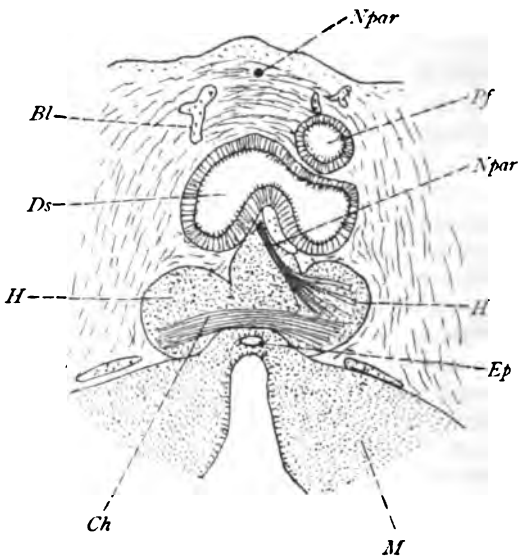


Fig. 75. Die Commissura habenularis und die proximale Partie des Nervus parietalis von Lacerta vivipara. (Nach STRAHL und MARTIN, 1888.)

Fig. 76. Frontalschnitt durch die obere Partie des Zwischenhirns und den Anfang des Nervus parietalis einer 26 Tage alten Iguana tuberculata. (Nach KLINCKOWSTROEM, 1894.)

Bei Anguis erscheint der Parietalnerv nach den Angaben von BÉRANECK (1892) zuerst bei 15 mm langen Embryonen. Das Maximum seiner Entwicklung erreicht er bei 27—30 mm langen Embryonen. Bei solchen, die 55—60 mm lang sind, läßt er sich schon nicht mehr nachweisen. Bei Iguana (KLINCKOWSTROEM, 1894) ist der Parietalnerv am 14. Tage gut entwickelt, am 24. bis 26. erreicht er den Höhepunkt seiner Entwicklung; am 34. bis 40. Tage sind die nervösen Bestandteile des Nerven schon bedeutend reduziert.

Wie das zuerst STRAHL und MARTIN angegeben haben, entspringt der Nerv aus einer gangliösen Anschwellung am Gehirndache (Fig. 75). BÉRANECK (1892), der sie ebenfalls findet, will sie mit dem Namen

„Noyau pariétal" bezeichnen. Es ist dies nichts anderes als das eine der dicht nebeneinander liegenden Ganglia habenulae des Zwischenhirns [STUDNIČKA (1893 b, Lacerta), KLINCKOWSTROEM (1894, Iguana), LEYDIG (1896, Lacerta)].

Wie KLINCKOWSTROEM bei Iguana gefunden hat, entspringt der Parietalnerv aus dem rechten Ganglion habenulae (er spricht von einem „Parietalzentrum"). Der Parietalnerv erscheint in diesem mit einem ausgebreiteten Bündel von feinen Fasern (Fig. 76).

Bei Lacerta gelangen, wie STUDNIČKA (1893 b) beobachten konnte, die vom Ganglion habenulae kommenden und in einem Bündel vereinigten Nervenfasern des Parietalnerven durch die Commissura habenularis, die sie somit durchbrechen müssen, nach außen. Auch STRAHL und MARTIN (1888) stellen in ihren Abbildungen die Sache ähnlich dar.

Der Parietalnerv verläuft in der Regel der vorderen Seite der Epiphyse entlang nach oben bis zu dem Parietalauge, mit dem er sich verbindet (STRAHL-MARTIN, 1888, BÉRANECK, 1892, KLINCKOWSTROEM, 1894). Manchmal, so z. B. bei Iguana, oder wie ich selbst finde bei Lacerta agilis weicht der Nerv auf diese Weise ziemlich auffallend von der direkten, seine Ursprungsstelle und das Parietalauge verbindenden Linie ab. Bei 24—26tägigen Embryonen von Iguana wendet er sich aus der Retina austretend, unter einem ziemlich scharfen Winkel sich umbiegend, zu dem Epiphysenende und verläuft erst dann direkt zu jener Stelle, wo er sich mit dem Gehirn verbindet (KLINCKOWSTROEM, 1894).

Der Parietalnerv besteht aus ganz feinen Fibrillen (FRANCOTTE z. B.!). Nach STRAHL und MARTIN läßt er sich mit Pikrinsäure gelb färben und wird dadurch sehr deutlich.

Das Bindegewebe bildet, sobald sich der Nerv nur einigermaßen entwickelt hat, eine besondere Hülle, ein Perineurium, um denselben herum; dieses steht einerseits mit der Hülle des Parietalauges, andererseits mit den Meningen des Gehirns in direkter Verbindung. Dem Bindegewebe des Perineuriums oder der Glia (!) gehören die länglichen Zellkerne, die man in dem Nerven beobachten kann (FRANCOTTE, 1888, Anguis, Lacerta agilis, LEYDIG, 1896, ich bei Lacerta). LEYDIG (1896) gibt auch an, daß der Nerv in frühen Entwicklungsstadien von Iguana von einem homogenen Häutchen, einer Fortsetzung der gliösen Gehirnhülle (Membrana limitans externa) umgeben ist.

Der Parietalnerv bleibt entweder bis in spätere Lebenszeiten erhalten, wie ich mich davon bei Lacerta agilis (vergl. Fig. 101 b) überzeugt habe, oder er geht, wie es in einigen Fällen sicher nachgewiesen werden konnte, am Ende der embryonalen Lebenszeit zugrunde. Bei Anguis beginnt er in nur einigermaßen älteren Embryonen zu schwinden. Gleichzeitig, als er zugrunde geht, dringen in sein Inneres, zwischen seine Fibrillen, Bindegewebszellen hinein (FRANCOTTE, 1888). Auch bei Lacerta agilis schwindet meistens der Nerv überhaupt und nur ein bindegewebiger Strang bleibt an seiner Stelle übrig (LEYDIG, 1896). Ebenfalls soll nach den Untersuchungen von KLINCKOWSTROEM (1894) der Parietalnerv bei Iguana zugrunde gehen. Es bleibt bei dieser Form nur die ehemalige bindegewebige Hülle (das Perineurium) des Nerven als ein schlauchförmiges Gebilde übrig; dieses sieht eher einem Blutgefäße als einem Nerven ähnlich aus und zieht sich, so wie früher der Nerv, zwischen dem Gehirn und dem Parietalorgan. Es hängt mit der bindegewebigen Hülle des letzteren zusammen (vergl. Fig. 97).

Wie eigene Befunde an Pseudopus lehren, ist es nicht unwahrscheinlich, daß sich im Innern des sonst bindegewebigen, von dem ehemaligen Nerven übrig bleibenden Bindegewebsstranges doch wenigstens ein Teil der Nervenfasern erhält. Die Struktur solcher Parietalaugen, wie z. B. jenes von Pseudopus ist (Fig. 78), spricht nicht dafür, daß es sich da um rudimentäre jeder nervösen Verbindung mit dem Gehirndache entbehrende Gebilde handeln könnte.

SPENCER (1886 c) zeichnet in vielen seiner Abbildungen einen das Parietalauge mit dem Epiphysenende verbindenden Stiel, „Pineal Stalk", der seiner Meinung nach nervös sein und den eigentlichen Nerv des Parietalauges vorstellen soll. Es läßt sich nicht bezweifeln, daß dieser Stiel in einigen Fällen nur dem Perineurium des ehemaligen Parietalnerven entspricht. SPENCER zeichnet z. B. in einigen seiner Figuren (Anolis, Chameleo) deutlich, wie er sich mit der Kapsel (der Sklera) des Auges und nicht mit der Retina verbindet. (Vergl. Fig. 92.) Die Verbindung mit der Epiphyse — richtiger mit deren bindegewebiger Hülle, wie wir dies bei Pseudopus beobachten konnten — ist hier sekundär entstanden. In anderen Fällen dagegen, so bei Varanus giganteus, Lacerta ocellata, und Sphenodon hat SPENCER, wie es bereits oben erwähnt wurde, den wirklichen, noch mit der Retina im Zusammenhang stehenden Nerv beobachtet. (Vergl. Fig. 99.)

In einigen Fällen fand SPENCER auch einen in zwei oder in drei Stränge gespaltenen Parietalnerv. Den ersteren Fall fand er bei Lacerta ocellata, den anderen bei Varanus giganteus (vergl. Fig. 99). Ähnliche Längsspaltung des Nerven fand man auch bei Lacerta sp. (STUDNIČKA, 1893 b). Auch bei Petromyzon haben wir, und zwar an dem Pinealnerven, eine ähnliche Spaltung beobachtet (siehe p. 18).

Bei Iguana konnte KLINCKOWSTROEM (1894) in einigen Fällen ausnahmsweise einen zweiten Parietalnerv beobachten. In einem der untersuchten Fälle war der zweite Parietalnerv sogar ebenso groß wie der normale. „Er entspringt zum Unterschiede von dem normalen aus dem linken Ganglion habenulae und dringt dicht neben dem ersteren in das Auge hinein."

### Die Linse des Parietalauges.

Man findet:

1. Regelmäßig bikonvexe Linsen, deren beide Flächen gleich gewölbt sind. Dies ist die gewöhnlichste Form der Linse. Eine solche besitzt in der Regel z. B. die Blindschleiche (DE GRAAF, STRAHL-MARTIN!), Lacerta vivipara (OWSJANNIKOW), Lacerta agilis (OWSJANNIKOW), Lacerta ocellata (SPENCER, LEYDIG), Leiolaemus nitidus und Seps chalcidica (SPENCER), Phrynosoma Douglasii (RITTER, vergl. Fig. 79, p. 153), Sphenodon (DENDY, SCHAUINSLAND, vergl. Fig. 83, p. 164) usw.

2. Bikonvexe Linsen, deren untere Fläche stärker gewölbt ist als die obere. Solche fand SPENCER bei Anolis (vergl. Fig. 92, p. 175), SPENCER und C. K. HOFFMANN (1890) bei Sphenodon (vergl. Fig. 85, p. 167).

3. Plankonvexe Linsen mit nach oben gewendeter flachen Seite (Fig. 101) findet z. B. BÉRANECK (1887) bei Anguis. SPENCER und KLINCKOWSTROEM finden ähnliche bei Iguana. Bei alten Exemplaren dieser letzteren Form soll die untere Fläche der Linse mit unregelmäßig verteilten Verdickungen versehen sein (Fig. 94).

4. Konkavkonvexe Linsen. Es handelt sich eigentlich um eine besondere Form der ursprünglich bikonvexen Linse; die untere Fläche

einer solchen kann in der Mitte etwas eingedrückt sein. SPENCER findet diese Gestalt der Linse z. B. bei Calotes und bei Varanus bengalensis; auch bei Varanus giganteus ist eine ähnliche Gestalt der Linse wenigstens angedeutet (Fig. 99, p. 188).

Abgesehen von den in vorangehenden Zeilen erwähnten Formen der Linse kommen auch Fälle vor, in denen die obere Wand des Parietalauges überhaupt nicht linsenförmig, sondern nur als eine gleichmäßig dicke, pigmentfreie Schicht entwickelt ist. Es handelt sich in diesen Fällen meist um rudimentäre Parietalaugen. Man hat solche Verhältnisse bei Lacerta vivipara (STRAHL-MARTIN, LEYDIG), bei Lacerta agilis (LEYDIG), bei Chameleo (SPENCER), bei Anguis usw. gefunden, bei Arten also, bei denen sonst auch gut entwickelte Linsen vorkommen können.

Aus dem Vorangehenden geht hervor, daß die Gestalt der oberen Wand des Parietalauges, der Linse, sehr verschieden sein kann, sie variiert sogar, ebenso wie es mit der Form des ganzen Parietalauges der Fall war, auch bei verschiedenen Exemplaren einer und derselben Art (Anguis, Lacerta vivipara z. B.). Die Form der Linse kann sich auch während der Entwicklung des Organes ändern; nach den Angaben von KLINCKOWSTROEM ist z. B. bei Iguana in der embryonalen Zeit die Linse bikonvex, und wird später plankonvex. Jedenfalls läßt es sich nicht bestreiten, daß manchmal die Gestalt der Linse auch durch unzureichende Fixation des Objektes verändert werden kann. So ist die Form der Linse von Seps tridactylus (LEYDIG), bei der sich die Verdickung nicht zentral, sondern näher ihrem hinteren Rande befinden soll, nur auf eine solche Weise oder durch den schlechten Erhaltungszustand des betreffenden Materiales zu erklären.

(Struktur der Linse.) Die Linse wird von eigentümlichen langen Zellen gebaut, in denen wir umgewandelte Ependymzellen erblicken müssen. Wie es oben angegeben wurde, gehen in der Tat am Übergange von der Retina in die Linse die zylindrischen Zellen der ersteren in Linsenzellen über.

Die Linsenzellen des Parietalauges haben im ganzen dasselbe Aussehen wie die Zellen, aus denen die Linse der paarigen Augen im embryonalen Zustande besteht. Es handelt sich um lange zylindrische oder prismatische Zellen, welche von der einen Oberfläche der Linse zu der anderen reichen und nicht einmal an jener Stelle, wo sich in ihnen der Kern befindet, dicker sind (vergl. Fig. 93). Die Zellen liegen mit ihren Seitenwänden ganz dicht aneinander; wo man zwischen ihnen an Präparaten Lücken findet, sind solche meistens nur durch Schrumpfung der Zellen entstanden. (Solche Interzellularlücken erwähnt LEYDIG, 1891 von jungen und erwachsenen Lacerta agilis und von Anguis fragilis. Auch SORENSEN (1894) zeichnet in der Linse von Sceleporus Interzellularlücken.) Als wirkliche Lücken sind höchstens diejenigen zu betrachten, die KLINCKOWSTROEM (1894) aus der Linse von Iguana erwähnt (Fig. 94). Ich selbst finde Interzellularlücken in einem Falle bei Anguis; die Linsenzellen waren hier ausnahmsweise ziemlich dünn und spindelförmig.

Außer durch ihre Gestalt und ihre Anordnung erinnern die Linsenzellen des Parietalauges auch durch ihr dichtes lichtbrechendes Plasma an die Linsenzellen wenigstens embryonaler paariger Augen. Ihr Plasma ist homogen und wenig färbbar. BÉRANECK (1887) findet „im Innern der Zellen, den Grenzlinien entlang, feinkörnige Züge", welche „besonders an der inneren und der äußeren Oberfläche der Linse sichtbar waren". Bei Sphenodon soll nach LEYDIG (1891) ein feinkörniges oder streifiges Plasma

in den Linsenzellen vorhanden sein. Bei Anguis sind nach demselben Autor die Linsenzellen quergestreift. Auch OWSJANNIKOW (1888) findet bei Lacerta eine schwache Querstreifung in den Linsenzellen.

Die Substanz der Linsenzellen kann sehr hart sein; die Linse kann beim Schneiden sogar aus dem Präparate ausgerissen werden (!). Trotzdem schrumpft bei der Fixation die Linse manchmal etwas, und diese ihre Eigenschaft ist jedenfalls die Ursache des Erscheinen von Lücken zwischen ihr und dem Rande der Retina, die LEYDIG (1891) für Lymphspalten erklären wollte. Während des Lebens kommen solche Spalten in dem Organe sicher nicht vor.

Wie bereits angegeben wurde, verlaufen die Linsenzellen von der einen Fläche der Linse bis zu der anderen. Die innersten verbinden so direkt beide Flächen der Linse, die äußeren umschreiben dabei oft einen Halbkreis, Auch in dieser Beziehung erinnern sie an die Linsenzellen embryonaler paariger Augen der Wirbeltiere.

Die lang ovalen oder abgerundeten Kerne der Linsenzellen sind selten über die ganze Dicke der Linse zerstreut (Sphenodon nach SPENCER z. B.), meistens bilden sie im Innern der Linse besondere Schichten. Entweder liegen sie von beiden Oberflächen gleichweit entfernt, etwa in der Mitte der Linse, oder in der Nähe der inneren Oberfläche der Linse. Sie liegen selten in einer einzigen Schicht, sondern meist in mehreren, und ordnen sich erst am Rande der Linse beim Übergange in die Retina in eine einzige an. An Längsschnitten durch das Auge sieht man deutlich diese Anordnung der Linsenkerne. (Vergl. Fig. 83, 93, 99.)

In einigen Fällen kommen in der Linse außer den eben besprochenen langen Linsenzellen noch kleinere, meistens runde Zellen vor*).

Meistens sind solche Zellen in der Mitte der Linse angehäuft: sie sind hier jedenfalls durch Teilung der gewöhnlichen Zellen entstanden. Die Gruppe der zentralen runden Linsenzellen erwähnt bereits SPENCER (1896 c), der sie bei einer großen Anzahl von Sauriern beobachten konnte. Auch BÉRANECK (1887) und LEYDIG (1891) haben solche Zellen beobachtet. Sehr oft füllen sich diese Zellen mit Pigment, und es scheint, als ob es sich da um zugrundegehende Linsenzellen handeln würde. Das Pigment tritt manchmal in den Zellen in solcher Menge auf, daß sie sich als runde Pigmentballen präsentieren, auch werden oft durch Pigment die Grenzen der einzelnen Zellen undeutlich; es scheint dann, als ob die Mitte der Linse durch eine große Pigmentmasse eingenommen wäre.

Die meisten Angaben über das Vorhandensein des Pigments in der Linse stammen von SPENCER (1886 c). Bei Varanus bengalensis kommen nach SPENCER z. B. im Zentrum der Linse runde pigmenthaltige Zellen und unter ihnen zylindrische die ebenfalls Pigment enthalten vor; die ganze Mitte der Linse wird da mit Pigment gefüllt. Auch bei Varanus giganteus (vergl. Fig. 99, p. 188), Calotes ophiomachus, bei Anguis fragilis usw. ist in der Linse Pigment vorhanden.

Bei Anolis kommt (SPENCER) zwar ebenfalls in der Mitte der Linse Pigment vor, doch ist dieses hier nicht an besondere runde Zellen, sondern an die unteren Enden gewöhnlicher langer Linsenzellen gebunden (vergl. Fig. 92, p. 175). Dasselbe wurde bei Anguis beobachtet (Fig. 98). Auch

*) STRAHL und MARTIN (1888) erwähnen aus der Linse Zellen, die in einer anderen Richtung verlaufen sollen als die übrigen; vielleicht halten sie die runden Linsenzellen für Querschnitte solcher.

bei Varanus sollen sich übrigens zwischen den runden pigmenthaltigen Zellen einige spindelförmige erhalten.

Durch Ablagerung des Pigments in der Mitte der Linse, die, wie wir sehen, keine Seltenheit vorstellt, wird der Zugang der Lichtstrahlen in das Innere des Auges erheblich erschwert. Es handelt sich nur um Parietalaugen erwachsener Exemplare, bei denen sich Pigment in der Linse entwickelt, und es ist dies jedenfalls ein Zeichen, nach dem man darauf schließen kann, daß die betreffenden Organe schon zu Grunde gehen. Meistens bleibt das Pigment an die Mitte der Linse beschränkt. Fälle, in denen die ganze Linse durch Pigment durchdrungen ist, sind höchst selten (LEYDIG, Lacerta agilis).

Nach LEYDIG (1891) soll sich bei Anguis und bei Lacerta agilis die Gruppe der im Innern der Linse liegenden Zellen durch einen besonderen Spalt von der peripheren Partie der Linse trennen (Fig. 97). Es scheint dann, als ob die Linse aus einem Kern und einer denselben umgebenden Schale bestehen würde. Die betreffende Erscheinung läßt sich vielleicht so erklären, daß sich die im Innern der Linse sich befindenden und den Kern derselben bildenden Zellen durch eine andere, festere Konsistenz als die langen fadenförmigen Linsenzellen der Peripherie auszeichnen. Es werden infolgedessen beide Schichten bei der Fixation leicht voneinander abgezogen, und so kommt ein während des Lebens gar nicht bestehender Spalt zum Vorschein.

Während in den im Vorangehenden beschriebenen Fällen die runden Zellen in der Mitte der Linse einen besonderen Kern gebildet haben, kommen in anderen im ganzen Bereiche der Linse zwischen den gewöhnlichen fadenförmigen Linsenzellen anders gestaltete Zellen vor. Einen solchen Fall hat KLINCKOWSTROEM (1894) beschrieben. Bei Iguana kommen in der Linse kugelförmige Zellen vor, die ein helleres Protoplasma als die anderen besitzen und deren große ovale Kerne deutliche karyokinetische Figuren zeigen sollen. Bei erwachsenen Tieren konnte KLINCKOWSTROEM solche Zellen schon nicht mehr finden. Die Bedeutung der betreffenden Zellen ist ziemlich rätselhaft, vielleicht handelt es sich um Neurogliazellen (?)

Noch nicht vollkommen aufgeklärt ist das Verhalten der gewöhnlichen Linsenzellen an der oberen und der unteren Oberfläche der Linse.

In den meisten Fällen grenzen die Linsenzellen an beiden Oberflächen der Linse mit einfachen glatten, nichts besonderes aufweisenden Endflächen. Nicht einmal eine Limitans externa konnte da (bisher) nachgewiesen werden (vergl. Fig. 93). Abweichende Verhältnisse fand in einigen Fällen LEYDIG (1891). Die obere Fläche der Linse war von einem starken senkrecht gestrichelten Saum bedeckt. Diese Struktur hatte etwa so ein Aussehen, als ob sich die einzelnen Linsenzellen oben in breite Stäbchen oder cuticulare Fortsätze verlängern würden (vergl. Fig. 77). Der betreffende Saum, den übrigens schon früher STRAHL und MARTIN (1888) erwähnen, kommt merkwürdigerweise nur bei einigen Exemplaren von Anguis vor. Selbst LEYDIG (1891) hat ihn bei alten Exemplaren von Anguis vermißt. Andere Autoren, so z. B. BÉRANECK, erwähnen ihn überhaupt nicht; auch uns war es

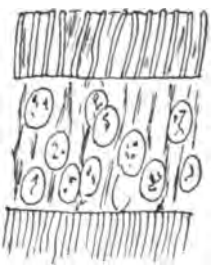

Fig. 77. Partie eines Querschnittes durch die Linse eines Embryo von Anguis fragilis. An der oberen Oberfläche derselben der gestrichelte Kutikularraum, an der unteren ein Stäbchenbesatz. (Nach LEYDIG, 1891.)

nicht möglich, an den untersuchten Exemplaren einen solchen zu finden. Die obere Fläche der Linse war in meinen Fällen immer ganz glatt. Welche Bedeutung jene ausnahmsweise vorkommende Struktur der oberen Linsenfläche haben könnte, läßt sich vorläufig nicht entscheiden.

Bestimmtere Angaben liegen über das Verhalten der Linsenzellen an ihren unteren, gegen das Innere des Organes zu gewendeten Enden vor.

Bei Anguis (FRANCOTTE, 1888) sowie bei jüngeren und älteren Exemplaren von Iguana (KLINCKOWSTROEM) konnte hier ein wirklicher Wimpernbesatz (der jedenfalls aus starren Zilien besteht!) beobachtet werden. BÉRANECK (1887) findet bei Embryonen von Anguis einfache Fortsätze der Linsenzellen, LEYDIG spricht von zilienartigen Fädchen und von einer Strichelung oder einer granulären Zone, die an verwandelte Zilien erinnert (1891, Anguis, Lacerta). Bei älteren Embryonen derselben Form kommt nach ihm eine Schicht vor, die so aussieht, als ob sie aus dichten Härchen gebaut wäre. OWSJANNIKOW (1888) glaubt bei Stellio caucasicus „stiftförmige Anhängsel" an den inneren Enden der Linsenzellen gefunden zu haben.

Unsere eigenen Untersuchungen haben an der unteren Fläche der Linse eine Art von Stäbchenbesatz nachgewiesen und stehen somit im ganzen mit den Angaben der oben genannten Autoren in Übereinstimmung.

### Das Corpus vitreum des Parietalauges.

Im Innern des Parietalauges findet man an fixierten Präparaten in der Regel eine mit denselben Farbstoffen wie das Plasma, jedoch schwächer sich färbende Substanz, die entweder netzförmig im ganzen Lumen des Organes verbreitert ist, oder als eine dicke homogene Schicht der oberen Oberfläche der Retina anliegt, oder endlich (an nicht passend fixierten Präparaten) nur in der Form eines flockigen Koagulates erscheint. Es handelt sich um das Corpus vitreum des Parietalauges resp. um die Reste eines solchen.

Die Angaben, die man in der Literatur betreffend des Inhaltes des Parietalauges findet, sind voneinander sehr abweichend. Es gibt Autoren, die angeben, überhaupt keine Niederschläge im Innern des Organes gefunden zu haben (OWSJANNIKOW, 1888, Lacerta vivipara), doch ist es nicht ausgeschlossen, daß sie das zu einer Schicht geschrumpfte Corpus vitreum nur übersehen haben. Andere (so LEYDIG, 1891, ebenfalls Lacerta vivipara) finden nur einige Gerinnungswölkchen. OWSJANNIKOW (1888) findet bei Chameleo eine feinkörnige Masse usw.

Die meisten Angaben beziehen sich auf jene Fälle, in denen der ehemalige Inhalt des Organes zu einer einzigen Schicht geschrumpft war und die obere Fläche der Retina bedeckt (Fig. 94 und 101). Er wird als eine glashelle, lichtbrechende Schicht beschrieben, die sich innig an die stäbchenförmigen Enden der Retinazellen anschmiegt und scheinbar mit diesen verschmilzt. Sehr oft hat die ganze Schicht so ein Aussehen, als ob sie aus zahlreichen senkrecht stehenden Stäbchen bestehen würde (LEYDIG, 1891 [Fig. 76b]). Manchmal findet man im Innern jener Schicht Zellkerne, Zellen oder kleine Syncytien (Fig. 101). Angaben über solche Erscheinungen finden wir in den Arbeiten von BÉRANECK (1887, Anguis), KLINCKOWSTROEM (1894, Iguana) und DENDY (1899, Sphenodon). Der Umstand, daß die betreffende Substanz sehr leicht auch an den Enden der Linsenzellen haften bleibt, gab die Veranlassung zu der Annahme, daß sie von diesen letzteren ausgeschieden wird. Besonders DENDY zeichnet (1899) diesen Zusammenhang in einigen seiner Figuren.

Wie eigene Untersuchungen an Pseudopus Pallasii gezeigt haben, handelt es sich da nicht um ein Sekret der Linsen- oder Retinazellen, sondern um ein das Innere des Organes während des Lebens füllendes feines Syncytium (oder ein syncytiales Gewebe), das jedenfalls an vielen Stellen mit den Zellen der Retina und der Linse innig zusammenhängt und wahrscheinlich von diesen Schichten gebildet wird.

Bei Pseudopus wurde an einem mit der ZENKERschen Flüssigkeit fixierten Präparate im Innern des Organes ein feines plasmatisches Netz mit stellenweise eingelagerten Zellkernen nachgewiesen, welches mit den Retinazellen im Zusammenhange stand. In der Mitte des ganzen Organes befand sich hier eine größere Protoplasmaanhäufung mit vielen dicht liegenden Kernen (vergl. Fig. 78). Nach dem Befunde bei Pseudopus kann man schließen, daß auch anderswo die hyalinen Massen, die man im Inneren des Organes und besonders auf der Oberfläche der Retina findet, ursprünglich protoplasmatischer Natur sind. Man findet in der Tat in ihnen überall eingelagerte Zellkerne. Dieses Syncytium ist jedenfalls sehr fein, es schrumpft sehr leicht zu einer die Retina bedeckenden Schicht und es kann sich bei nicht passender Fixation des Objektes nur in der Form flockiger Koagulate erhalten. So etwas finde ich bei einem anderen der von mir untersuchten Exemplare von Pseudopus und kann mir so die voneinander abweichenden Angaben verschiedener Autoren leicht erklären. Wie die eben erwähnten Befunde zeigen, würde die betreffende Masse, die nur die Bedeutung eines Corpus vitreum haben kann, dem Corpus vitreum der paarigen Wirbeltieraugen darin ähnlich sein, daß auch dieses, wie die neuesten Arbeiten (KOELLIKER, 1903, SZILI, 1903) und andere zeigen, ursprünglich eine syncytiale Bildung ist.



Fig. 78. Teil der Retina des Parietalauges von Pseudopus Pallasii mit dem das Lumen dieses Organes ausfüllenden Syncytium. Aus einem Längsschnitte durch das Auge. (Rechts sollte die Austrittsstelle des Nerven, links die Linse folgen.) Fixierung: ZENKERsche Flüssigkeit, Färbung: Hämatoxylin, nach DELAFIELD, Vergrößerung: ZEISS, homog. Imm. $^1/_{12}$, Ok. 3.

### Die bindegewebige Kapsel (Sklera) des Parietalauges.

Auf die Membrana limitans externa, welche die unmittelbare Hülle der Retina des Parietalauges vorstellt, grenzt direkt das Bindegewebe im Inneren des Foramen parietale; eine Lücke zwischen beiden, eine Lymphspalte, wie deren Vorhandensein LEYDIG (1891) angenommen hat, kommt ganz sicher nicht vor.

In den meisten Fällen bildet dieses Bindegewebe eine festere Hülle um das Auge herum, die wir mit vollem Rechte mit der Sklera anderer Augen vergleichen können. Jedenfalls kommen auch Fälle vor, in denen das Bindegewebe in der nächsten Umgebung des Organes nicht dichter ist als weiter von ihm, so daß man von einer Kapsel nicht sprechen kann.

Eine besondere Ausnahme scheint Sphenodon zu machen. Nach der Angabe von SPENCER (1886 c, vergl. Fig. 85, p. 167) ist hier das Parietalauge vom lockeren Bindegewebe umgeben und erst in einer ziemlich großen Entfernung von ihm befindet sich die Kapsel, die es wie ein umfangreicher Sack in seinem Inneren einschließt.

Die bindegewebige Kapsel, die Sklera des Parietalauges, ist ein Analogon der bindegewebigen Hüllen des Pinealorganes und jener der nervösen Zentralorgane (Pia mater). Mit dieser letzteren ist sie durch Vermittlung des Perineurium des Parietalnerven (falls ein solcher vorhanden ist) in Verbindung.

LEYDIG (1891) wollte zwei Schichten an der bindegewebigen Hülle des Parietalauges unterscheiden, eine innere mit festem Gefüge, eine „Follikelhaut", wie er sie nennt, und eine äußere lockerer gebaute und dunkel pigmentierte, die der Dura mater cerebri entsprechen sollte. Seine Angabe ist nicht zutreffend, andere Autoren fanden nur eine einfache Hülle und solche finde ich selbst an den von mir untersuchten Objekten.

In der Regel geht die bindegewebige Hülle außen ganz allmählich in das das Organ von allen Seiten umgebende lockere Bindegewebe des Parietalforamens über.

Die Sklera des Parietalauges enthält in der Regel, jedoch immer nur unterhalb der Retina Pigmentzellen. Besonders in der Nähe jener Stelle, wo sich die Retina mit dem Nerven, resp. die Sklera mit dem bindegewebigen Reste (Perineurium) des letzteren verbindet, liegen der Sklera massenhaft große verzweigte Pigmentzellen an (vergl. Fig. 99, p. 188). Es kommen jedenfalls auch Fälle vor, in denen die Sklera, obzwar das Parietalauge in seiner Retina viel Pigment enthält, pigmentfrei bleibt.

Während die Retina allseitig von einer bindegewebigen Kapsel (einer Sklera) umgeben wird, ist es nicht sicher, ob eine Fortsetzung jener Kapsel immer auch die obere Fläche der Linse bedeckt. Die Angaben der einzelnen Autoren gehen in dieser Beziehung ziemlich auseinander:

Nach LEYDIG (1891) soll bei Anguis nur die Retina von einer speziellen Hülle umgeben sein, während die Linse schon direkt dem Bindegewebe der Parietalkornea, resp. der das Foramen oben verschließende Bindegewebsschicht anliegt. Dasselbe soll nach RITTER (1891) bei Phrynosoma der Fall sein.

Einer anderen Ansicht sind STRAHL und MARTIN (1888), nach denen die bindegewebige Kapsel auch oberhalb der Linse sich befinden und so einen Teil der Parietalcornea mit vorstellen sollte.

Wie wir, auf unsere eigenen Erfahrungen uns stützend, angeben können, kommen beide Fälle vor; in den meisten Fällen grenzt wirklich die Linse direkt an den bindegewebigen Verschluß des Parietalforamens, mit dem sich die das Parietalauge von der unteren Seite bedeckende Spezialmembran an den Seiten der Linse verbindet. (Dasselbe Verhalten kann man übrigens auch in vielen der in dieser Beziehung jedenfalls zuverlässigen Figuren SPENCERS dargestellt finden.) In anderen Fällen findet man wieder, daß das Parietalauge allseitig von einer bindegewebigen Kapsel umgeben ist (unsere Fig. 99, p. 188). Deutlich habe ich dies z. B. bei Pseudopus beobachtet.

### Zugrunde gehende Parietalaugen.

Bei einigen Arten, bei denen das Parietalauge de norma ganz gut entwickelt zu sein pflegt, kommt es manchmal vor, daß dieses bei ein-

zelnen Exemplaren nur rudimentär entwickelt ist. Nur wenige solche Fälle finden wir in der Literatur verzeichnet:

Owsjannikow (1888) fand an einem Exemplare von Lacerta agilis an der Stelle, wo sich sonst das Parietalauge befindet, nur eine pathologische Bildung.

Leydig (1890) fand bei derselben Form in einem Falle das Parietalauge von Pigment vollkommen gefüllt, auch die Linse war pigmentiert und oberhalb des Organes, wo sonst kein Pigment vorhanden ist, waren große Pigmentballen vorhanden. Der Scheitelfleck war klein und undeutlich.

Auch ein Fall, den Carrière beobachtet hat, soll hier erwähnt werden: Carrière (1891) fand bei einem Exemplare von Lacerta ocellata eine Knochenbildung oberhalb des Parietalauges, so daß dieses von oben durch diese ganz verdeckt war.

## Nebenparietalorgane.

[„Nebenscheitelorgane" nach Carrière (1890) und Leydig (1890, 1891), „yeaux pariétaux accessoires" nach Prenant (1893, 94), „akzessorische Parietalaugen".]

Die Nebenparietalorgane sind kleine Hohlgebilde, meist mit unterer pigmentierter und oberer pigmentfreier Wand, die was ihre Gestalt betrifft an die Parietalaugen erinnern. Sie befinden sich in der Nähe des Pinealorganes oder des Parietalauges oder in der Mitte zwischen beiden und haben von einem derselben durch Ausstülpung ihren Ursprung genommen. Es sind das keine konstanten Gebilde; es können aber auch mehrere solche Nebenparietalorgane gleichzeitig vorhanden sein.

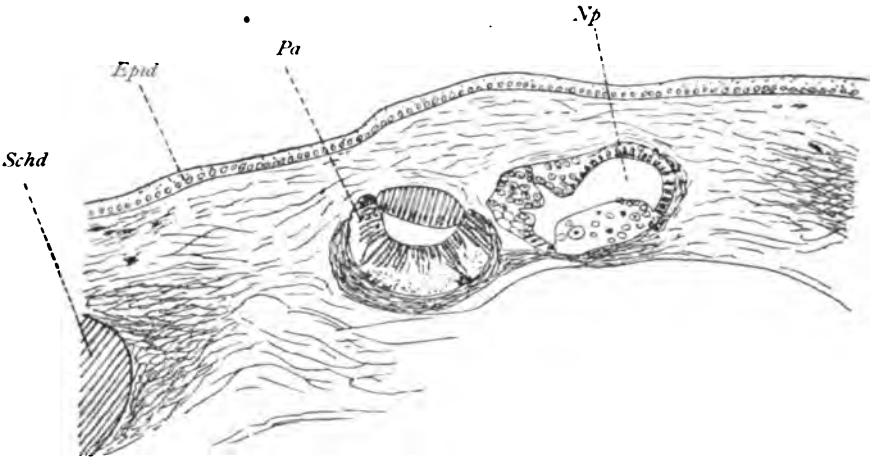


Fig. 79. Sagittalschnitt durch das Foramen parietale des Schädeldaches von Phrynosoma coronatum mit dem in ihm liegenden Parietalauge und einem Nebenparietalorgane. (Nach Ritter, 1894.)

Nebenparietalorgane wurden bei Plica umbra (Spencer, 1886 c.), bei Anguis fragilis (Duval und Kalt, 1889, Carrière, 1890, Prenant, 1893, 1894, 1896, Leydig, 1890, 1891, Francotte, 1896), bei Lacerta vivipara (Burckhardt, 1894, Francotte, 1896) und bei Iguana tuberculata (Klinckowstroem, 1894) gefunden. Gut ausgebildete Nebenparietalorgane fand ich auch bei Pseudopus Pallasii. Es ist nicht vollkommen sicher, ob das, was Ritter (1894) von Phrynosoma coronatum

als Nebenparietalorgan beschreibt (Fig. 79), hierher gehört, oder ob es sich vielleicht nur um eine abgeschnürte Endblase des Pinealorganes handelt. Rätselhaft ist weiter die Bedeutung der dünnwandigen Blase, welche DENDY (1899) in der Nähe des Parietalauges von Sphenodon gefunden hat.

Die Nebenparietalorgane können entweder aus der Wand der Endblase resp. des Endzipfels des Pinealorganes oder aus der unteren Wand des Parietalauges ihren Ursprung nehmen; es gibt also zwei Arten von Nebenparietalorganen: Nebenpinealorgane („Zirbelaugen" bei KLINCKOWSTROEM) und Nebenparietalaugen, doch läßt sich in ihrem Aussehen kein Unterschied bemerken, die einen wie die andern sind auf dieselbe Weise, immer sehr einfach gebaut.

Die Nebenparietalorgane der ersteren Art, die aus dem Pinealorgane resp. der „Epiphyse" ihren Ursprung nehmen, haben in einigen Fällen das Aussehen kleiner Knospen oder Ausstülpungen am distalen Ende der Epiphyse; solche finden DUVAL und KALT, FRANCOTTE bei Anguis, KLINCKOWSTROEM bei Iguana. Es handelte sich in diesen Fällen jedenfalls um Anfangsstadien der Bildung der pinealen Nebenparietalorgane. In anderen Fällen sollen sie selbständiger sein, doch mit dem Epiphysenende immer noch mittelst eines aus pigmentierten Zellen bestehenden Stranges im Zusammenhange stehen, solche wurden von FRANCOTTE (1896) bei Lacerta vivipara beobachtet. LEYDIG (1891) sieht zwischen den Nebenparietalorganen und der Epiphyse nur einen zarten Faden sich hinziehen. Auch bei Phrynosoma soll eine Verbindung zwischen dem jedenfalls eher einer Endblase entsprechenden Nebenparietalorgane und der Epiphyse vorhanden sein (SORENSEN). In den meisten Fällen sind die Nebenparietalorgane vom Epiphysenende vollkommen isoliert und eine Verbindung zwischen beiden läßt sich nicht nachweisen.

Fälle, in denen ein Nebenparietalorgan aus dem Parietalauge seinen Ursprung nimmt, scheinen seltener zu sein, wenigstens läßt es sich nicht immer entscheiden, ob ein in der Nähe des Parietalauges liegendes kleines Nebenparietalorgan zu diesem auch wirklich gehört. Der Umstand, daß beide Organe durch eine gemeinsame Hülle umgeben sind, spricht schon bestimmter für den Ursprung eines Nebenparietalorganes aus dem Parietalauge, doch darf man darin noch keinen Beweis für diesen Ursprung sehen. Nur dann, wenn man das Nebenparietalorgan noch im Zusammenhang mit der Retina des Auges findet, sieht man, daß es aus diesem entstanden ist. Zuerst hat CARRIÈRE (1890) ein mit dem Parietalauge noch im Zusammenhange stehendes Nebenorgan gefunden. Er gibt an, daß es sich um einen Divertikel der unteren Wand handelte. PRENANT (1894) hat solche Fälle unter den 20 von ihm untersuchten Fällen von Nebenparietalorganen viermal beobachtet. FRANCOTTE (1896) fand Nebenparietalorgane mit ausgebildeter Linse und Retina, ihre Retina stand noch im Zusammenhange mit derjenigen des Hauptorganes. Ich selbst finde bei einem der untersuchten Exemplare von Pseudopus einen schönen Fall eines Nebenparietalauges. An der Retina des Hauptorganes befand sich ein nach unten gewendeter Divertikel, an dem die Linse noch nicht differenziert war (Fig. 96, p. 182).

Was die Gestalt der pinealen Nebenparietalorgane betrifft, so handelt es sich um rundliche oder dorsoventral abgeflachte, seltener polyedrische Hohlgebilde, deren Wände auf etwa dieselbe Weise gebaut sind wie diejenigen des Endzipfels der Epiphyse (vergl. Fig. 80). Auch die aus der Retina des Parietalauges entstandenen Organe scheinen eine

ähnliche Struktur zu haben. Sie bestehen aus langen, zylindrischen Ependymzellen, deren Kerne in der ganzen Breite der Wand gelagert sind. Seltener besteht die Wand aus kubischen oder noch niedrigeren Zellen, so etwas hat FRANCOTTE (1896) in einigen Fällen bei der Blindschleiche beobachtet. Auch die Nebenparietalorgane von Phrynosoma und das Nebenorgan von Sphenodon (falls diese überhaupt hierher gehören) haben dünne einschichtige Wände.

Nach LEYDIG (1891) sollten die Ependymzellen bei Anguis quergestreift sein; auf ihren gegen das Lumen des Organes zu gerichteten Enden liegt ein Cuticularsaum, in dem LEYDIG veränderte Zilien erblicken wollte.

Die untere, von der oberen Fläche des Kopfes abgewendete Wand des Organes ist in der Regel dicker als die obere, nur bei Phrynosoma soll es umgekehrt sein, die obere soll hier sogar mehrschichtig, die untere einschichtig sein. FRANCOTTE (1896) und PRENANT (1894) geben an, auch vollkommen solide Nebenparietalorgane bei Anguis beobachtet zu haben. Das Aussehen der Nebenparietalorgane variiert übrigens bei verschiedenen Exemplaren sehr, jedenfalls mehr noch als das Aussehen der Hauptparietalorgane.

Die Nebenparietalorgane enthalten in ihrer Wand in der Regel Pigment, nicht pigmentiert ist das Nebenorgan von Phrynosoma und die rätselhafte Blase von Sphenodon.

In der Regel ist nur die untere Wand des Nebenparietalorganes pigmentiert, während die obere pigmentfrei bleibt (Fig. 69). Dadurch bekommen die betreffenden Gebilde, deren Struktur sonst ganz einfach ist, eine gewisse Ähnlichkeit zu dem Hauptparietalauge. Man kann die untere Wand mit der Retina, die obere mit der Linse vergleichen. Dieses Verhalten bemerkt man, was sehr eigentümlich ist, auch an jenen Nebenorganen, die aus dem Pinealorgane ihren Ursprung genommen haben, dessen Endblase doch bei den Sauriern nirgends augenähnlich ist. In den Elementen der Retina ist das Pigment auf etwa dieselbe Weise verteilt, wie wir das in der Retina des Parietalauges beobachtet haben, die innere Partie der Zellen enthält das meiste Pigment, während die äußere wenig pigmentiert ist; dasselbe war übrigens auch in dem pigmentierten Endzipfel der Epiphyse der Fall.

Bei Lacerta vivipara fand FRANCOTTE (1896) ein in allen seinen Teilen dicht mit Pigment gefülltes Nebenparietalorgan.

Die obere Wand hat nur ausnahmsweise eine linsenförmige Gestalt, FRANCOTTE hat es einmal bei einem aus dem Parietalauge entstandenen Nebenorgan beobachtet.

Wie ich es bei Pseudopus beobachten konnte, enthalten die Nebenparietalorgane in ihrem Innern ähnliche Syncytien wie das Parietalauge. Es wurde da eine netzartig verbreiterte Masse mit zahlreichen eingelagerten Kernen gefunden.

Die Nebenparietalorgane sind von einer unregelmäßigen bindegewebigen Kapsel von allen Seiten umgeben, diese kann entweder mit derjenigen des Pinealorganes oder mit der des Parietalauges zusammenhängen. Das Nebenparietalorgan kann, wie bereits gesagt wurde, sogar auch mit einem dieser in einer gemeinschaftlichen Hülle eingeschlossen sein.

Ebenso wie die Gestalt, die Struktur und die Pigmentierung der Parietalorgane kann auch ihre Größe verschieden sein. Nach PRENANT (1894) erreicht das Nebenparietalorgan bei der Blindschleiche höchstens den

dritten Teil des Durchmessers des Parietalauges, FRANCOTTE (1896) fand bei Lacerta vivipara Nebenparietalorgane, deren Größe diejenige des Hauptorganes fast erreicht hat (0,17 : 0,2). Das eigentümliche Nebenparietalorgan von Phrynosoma (RITTER, 1894) ist sogar noch größer als das Parietalauge.

Die gegenseitige Lage des Epiphysenendes, des Parietalauges und der Nebenparietalorgane kann sehr verschieden sein. Natürlich liegen diejenigen Nebenparietalorgane, die aus dem Pinealorgane entstanden sind, näher diesem, die anderen näher dem Parietalauge, doch ist dies keine Regel, es können die Nebenparietalorgane sekundär auch ziemlich weit von ihrer Ursprungsstätte entfernt werden. Da alle diese Organe, wie wir sagten, auf dieselbe Weise gebaut sind, ist es dann nicht möglich zu entscheiden, wohin sie eigentlich gehören.

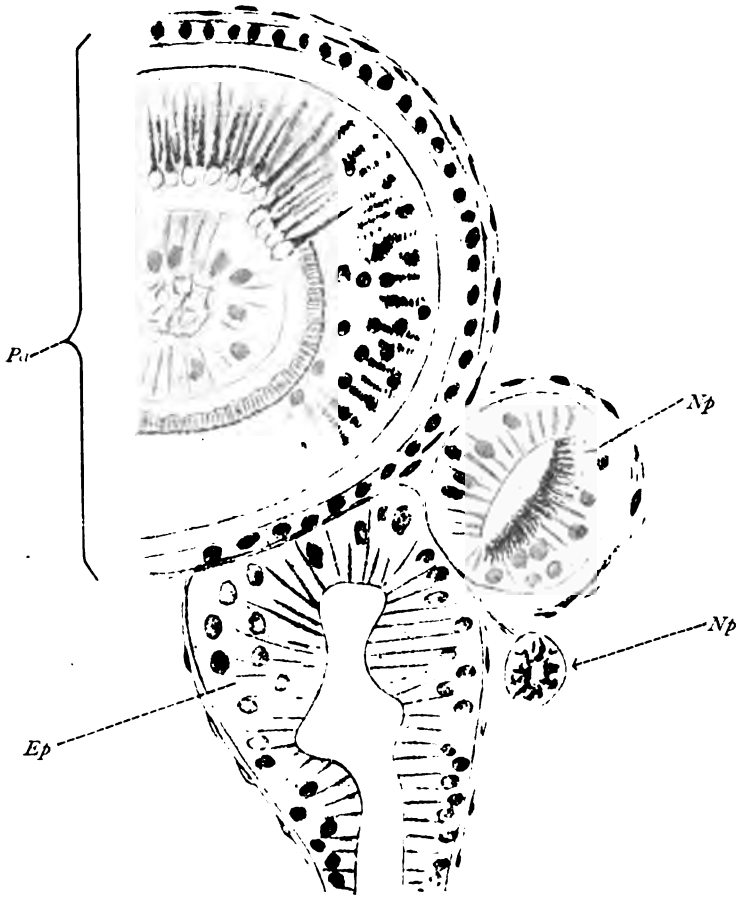


Fig. 80. Die Epiphyse, das Parietalauge und zwei Nebenparietalorgane eines älteren Embryo von Anguis fragilis. Von oben gesehen. (Nach LEYDIG, 1891.)

Bei Plica umbra befindet sich das von SPENCER (1886c) gefundene Nebenparietalorgan(das aber auch nur eine Endblase des Pinealorganes sein kann!) am Ende des Endzipfels der Epiphyse und liegt direkt am hinteren Rande des Parietalauges. Bei Iguana fand KLINCKOWSTROEM ein Nebenorgan am Epiphysenende, aus dem es jedenfalls entstanden ist. Bei Lacerta vivipara fand FRANCOTTE 1896 ein Nebenparietalorgan direkt unter dem Parietalauge in einer ähnlichen Lage wie das Parapinealorgan bei Petromyzon. Bei Phrynosoma coronatum befindet sich die von RITTER gefundene Blase vor dem Parietalauge. Ich selbst finde bei Pseudopus bei beiden der zwei von mir untersuchten

Exemplare Nebenparietalaugen, bei einem ist es ein in der Nähe der Endblase des Pinealorganes liegendes, jedenfalls „pineales" Nebenparietalorgan (vergl. Fig. 69), in dem anderen Falle sah ich ein noch mit der Retina des Parietalauges im Zusammenhange stehendes „Nebenparietalauge"; bei demselben Exemplare fand ich jedoch auch in der Nähe der Endblase des Pinealorganes ein kleines, nicht pigmentiertes Bläschen, vielleicht ebenfalls ein noch nicht ganz entwickeltes Nebenparietalorgan.

Am besten sind wir über die Verhältnisse der Nebenparietalorgane von Anguis unterrichtet, bei welcher Form sie, wie es scheint, am häufigsten vorkommen. PRENANT (1894) konnte fast bei der Hälfte aller der 47 von ihm in dieser Richtung untersuchten Exemplare (in 20 Fällen) Nebenparietalorgane finden*). Es kommt manchmal nur ein solches Gebilde vor, ein anderes Mal kann man mehrere, und zwar zwei oder drei solche finden (DUVAL und KALT, PRENANT, LEYDIG), das dritte ist viel weniger gut entwickelt als die übrigen.

LEYDIG (1891, Fig. 80) unterscheidet hier solche Nebenparietalorgane, die median in der unmittelbaren Nähe des Pinealorganes hinter ihm doch etwas tiefer liegen, und im wesentlichen den Bau des Hauptorganes haben (das zweite Parietalorgan). Weiter findet er solche, die ebenfalls median liegen, doch die Struktur eines Auges nicht zeigen.

PRENANT (1894) unterscheidet nach ihrer Lage folgende Arten von Nebenparietalorganen bei Anguis:

1. „Oeil épiphysaire". Dieses wurde unter den 20 Fällen von Nebenparietalorganen siebenmal gefunden. In der Regel befinden sich die Nebenparietalorgane am Ende der Epiphyse dicht an ihr, doch deutlich von ihr abgetrennt. Einmal fand PRENANT auch ein solches Nebenparietalorgan in dem Winkel, den der senkrechte und der horizontale Teil der Epiphyse (der Körper und der Endzipfel) miteinander schließen. Ohne Zweifel haben alle diese Nebenorgane aus der Epiphyse ihren Ursprung genommen.

2. „Oeil interparieto-épiphysaire". Das Auge liegt in der Mitte zwischen dem Epiphysenende und dem Parietalauge, meist etwas seitlich von der Medianebene. Die betreffende Lage des Nebenorganes ist die häufigste, sie wurde in dem in Betracht kommenden Materiale 16mal beobachtet.

3. „Oeil pariétal ou intrapariétal". Hierher gehören Nebenparietalorgane, die mit der Retina des Parietalauges zusammenhängen oder in dieser wie eingeschlossen sind. Ein Zusammenhang der Lumina dieser beiden Organe wurde nicht beobachtet. PRENANT hat dieses Nebenparietalorgan viermal beobachtet.

4. „Oeil accessoire choroidien" wurde von PRENANT nur einmal gefunden. Es handelt sich um ein weit von den beiden Hauptparietalorganen entferntes pigmentiertes Hohlbläschen, das auf der oberen Seite der Plexus chorioideus (jedenfalls der Paraphyse?) liegt.

Bei Anguis kommen die Nebenparietalorgane nach den übereinstimmenden Angaben aller Autoren am häufigsten bei Embryonen vor, doch fehlen solche auch bei erwachsenen Tieren nicht. PRENANT (1894) fand ein solches bei einem 23 cm langen Tiere, das etwa ein Jahr alt sein konnte, FRANCOTTE (1896) bei einem 45 cm langen Tiere, das wahrscheinlich mehrere Jahre alt war. Auch bei anderen Arten wurden die Nebenparietalorgane sowohl bei Embryonen wie bei erwachsenen

*) Zwei Fälle waren nicht deutlich genug.

Tieren gefunden, so gilt dies von den von KLINCKOWSTROEM bei Iguana beobachteten Fällen. Bei Pseudopus finde ich Nebenparietalorgane bei vollkommen erwachsenen großen Exemplaren.

Die Nebenparietalorgane sind, vom Standpunkte der Entwicklungsmechanik aus betrachtet, höchst interessant. Es handelt sich darum, daß dieselben Organe an verschiedenen Stellen ihren Ursprung nehmen können und immer dieselbe Bauweise haben. Sie können z. B. aus dem Pinealorgane ihren Ursprung nehmen und haben trotzdem das Aussehen eines Parietalauges.

Für die vergleichende Anatomie haben die betreffenden Gebilde keine besondere Wichtigkeit. Es ist absolut nicht möglich, sie mit dem Parapinealorgane der Petromyzonten zu vergleichen, wie das RITTER (1894) wollte. Auch mit der Endblase des Pinealorganes haben die wirklichen Nebenparietalorgane nichts zu tun, bei Pseudopus findet man ja beide gleichzeitig und es entstehen da die Nebenparietalorgane sogar aus der Wand einer solchen Endblase. Der Vergleich mit den Knospen, die man am Pinealorgan der Fische und der Vögel findet, ist endlich ebenfalls unpassend.

### Das Foramen parietale und die Lage der Parietalorgane.

Als „Foramen parietale" bezeichnet man bei Sauriern und bei Sphenodon eine von LEYDIG (1872) gefundene runde oder ovale Öffnung in der knöchernen Schädeldecke (Os parietale), die entweder direkt zur Aufnahme der Parietalorgane dient oder wenigstens den Zutritt der Lichtstrahlen zu denselben erleichtert. Es erinnert auffallend an das ebenso bezeichnete Foramen des knorpeligen Schädeldaches einiger Selachier.

In den meisten Fällen befindet sich das Parietalauge im Foramen parietale oder direkt unter ihm und das Pinealorgan endigt mit einem Endzipfel in dessen Nähe; bei Formen, denen ein Parietalauge fehlt, kann die Endblase des Pinealorganes die Stelle des Parietalauges im Foramen parietale einnehmen (z. B. Cyclodus nach SPENCER) oder es können endlich beide Organe, sowohl jene Endblase, wie das Parietalauge (Pseudopus, vergl. Fig. 96, p. 182) in dem betreffenden Foramen ihren Platz finden.

Ein Foramen parietale fehlt bei einer Reihe der Saurier, vor allem bei solchen, denen ein Parietalauge fehlt, so z. B. den Geckoniden. Es fehlt z. B. nach SPENCER (1886 c) bei Ceratophora aspera, wo die Lage des massiven runden Parietalorganes nur durch in den Knochen eindringende Blutgefäße angedeutet ist. Auch bei Arten, die de norma ein deutliches Foramen und gut entwickeltes Parietalauge besitzen, kann ersteres in einigen Fällen ausnahmsweise verschlossen sein; solche Fälle haben CARRIÈRE (1890) und LEYDIG (1891) beschrieben. CARRIÈRE fand bei Lacerta ocellata oberhalb des Parietalauges eine Knochenbildung, die den Zutritt der Lichtstrahlen zu dem Organe verhinderte.

Die seitlichen Wände des Foramens sind von einem Periost überzogen, der eine Fortsetzung des Periostes der unteren Seite des Schädelknochens (dura mater) vorstellt. Die obere Öffnung des Foramens ist durch eine bindegewebige Schicht verschlossen, die hauptsächlich aus dem Periost der oberen Fläche des Schädelknochens besteht, zu dieser zugesellt sich jedoch auch das Periost der Seitenflächen, resp. dasjenige der unteren Schädelfläche. Wo das Schädeldach dünn ist, sieht man besonders deutlich, daß der Verschluß des Foramens aus beiden Periosten besteht (vergl. Fig. 92). Die Verhältnisse sind da, wie man sieht, genau dieselben wie

im Foramen parietale der Selachier, welches sich im knorpeligen Schädeldache befand. Die Parietalorgane liegen, streng genommen, nur in einer Aussackung der Schädelhöhle. Auch die untere Öffnung des Foramen parietale kann manchmal, wenn dieses etwas tiefer ist, durch Bindegewebe verschlossen sein, das sich vom Periost der unteren Schädelfläche abspaltet, doch hat dieses keine besondere Wichtigkeit (Fig. 96). Abweichende Verhältnisse weist das Foramen parietale von Sphenodon auf, das unten besonders beschrieben wird und jenes von Chameleo, welches ausnahmsweise von der unteren Seite durch eine dicke Bindegewebsschicht verschlossen ist, so daß hier das Parietalauge wirklich schon außerhalb des Schädeldaches liegt.

Was die Lage des Parietalauges (und ein solches kommt hier hauptsächlich in Betracht) im Foramen parietale betrifft, so kann man alle möglichen Fälle beobachten. Das Auge liegt entweder in der Mitte des Foramens oder in der Höhe des oberen Randes desselben oder endlich unter dem Foramen, manchmal schon in der eigentlichen Schädelhöhle.

Das Foramen parietale ist entweder überall gleich breit (dies immer da, wo das Parietalorgan in seiner Mitte liegt), oder es ist trichterförmig und verbreitert sich entweder nach oben oder nach unten. Das Parietalauge kann in diesen letzteren Fällen einmal in der verbreiterten, ein anderes Mal wieder in der verengerten Partie des Foramens liegen. Bei Seps tridactylus liegt es z. B. (SPENCER) in der breiteren Partie des nach unten sich verbreiternden Foramens, bei Varanus giganteus (SPENCER) ganz oben in dem nach oben sich verbreiternden Foramen (vergl. Fig. 99. p. 188). Ich selbst finde bei Pseudopus Pallasii das Parietalauge in dem verengerten oberen Ende des außerordentlich geräumigen Parietalforamens, dessen obere Öffnung es fast verstopft (vergl. Fig. 96, p. 182).

Verhältnismäßig selten sind Fälle, in denen ein Parietalauge im Niveau des oberen Randes des Parietalforamens liegt, häufiger ist ein solches unter dem Foramen gelagert. Den ersteren Fall hat RITTER (1891) von Phrynosoma beschrieben, den anderen, der schon häufiger zu sein scheint, haben HANITSCH (1888), STRAHL-MARTIN (1888) und LEYDIG (1891, Fig. 97) bei erwachsenen Exemplaren von Anguis beobachtet. SPENCER (1886 c) fand bei Seps chalcidica ein Parietalauge, dessen Durchmesser größer war als derjenige des Parietalforamens und das infolgedessen auch unter dem letzteren liegen mußte.

Die Beziehungen des Parietalauges zum Foramen parietale können in verschiedenen Lebensperioden verschieden sein. Das Auge braucht nicht von Anfang an im Innern des Foramens zu liegen, sondern es gelangt erst später in das Innere eines solchen. Dies hat z. B. KLINCKOWSTROEM (1894) bei Iguana beobachtet; auch bei Lacerta vivipara soll nach OWSJANNIKOW (1888) das Parietalauge anfangs unterhalb des Foramens liegen und erst später in dasselbe eingeschlossen werden.

Die eben erwähnten Beobachtungen sprechen entschieden dafür, daß das Foramen parietale nicht durch den Druck des sich entwickelnden Parietalauges, an die sich entwickelnden Schädeldecke oder auf ähnliche Weise entstanden ist. Es handelt sich in ihm ursprünglich um eine Vorrichtung, die den Zweck hat, daß durch die (nach der Entstehung des Parietalauges sich entwickelnde) knöcherne Schädeldecke nicht der Zugang der Lichtstrahlen zu dem betreffenden Organe verhindert sei.

In der Regel liegt das Parietalauge im Foramen oder unter diesem so, daß seine optische Achse mit der des Foramens übereinstimmt, nur

bei Sphenodon, bei dem doch das Parietalorgan wohl entwickelt ist, findet man nach SPENCERS Angabe eine eigentümliche Ausnahme; das Organ ist hier stark nach vorn geneigt, so daß die durch das Foramen eindringenden Lichtstrahlen nicht seine ganze Retina beleuchten können (Fig. 85, p. 167). Die anderen Untersucher der Parietalorgane von Sphenodon (LEYDIG, DENDY und KLINCKOWSTROEM) erwähnen diese Eigentümlichkeit, die vielleicht nur bei einigen Exemplaren vorkommt, nicht.

Der Rand des Foramen parietale ist in den meisten Fällen vollkommen glatt und abgerundet, doch werden auch terrassenartige Abstufungen desselben (Varanus nebulosus nach LEYDIG, 1891) oder vorspringende Kalkkugeln an dessen Rande (Anguis nach LEYDIG) erwähnt.

Die Größe des Foramens kann verschieden sein. Es kann sehr eng sein, so daß sich die bindegewebige Kapsel des Parietalauges mit dem Periost der Seitenflächen des Foramens verbindet (z. B. Anolis nach SPENCER, unsere Fig. 92) oder, und dies in den meisten Fällen, es ist mehr oder weniger geräumig, und es bleibt zwischen jener Kapsel und dem Perioste ein größerer Raum übrig. Das Parietalforamen kann manchmal sehr groß sein. Bei Phrynosoma ist es z. B. sehr breit, nach RITTER kann sein Durchmesser dreimal so groß sein, wie der des Parietalauges (Fig. 79, p. 153). Besonders umfangreich und besonders sehr tief ist das Foramen von Pseudopus (vergl. Fig. 69, p. 128).

Der zwischen dem Parietalorgane und der Wand des Parietalforamens übrig bleibende Raum wird in jenen Fällen, in denen das Foramen etwas geräumiger ist, in der Regel von einem eigentümlichen lockeren Bindegewebe ausgefüllt, in dem meist mehr oder weniger zahlreiche Kapillaren verlaufen. In diesem Gewebe findet man besonders oft reich verzweigte große Pigmentzellen, die sich hauptsächlich an der äußeren Oberfläche des Parietalauges ansammeln, welche jedoch auch in den entfernteren Partien des Foramens nicht fehlen (vergl. Fig. 69, p. 128). Seltener fehlt Pigment vollkommen (Varanus bengalensis nach SPENCER).

Wo das Foramen parietale besonders groß ist, findet man in dem lockeren, dasselbe ausfüllenden Bindegewebe zahlreiche Fettzellen. Solche zeichnet SPENCER in einigen seiner Figuren, z. B. von Varanus giganteus; ich finde sie besonders reichlich bei Pseudopus.

Die Befestigung des Parietalauges im Innern des Parietalforamens geschieht dadurch, daß die bindegewebige Kapsel vor der Linse direkt mit der das Foramen oben verschließenden Fascie verschmilzt, oder, wenn eine solche auf der Oberfläche der Linse fehlt dadurch, daß die Kapsel (Sklera) der Retina mit der eben erwähnten Fascie verwächst. Es scheint in dem zuletzt erwähnten Falle, als ob sich von der unteren Fläche jener Fascie nur ein besonderes dünnes Blatt abspalten würde, welches das Parietalauge als eine Sklera von der unteren Seite umgiebt (vergl. Fig. 94, p. 177). Auch im ersteren Falle findet natürlich ein Übergang wenigstens einzelner Bindegewebsfasern aus der Fascie in die spezielle Kapsel des Parietalauges und umgekehrt statt. Das Auge ist meistens an die das Foramen oben verschließende Fascie so befestigt, daß es beim Abziehen dieser letzteren aus dem Foramen ausgerissen werden kann. Seltener ist das Parietalauge etwas von jener Fascie entfernt und locker mit ihr verbunden; ein wirklicher Lymphraum, wie dessen Vorhandensein LEYDIG beobachtet zu haben angibt, kommt zwischen der oberen Linsenfläche und der Fascie niemals vor.

Mittelst besonderer feiner Bindegewebszüge können auch die Seitenflächen des Parietalauges an die Wände des Foramen parietale befestigt werden.

Besonders kompliziert sind die diesbezüglichen Verhältnisse bei Sphenodon (Hatteria); sie sollen unten näher beschrieben werden.

Was die oben erwähnten Blutgefäße des Foramen parietale betrifft, so läßt sich da folgendes anführen: Wie bereits SPENCER beschreibt und wie ich es selbst (besonders bei Pseudopus und Chameleo) finde, dringt von der ventralen Seite in das Foramen parietale ein stärkeres Blutgefäß hinein, welches sich hier in feine Kapillaren verzweigt; diese umflechten von allen Seiten das Parietalauge (Fig. 99, p. 188). Die feinsten Ästchen können, wie SPENCER und LEYDIG beobachtet haben, bis vor die Linse eindringen, sie treten jedoch selten bis zu der Mitte derselben, vielmehr biegen sie nahe bei derselben zurück, auf diese Weise oberhalb des Auges einen unvollständigen Gefäßkranz bildend. Dieses in unserer Fig. 81 dargestelltes Verhalten der Kapillaren hat LEYDIG (1891) bei Lacerta agilis und bei Anguis fragilis beobachtet. Auch die im Corion verlaufenden Blutgefäße sollen nicht über das Auge reichen.

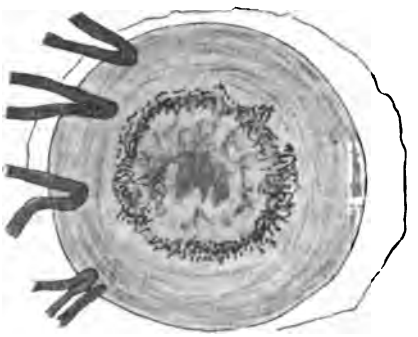

Fig. 81. Die Linse des Parietalauges von Anguis fragilis von oben gesehen; die Blutkapillaren der Umgebung kehren schlingenförmig um. (Nach LEYDIG, 1891.)

In einigen Fällen bilden die Blutgefäße im Inneren des Foramens oder überhaupt in der unmittelbaren Umgebung des Parietalauges besondere Konvolute. Ein solches hat LEYDIG (1891) hinter dem Parietalauge von Anguis gefunden. Derselbe Autor hat bei Lacerta ocellata einen von sechs oder mehr Kapillaren bestehenden Knäuel beobachtet. RITTER (1891) findet unter dem Parietalauge von Phrynosoma einen Blutsinus. Nach LEYDIG (1891) sollte bei Embryonen von Lacerta agilis ein ähnlicher Sinus das Parietalauge allseitig umgeben (?).

Was die Lage des Parietalauges und des Foramen parietale im Verhältnis zur Lage der einzelnen Abteilungen des Gehirns betrifft, so befindet sich das erstere in der Regel oberhalb der mittleren oder der vorderen Partie der Hemisphären. Selten ist das Auge noch mehr nach vorne verschoben, so daß es schon kaum oberhalb des Bereiches des Gehirns liegt. (So soll es z. B. bei Calotes ophiomachus nach SPENCER der Fall sein.) Im embryonalen Zustande liegt das Parietalauge immer in der unmittelbaren Nähe des distalen Endes der Epiphyse und mit dieser zusammen noch im Bereiche des Zwischenhirns.

## Konkretionen in der Nähe der Parietalorgane.

LEYDIG (1891) fand bei Lacerta muralis über dem Zipfel der Epiphyse „vier rundliche freiliegende Kalkkörper, wovon zwei jochartig verbunden waren". Sie sollen „Schichtenbildungen und den Knochenkörperchen ähnliche Bildungen" zeigen.

Ähnliche Gebilde findet dieser Autor auch in der Nähe des Zirbelknopfes von Varanus nebulosus. Es handelte sich um eine große und um mehrere kleine Kalkkugeln, welche letzteren um die erstere herum im Halbkreis lagern.

LEYDIG hat die eben erwähnten Konkretionen bei Präparation seiner Objekte gefunden, an Schnittpräparaten findet man solche vielleicht des-

halb nicht, da sie beim Entkalken vollkommen aufgelöst werden. Mit dem Gehirnsand des Pinealorganes der Säugetiere, wie es LEYDIG meinte, haben sie nichts gemeinschaftlich; dieses entsteht immer im Innern des betreffenden Organes.

### Die parietale Cornea.

Wie es schon oben hervorgehoben wurde, fehlt das Pigment in jener Partie der bindegewebigen Hülle des Parietalauges, welche die vordere Fläche, dessen Linse, bedeckt. Ebenfalls fehlt es in der das Foramen parietale von oben verschließenden Fascie (den vereinigten Periosten des Schädelknochens) und endlich fehlt es in der Regel oder ist wenigstens sehr spärlich in der ganzen oberhalb des Organes sich befindenden Partie des Corions und der Epidermis (vergl. z. B. Fig. 101 b, p. 192).

Nach LEYDIGS Untersuchungen (1891) ist das Pigment in dem Corion der Saurier zweierlei, man kann ein dunkelkörniges gauaninhaltiges und ein schmutziggelbliches Pigment voneinander unterscheiden Nun hat er beobachtet, daß das dunkle Pigment früher am Rande jener Partie, die oberhalb des Organes liegt, aufhört, während sich das gelbe noch eine kleine Strecke weiter fortsetzt, ehe es ebenfalls schwindet (Lacerta ocellata, viridis, vivipara nach LEYDIG). Nur in der Epidermis bleibt bei erwachsenen Tieren oft ein spärliches feines Pigment übrig (so z. B. bei Anguis fragilis und Lacerta agilis nach LEYDIG, 1891, bei Pseudopus nach eigenen Untersuchungen).

Alle die eben erwähnten pigmentfreien oder wenigstens pigmentarmen Schichten oberhalb des Parietalauges, die infolge dieser ihrer Eigenschaft und infolge der Beschaffenheit des Gewebes, aus dem sie bestehen (kein Knochen!) vollkommen durchsichtig sind, können wir, wie wir das auch bei den früher besprochenen Tiergruppen getan haben, als eine Cornea des Parietalauges, eine „Parietalcornea" bezeichnen.

Die Struktur der Cornea weist, abgesehen von jenem Pigmentmangel, in der Regel keine besonderen Eigentümlichkeiten auf. Nur in einigen Fällen kann man beobachten, daß das feste fibröse Bindegewebe des Corions an der betreffenden Stelle in eine Art von Schleimgewebe umgewandelt und so vollkommen durchsichtig ist. (Lacerta agilis nach eigenen Untersuchungen! Fig. 101 b.) Die oberhalb des Parietalforamens verschmelzenden Periostien verbinden sich oft mittelst senkrecht zu dieser Schicht verlaufenden Bindegewebssträngen mit dem Corion der Haut und die zwischen jenen Strängen übrigbleibenden Lücken können durch ein lockeres Bindegewebe ausgefüllt sein (Fig. 99, p. 188). Die Haut heftet sich nur an die Ränder des Parietalforamens fester an. Wo ein Foramen fehlt (Platydactylus, Gecko, Ameiva) ist die Haut in der ganzen Gegend locker mit dem Schädeldache verwachsen und läßt sich leicht abziehen (SPENCER, 1886 c). Jedenfalls kommen auch Fälle vor, in denen das Corion dicht dem Perioste des Schädeldaches anliegt und mit diesem sich fest verbindet (Anolis z. B., Fig. 92, p. 175).

Eine andere Eigentümlichkeit besteht darin, daß das Corion in die Epidermis oberhalb des Foramen parietale lange Papillen aussendet, wie es z. B. in der Fig. 93, p. 176 dargestellt ist; eine besondere Bedeutung hat dieser Umstand jedenfalls nicht.

### Die Cornealschuppe und der Scheitelfleck.

Gerade oberhalb des Foramen parietale und des in diesem liegenden Parietalauges (resp. der Endblase eines Pinealorganes) befindet sich auf

der oberen Fläche des Kopfes in der Regel eine größere mediane Schuppe (oft die „Interparietalschuppe"), an der, und zwar in deren Mitte oder an ihrem hinteren Rande, die Lage des Parietalorganes durch einen meist lichteren Fleck, einen „Scheitelfleck", bezeichnet ist (vergl. Fig. 82). Sehr oft ist, wie SPENCER gefunden hat, die letztere Stelle durch eine zirkuläre Rinne von der übrigen Partie der Schuppe abgegrenzt, auch kann die betreffende Stelle etwas gewölbt sein. Da alle Schichten der unter diesem Scheitelfleck sich befindenden Parietalcornea durchsichtig sind, kann man manchmal in der Mitte des Scheitelfleckes das dunkel pigmentierte Parietalauge erblicken (Fig. 90, p. 172). SPENCER bezeichnet die betreffende Stelle jener Schuppe allein mit dem Namen Cornea, doch ist es vielleicht besser, diesen Namen in dem von uns oben erwähnten Sinne anzuwenden; für die ganze Schuppe ließe sich dann der Name „Cornealschuppe" anwenden.

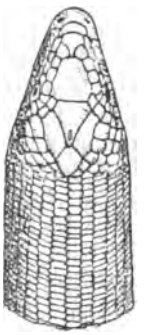

Fig. 82. Der Kopf von Anguis fragilis (♀) von oben gesehen mit der Interparietal-(corneal)schuppe und dem Scheitelfleck. (Nach DE GRAAF, 1886 b.)

Ein Scheitelfleck fehlt natürlich jenen Sauriern, bei denen das Parietalauge und das Foramen parietale nicht entwickelt sind. So findet man ihn nicht bei Geckoniden und bei anderen Formen, die sich, was die Parietalorgane betrifft, ähnlich verhalten; doch auch Formen, die ein gut entwickeltes Parietalauge und ein vollkommenes Parietalforamen besitzen, entbehren manchmal einer besonderen Cornealschuppe und eines deutlichen Scheitelfleckes. Unter anderem besitzt Sphenodon keine Parietalschuppe, und die Oberfläche des Kopfes ist bei ihm in der betreffenden Gegend nur von kleinen Schuppen bedeckt. Durch schwächere Pigmentierung der betreffenden Stelle wird ein Scheitelfleck (der, wie man sieht, auch unabhängig vom Vorhandensein einer Cornealschuppe existieren kann!) angedeutet.

Ganz vereinzelt stehen da einige, die Gegend des Scheitelfleckes bei Lacerta agilis, ocellata und Anguis fragilis betreffenden Beobachtungen von LEYDIG (1891). Dieser Autor glaubt oberhalb des Parietalorganes in der Epidermis eine besondere Vertiefung gefunden zu haben, die sich zu einem „blindgeschlossenen Säckchen" verlängert. Bei erwachsenen Tieren soll in der Mitte dieser Vertiefung wieder eine Erhebung entstehen. Vielleicht lassen sich wenigstens die zuletzt erwähnten Bilder mit den Angaben SPENCERS, nach denen der Scheitelfleck an der Cornealschuppe durch eine Furche von seiner Umgebung abgegrenzt sein sollte, einigermaßen in Übereinstimmung bringen. Die auf Embryonen sich beziehenden Angaben konnten nur durch Irrtümer in der Beobachtung entstanden sein. Keiner der übrigen Autoren erwähnt ähnliche Erscheinungen und ich selbst finde die Oberfläche der Cornealschuppe selbst im Gegenteil zu den Angaben von SPENCER vollkommen glatt.

Die Cornealschuppe und der Scheitelfleck haben bei verschiedenen Arten der Saurier ein sehr verschiedenes Aussehen und verschiedene Dimensionen, wir werden nähere Angaben über dieselben bei einzelnen Arten für den speziellen Teil dieses Abschnittes behalten und werden hier nur auf die Figuren 90, p. 172, 95, p. 178, 100, p. 189, 102, p. 194 hinweisen.

# Prosaurii.

## Rhynchocephali.

**Sphenodon (Hatteria) punctatum** GRAY, vergl. Fig. 83—85 und 72. p. 138. [Beschreibungen von SPENCER (1886c. p. 176), LEYDIG (1891. p. 508), HOFFMANN (1890). Angaben über die Entwicklung der Parietalorgane stammen von DENDY (1899) und SCHAUINSLAND (1899 und 1903. Taf. VIII, IX).]

Das Pinealorgan (die Epiphyse) ist während der embryonalen Zeit einfach keulenförmig mit dünnem soliden Stiele (DENDY, Fig. 84), erst später bekommt es die für die Saurier charakteristische Gestalt, und es läßt sich an ihm außer dem sekundären Stiele und einem blasenförmigen Körper noch eine engere, spitzig endigende distale Partie (ein Endzipfel) unterscheiden. Die letztere wendet sich parallel mit der unteren Fläche des Schädeldaches nach vorn. Die Wand des Körpers bildet zahlreiche Falten, und es kann durch solche die Epiphyse sogar in mehrere übereinander liegende Abschnitte geteilt werden (vergl die Fig. 85). Der sekundäre Epiphysenstiel scheint proximal obliteriert zu sein (LEYDIG). Nur die Zellen der Endpartie enthalten in ihrem Innern ein braunes Pigment.

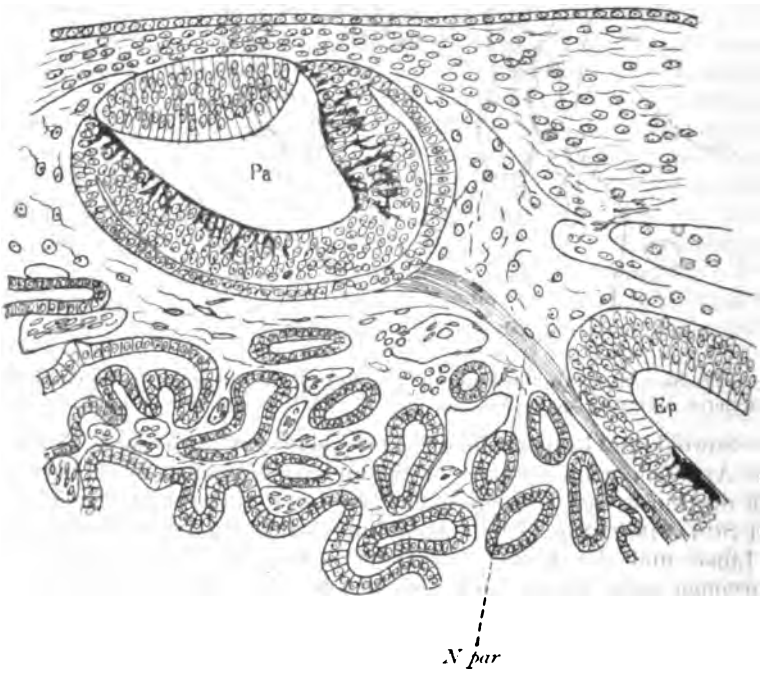


Fig. 83. Sagitalschnitt durch das Parietalauge, den Parietalnerv, das distale Ende der Epiphyse und einen Teil des Dorsalsackes eines älteren Embryo von Sphenodon (Hatteria) punctatum (nach DENDY 1899).

Parietalnerv. SPENCER glaubte, daß vom Epiphysenende ein nervöser Strang zum Parietalauges führt. Ein das Epiphysenende mit dem Parietalauge verbindender Strang kommt bei erwachsenen Tieren in der Tat vor, doch ist dieser, wie man auch aus den zahlreichen, in seinem Innern enthaltenen langgestreckten Zellen erkennen kann, binde-

gewebiger Natur (LEYDIG, SCHAUINSLAND), vielleicht ist er aber doch wenigstens aus der Hülle des ehemaligen Parietalnerven entstanden. (!) DENDY und SCHAUINSLAND ist es gelungen, an embryonalen und postembryonalen Entwicklungsstadien den wirklichen Nervus parietalis zu entdecken. Er entspringt vor der Epiphyse (SCHAUINSLAND, 1903) und ist von dieser jedenfalls vollkommen unabhängig (vergl. Fig. 83).

Das Parietalauge hat eine etwa konische oder birnförmige Gestalt und ist mit seiner breiteren Partie gegen das Äußere zu gewendet, während aus dem verdünnten Ende der oben erwähnte bindegewebige Verbindungsstrang, der sich zu der Epiphyse verfolgen läßt, entspringt (SPENCER, LEYDIG). Im Längsschnitte ist das Parietalauge etwas ungleichseitig (LEYDIG). Bei Embryonen ist es im ganzen kugelförmig (DENDY).

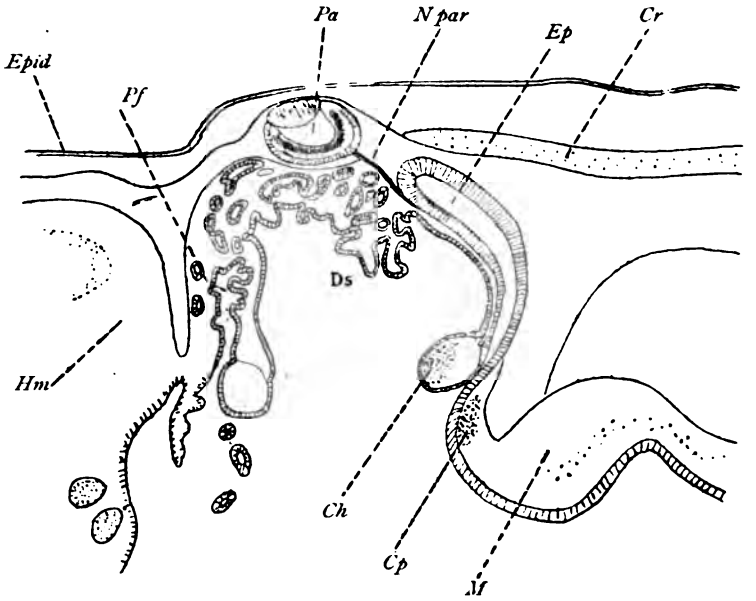


Fig. 84. Sagittalschnitt durch die ganze Parietalgegend desselben Embryo bei schwächerer Vergrößerung. Nach mehreren Schnitten kombiniert (nach DENDY 1899).

Sowohl die Retina wie die Linse sind gut entwickelt. Nach SPENCERS Angaben geht die eine in die andere allmählich über, nach DENDY sollte die Linse von dem oberen Rande der Retina scharf abgegrenzt sein. Nach SCHAUINSLANDS (1903) Abbildung sollte sogar eine Lücke zwischen der Linse und der Retina vorhanden sein. Der Nerv tritt bei älteren Embryonen nicht in der Mitte, sondern in dem hinteren Drittel des Auges in dasselbe hinein.

Die Struktur der Retina wurde am genauesten von SPENCER beschrieben, auch von LEYDIG und DENDY stammen einige Angaben. Wie anderswo, kommen auch hier lange, die Retina in ihrer ganzen Dicke durchsetzende Stäbchenzellen vor. Die inneren zylindrischen Partien dieser Zellen enthalten das meiste Pigment, das in der Retina vorhanden ist. Das Pigment soll hier in queren Streifen angeordnet sein (SPENCER, LEYDIG). Die äußeren fadenförmigen Partien setzen sich mittelst kegelförmigen, auffallend großen Sohlen an die Membrana limitans an. Besonders gut kann man die Gestalt dieser Zellen an einer der Abbildungen in SPENCERS Arbeit erkennen (Fig. 72). LEYDIG will in den

konischen Endsohlen der Ependymzellen Einstülpungen von Bindegewebe in das Innere des Organes oder selbständige kegelförmige Zellen sehen.

Außer den Stäbchenzellen kann man in der Retina unterhalb der kernhaltigen Partien dieser Zellen eine „molekulare" Schicht unterscheiden (SPENCER), die wahrscheinlich keine andere Bedeutung hat als die des Restes einer ehemaligen Nervenfasernschicht. DENDY, der jüngere Entwicklungsstadien untersucht hat, glaubt an der betreffenden Stelle eine die ganze Retina in zwei Schichten teilende Lücke entdeckt zu haben. Wahrscheinlich ist auch seine Angabe nur so entstanden, daß er die sich wenig färbenden Nervenfasern übersehen hat.

Nach außen von der Nervenfaserschicht resp. der Molekularschicht liegen runde Zellen (Ganglienzellen). In diesen ist oft so viel Pigment enthalten, daß sie das Aussehen von Pigmentballen bekommen.

Noch weiter nach außen folgen zwischen den oben erwähnten konischen Erweiterungen der Stäbchenzellen besondere spindelförmige Zellen (SPENCER).

Abweichungen von dieser Bauweise kommen nach SPENCER an jener Stelle vor, wo nach ihm der Parietalnerv in das Innere des Auges eindringen soll. Hier sind, nach seiner Abbildung zu schließen, die Stäbchenzellen mehr als einmal so lang sein wie anderswo, und ihre dichtliegenden kernhaltigen Partien bilden da einen besonderen Knoten.

Die Linse ist bikonvex und ihre untere Wölbung soll, nach SPENCERS und HOFFMANNS Beobachtung, bei erwachsenen Tieren tief in das Innere des Organes einragen. Die Kerne der Linsenzellen sind im ganzen Bereiche der Linse verbreitet. Nach LEYDIGS, jedenfalls nicht richtigen Angaben, soll sich zwischen die Linse und die Retina das Bindegewebe einstülpen.

Die das Organ umhüllende bindegewebige Hülle hat nach LEYDIG einen lamellären Bau und die Lamellen gehen in das umgebende Bindegewebe über. Nach SPENCER soll eine unmittelbare Hülle nicht vorhanden sein. Es kommt eine Kapsel erst in einiger Entfernung von der Oberfläche des Organes und der Raum zwischen ihr und diesem ist vom lockeren Bindegewebe ausgefüllt. Das Auge ist im Innern dieser Kapsel in seiner Lage mittelst besonderer Bindegewebszüge fixiert (Fig. 85).

Nebenparietalorgan (?) DENDY erwähnt eine dünnwandige Blase, die er bei Embryonen zwischen der Epiphyse und der Paraphyse gefunden hat. Er vergleicht sie mit dem „Parapinealorgane", das RITTER von Phrynosoma (1894) beschrieben hat (vergl. oben, p. 154).

Die Beziehungen des Parietalorganes zum Schädeldache beim erwachsenen Tiere wurden sehr genau von SPENCER beschrieben. Obzwar ein Foramen parietale vorhanden ist, liegt das Parietalauge nicht im Innern desselben, sondern unterhalb ihm. Ebenfalls ist es auffallend, daß die optische Achse des Auges nicht mit der Achse des Foramens übereinstimmt, sondern nach vorne ziemlich stark geneigt ist, so daß die durch das Foramen eindringenden Lichtstrahlen nicht die ganze Retina des Auges treffen können (SPENCER). LEYDIG, DENDY und SCHAUINSLAND erwähnen diese letztere Eigentümlichkeit des Parietalauges nicht. Doch haben sie, besonders DENDY und SCHAUINSLAND, nur jüngere Tiere untersucht.

Das Parietalauge liegt beim erwachsenen Tiere samt seiner Kapsel im lockeren Bindegewebe unterhalb des Schädeldaches, das Foramen dagegen ist von dichtem fibrösem Bindegewebe vollkommen verstopft (vergl. Fig. 85). Es kann da eine äußere Schicht, in der die Bindege-

websfasern senkrecht auf die Oberfläche des Kopfes verlaufen und eine innere Schicht, die eine etwa kuppelförmige Wölbung oberhalb des Organes bildet und in eben dieser Richtung verlaufenden Fasern enthält, voneinander unterschieden werden. Mit der letzteren ist die Spezialhülle des Organes (seine Kapsel) verbunden.

In der ganzen Umgebung des Organes fehlt das Pigment. Von der ventralen Seite kommende Blutgefäße teilen sich in der Nähe des Organes und zwar, wie SPENCER findet, innerhalb der das Organ umgebenden Kapsel.

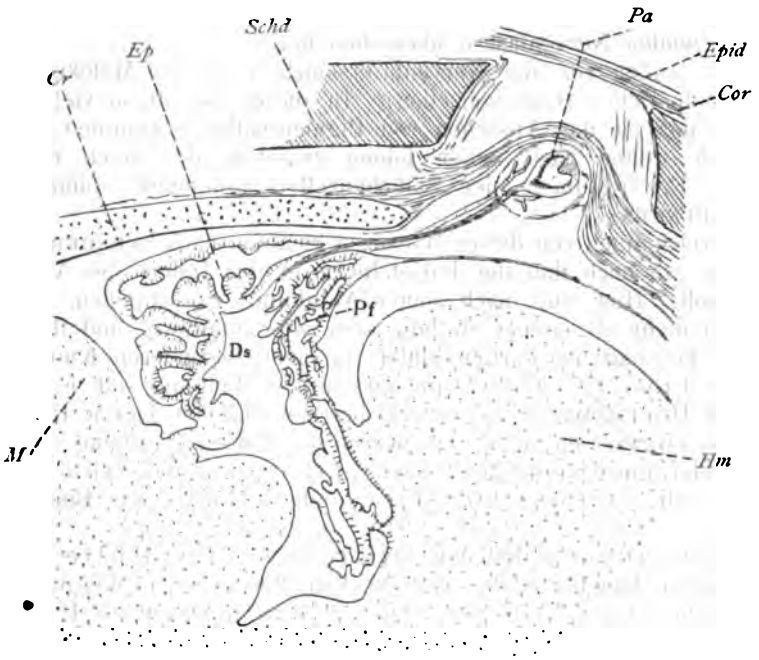


Fig. 85. Sagittalschnitt durch die Parietalgegend des Gehirns, das Parietalauge und das Foramen parietale des Schädeldaches von einem erwachsenen Exemplare von Sphenodon (nach SPENCER 1886 c).

Nach SCHAUINSLAND wölbt sich bei älteren Embryonen die Cutis oberhalb des Foramen parietale; sie ist sehr durchsichtig und es wird so eine Cornea angedeutet. Die Epidermis soll an der betreffenden Stelle stark verdünnt sein. Es konnte keine besondere Parietalschuppe beobachtet werden. Nur durch das Fehlen des Pigmentes wird die Lage des Organes erkennbar (SPENCER). SCHAUINSLAND fand die Lage des Organes durch „eine Anzahl regelmäßig um das Foramen parietale gestellten Hautschuppen angedeutet".

# Saurii.

## Lacertilia.

### 1. Lacertilia vera.

### Fam. 1. Geckonidae.

**Gehyra oceanica** LESS (Fig. 86).

Die Entwicklung der Parietalgegend wurde von STEMMLER (1900) untersucht. Das Parietalauge wird überhaupt nicht angelegt; es kommt

nur das Pinealorgan, an dessen Ende sich eine deutliche Endblase entwickelt, also ein vollständiges Pinealorgan, vor. Eine Paraphyse ist vorhanden.

Die ältesten von STEMMLER untersuchten Embryonen waren von 34 mm Länge. Das Pinealorgan bestand aus einem langen röhrenförmigen Stiele und einer deutlichen Endblase. Das Lumen der proximalsten Partie des Stieles obliteriert später und sie verdünnt sich stark; sie stellt dann einen (sekundären) Stiel des übrigen Hohlgebildes vor.

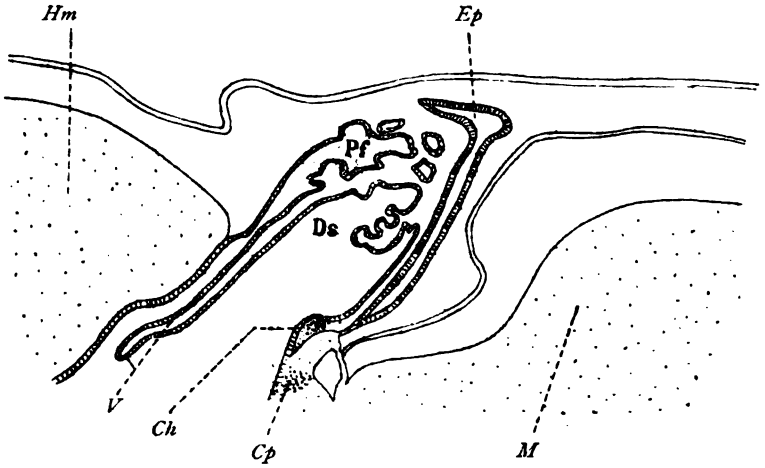


Fig. 86. Sagittalschnitt durch die Parietalgegend eines 31 mm langen Embryo von Gehyra oceanica (nach STEMMLER 1900).

Die Endblase wird von STEMMLER irrtümlich für ein Homologon eines nicht zur selbständigen Entwicklung kommenden Parietalauges gehalten. Bei älteren Embryonen hat sie die Gestalt eines plattgedrückten Hohlgebildes und zieht sich in einen senkrecht auf den hohlen Stiel stehenden und nach vorne gerichteten schnabelförmigen Fortsatz aus, der oberhalb dem Ende der Paraphyse liegt und diese von oben bedeckt. Die Zellen der oberen Wand der Endblase sind höher als diejenigen der unteren. Das Innere der Endblase ist glatt, keine Falten- oder Wulstbildungen lassen sich da bemerken. Von der bindegewebigen Hülle der Endblase und zwar vom Ende des schnabelförmigen Fortsatzes geht ein bindegewebiger Strang nach vorne, der sich an das Periost der unteren Fläche des Schädelknochens anheftet.

### **Hemidactylus maboula** MOR.

Unterscheidet sich nach den Untersuchungen von STEMMLER was die Entwicklung, und was die Verhältnisse bei älteren Embryonen betrifft, nur ganz wenig von der früher besprochenen Art. Die Endblase des Pinealorganes ist ebenfalls in einen Zipfel ausgezogen, der fast rechtwinkelig auf dem übrigen Teile der Epiphyse steht, sich jedoch nicht nach vorne, sondern nach hinten wendet. Auch hier wird die unterste Partie des Stieles der Epiphyse später solid. Kein Pigment befindet sich in der Epiphyse. Keine Nervenfasern konnten in ihr nachgewiesen werden.

### **Hemidactylus verruculatus** CUV. **(H. turcicus,** L.)

Wurde von LEYDIG (1891) untersucht und kein Parietalauge bei ihm gefunden. Das Epiphysenende (Endblase?) braun pigmentiert, jederseits in mehrere Spitzen ausgezogen.

### Gecko verus (G. verticillatus LAUR.?).

Nach SPENCER (1886c, p. 192) nur die Epiphyse vorhanden: ein mit seinem Ende das Schädeldach berührendes Hohlgebilde, in dessen Wand sich keine Differenziationen nachweisen lassen. Kein Foramen parietale. Keine Spur von einem Scheitelfleck.

### Platydactylus muralis L. (P. facetanus ALD., P. mauritanicus).

SPENCER (1886c) und LEYDIG (1891) haben hier zuerst vergebens ein Parietalauge gesucht. Weitere Nachrichten stammen von LEYDIG (1896), der in dem Stiele der allein vorhandenen Epiphyse außer rundlichen Kernen noch feinstreifige Züge finden konnte, die er für aus der nahen Commissura posterior in die Epiphyse eindringende Nervenfasern zu halten geneigt war. Eine Paraphyse ist vorhanden, und sie soll nach LEYDIG sogar noch größer als die Epiphyse sein; ihre Wände sind reichlich gefaltet.

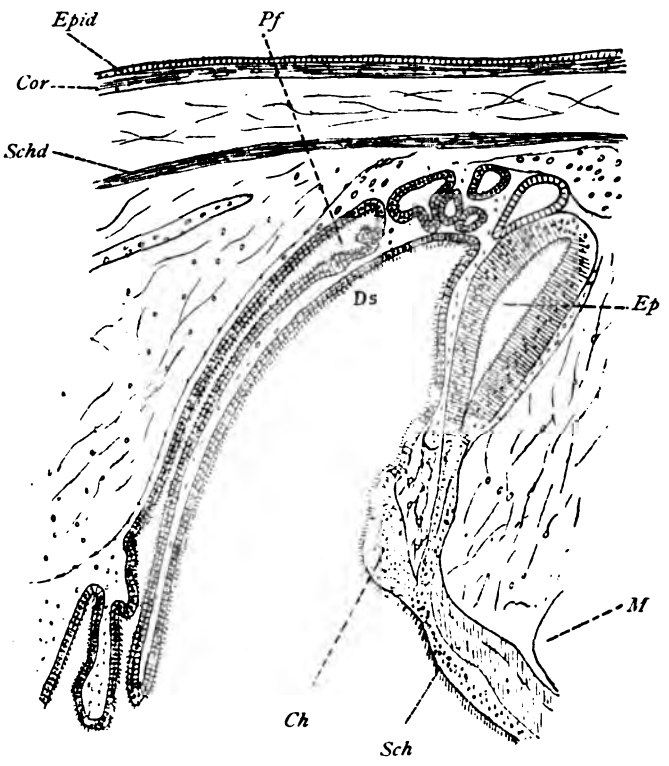


Fig. 87. Sagittalschnitt durch die Parietalgegend des Gehirns von einem 33 mm langen Embryo von Platydactylus muralis (facetanus). Die Epiphyse hängt noch mittelst eines Stieles mit dem Zwischenhirndache zusammen (nach MELCHERS 1899).

Genauere Nachrichten über die Verhältnisse in der Parietalgegend bei einer hierher gehörenden Form verdanken wir MELCHERS (1900), (vergl. Fig. 87—89).

Ein Parietalauge wird nicht einmal angelegt. Es erscheint nur die Epiphyse und zwar in der Gestalt einer zuerst horizontal liegenden, dann senkrecht auf der Gehirndecke stehenden Ausstülpung. In jenem Stadium, in dem die Epiphyse am besten entwickelt ist, kann man an ihr einen blasenförmigen dickwandigen, in die Länge ausgezogenen distalen Teil und einen dünnen, mit einem kanalartigen Lumen versehenen Stiel, mittelst dessen sie an die Gehirnoberfläche angeheftet ist (Fig. 87), unterscheiden. Das ganze Organ besitzt nach dem Ausdrucke MELCHERS die

Gestalt einer Kolbenflasche. Den Körper müssen wir jedenfalls als etwa dem Stiele der Epiphyse, wie wir sie bei Gehyra oder Hemidactylus z. B. gesehen haben, homolog ansehen, in keinem Falle dürfen wir in ihm eine wirkliche Endblase sehen (!) Das Epithel im Lumen der Epiphyse soll mit Zilien (?) versehen sein, außerdem meldet MELCHERS das Vorhandensein einer formlosen Masse, „die sich von dem Flimmerbesatz streifig bis in den dritten Ventrikel fortsetzt". Sie scheint von der Innenwand abgeschieden zu sein (MELCHERS).

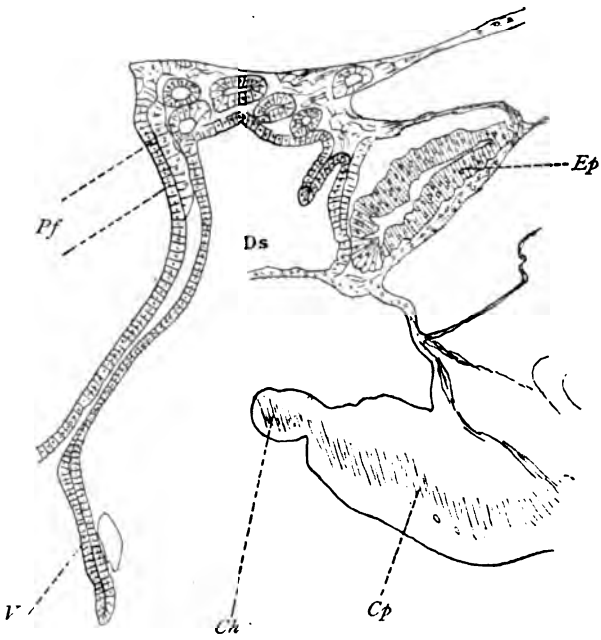


Fig. 88. Dieselbe Gegend, jedoch von einem älteren (1 Dm langen) Tiere (nach MELCHERS 1899).

Das Lumen in dem sekundären Stiele obliteriert später und der Stiel wird durchgerissen. „Die bindegewebige Hülle zieht sich dann glatt über die Gehirnoberfläche." An der Stelle des Stieles bleibt nur ein leerer oder in der oberen Partie noch Zellen enthaltender Bindegewebsstrang übrig. Nervöse Stränge, wie solche LEYDIG (1896) beobachtet zu haben angibt, kommen da nicht vor.

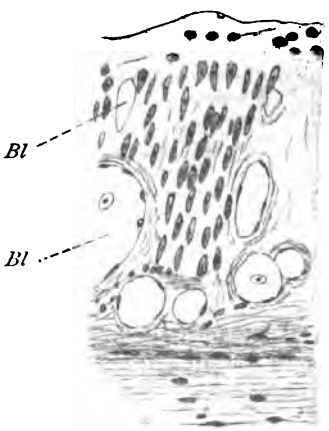


Fig. 89. Ein Teil der Wand des Epiphysenkörpers von einem 124 mm langen Platydactylusembryo. Das Gefüge der Elemente der Wand ist gelockert und es sind in dieselbe Blutgefäße eingedrungen (nach MELCHERS 1899).

In älteren Entwicklungsstadien wird die früher glatte Zirbeloberfläche faltig und buchtig (Fig. 88). Ein kleiner Teil der Epiphyse, unmittelbar da, wo sich an dieselbe früher der Stiel angesetzt hat, stellt eine besondere (trichterförmige) Abteilung der Epiphyse vor. Vom unteren Ende des Epiphysenkörpers sacken sich Nebentaschen aus, wodurch derselbe an dieser Stelle bedeutend erweitert wird und in die Breite geht. Da sich die Epiphyse in diesem Stadium eigentlich noch vergrößert, kann man da nicht von einer eigentlichen Degeneration derselben sprechen. Mit einer solchen haben wir erst in den folgenden Stadien etwas zu tun:

Das feste Gefüge der Wand der Epiphyse lockert sich. Die Interzellularlücken werden breiter. Die Wand wird jetzt mehr-

schichtig. Die kernhaltigen Stellen der jetzt stark in die Länge ausgezogenen Ependymzellen liegen in verschiedenen Höhen, und es kommen außer diesen Zellen noch besondere kegelförmige Zellen vor, die sich mit ihrer Basis an die Membrana limitans interna ansetzen. Von diesen läßt es sich nicht sagen, ob sie die ganze Dicke der Wand durchsetzen und was für eine Bedeutung sie haben. „Später nimmt die Wand infolge der fadenförmigen Gestalt der Zellen, die nur an der Stelle, wo der Kern liegt, eine Anschwellung zeigen, ein deutlich streifiges Aussehen an.“ Diese Mehrschichtigkeit ist besonders in den Ausbuchtungen zu sehen.

Noch später dringen in das mehrschichtige Gewebe der Wand aus dem Bindegewebe der Umgebung zahlreiche Blutgefäße hinein, die es teils zusammendrücken, teils eine weitere Faltenbildung in ihm hervorrufen (Fig. 89). Die Blutgefäße, die sich reichlich verzweigen, dringen durch die Membrana limitans in das Innere der Wand. Der betreffende Prozeß beginnt jedenfalls dadurch, daß sich die bereits schon vorhandenen Blutgefäße vergrößern; erst später vermehren sich auch diese.

Gleichzeitig mit dem Eindringen und der Vermehrung der Blutgefäße kann man eine Ablagerung von Pigment in der Umgebung der Epiphyse beobachten, in dem Gewebe derselben kommt ein solches nicht vor.

Während aller dieser Veränderungen nimmt die Epiphyse eine fast horizontale Stellung ein, indem sich das obere Ende unter dem weiten Sinus longitudinalis nach hinten gesenkt und das untere vordere Ende gehoben hat.

Alle die Veränderungen, die die Epiphyse am Ende ihrer Entwicklung erfährt, das Verlängern der Zellen, die Lockerung des Zellenverbandes, das Verwischen der Zellenkonturen, das Eindringen der Blutgefäße, das Ablagern des Pigmentes in der Kapsel des Organes und in erster Reihe der Verlust einer Verbindung mit dem Zentralnervensystem sprechen dafür, daß das Organ bei erwachsenen Tieren in Rückbildung begriffen ist.

Während die Epiphyse auf die eben angegebene Weise schon am Ende des embryonalen Lebens verkümmert, ist die Paraphyse als ein stattlich entwickelter Plexus zeitlebens vorhanden.

## Fam. Agamidae.

### Draco volans L.

[Beschreibung bei SPENCER, 1886 c, p. 197, außerdem eigene Untersuchungen.]

Nach SPENCER hat das hier vorhandene Parietalorgan die Gestalt einer ovoiden Blase, deren längster Durchmesser in die Medianebene fällt. Es läßt sich keine Differenzierung in eine Linse und eine Retina beobachten. Das Pigment fehlt in dem Organe und ist nur in den bindegewebigen Hüllen an dessen hinterem Ende vorhanden. Das Organ liegt in einem Foramen parietale. Meistens bezeichnet eine modifizierte Parietalschuppe mit einem durchsichtigen Scheitelfleck seine Lage.

Nach meinen eigenen Beobachtungen ist hier kein Parietalauge vorhanden und das Pinealorgan endigt mit einer breiten dorsoventral zusammengedrückten Endblase unter dem durch eine knorpelige Lamelle verschlossenen Foramen parietale. Die Endblase ist nicht pigmentiert.

### Ceratophora aspera GTHR.

[Beschreibung bei SPENCER, 1886 c, p. 197.]

Die Epiphyse besteht aus einer senkrechten proximalen und einer horizontalen Endpartie. Die letztere endigt mit einem angeschwollenen Ende (das jedenfalls einer Endblase des Pinealorganes anderer Tiere entspricht!) und zwar unterhalb des ununterbrochenen Schädelknochens. Ein Foramen parietale ist nicht vorhanden. Ein Parietalauge fehlt wahrscheinlich. Sicher entspricht die Endanschwellung der Epiphyse nicht einem solchen, wie es SPENCER meinte!

Die Lage des Parietalforamens wird durch ein großes Gefäß angedeutet, das sich an der inneren Schädelfläche verzweigt und an einer bestimmten Stelle in den Knochen eindringt. Die zwei durch die Verzweigung entstehenden Äste des Gefäßes dringen an jener Stelle durch den Knochen bis zu dessen äußeren Oberfläche.

### Lyriocephalus scutatus L.

[Beschreibung bei SPENCER, 1886 c, p. 198.]

Das Parietalorgan hat die Gestalt einer dorsoventral etwas verlängerten, sonst ungefähr kugelförmigen Blase, deren Wände aus zylindrischen Zellen zusammengesetzt sind. Die Wand der Blase ist vorn dicker als hinten. In der hinteren Wand befindet sich auf der äußeren Oberfläche der Zellen etwas Pigment.

Nach der Angabe SPENCERS, daß dieses Organ mit dem vorderen Ende der Epiphyse verbunden sein soll, könnte man schließen, daß es sich auch hier um kein Parietalauge, sondern um eine Endblase des Pinealorganes handeln wird.

Das Bindegewebe oberhalb des Organes ist pigmentfrei. Eine besondere Parietalschuppe ist vorhanden; diese ist kleiner als diejenigen, die hinten an sie grenzen. An der Oberfläche der Schuppe eine durch eine zirkuläre Rinne bezeichnete, etwas gewölbte Area, der direkt oberhalb des Organes sich befindende Scheitelfleck.

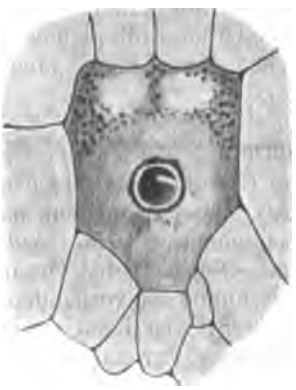

Fig. 90. Die Cornealschuppe eines kleinen Exemplares von Calotes. In der Mitte befindet sich der durchsichtige Scheitelfleck durch den das Parietalauge durchschimmert (nach SPENCER 1886 c).

### Calotes ophiomachus MERR., C. versicolor DAUD.

[Beschreibung bei SPENCER, 1886 c, p. 199.]

Die Epiphyse, an der sich eine proximale senkrechte und eine distale horizontale Partie unterscheiden ließ, endigt am Rande des Foramen parietale in der Nähe des Parietalauges.

Das Parietalauge hat die Gestalt einer dorsoventral stark abgeflachten Blase, seine längste Achse liegt in der Medianfläche.

In der Retina sah SPENCER wahrscheinlich nur die Stäbchenzellen (seine „Rods"; sie stehen im Zusammenhange mit konischen Körpern an der Peripherie der Retina). Die Linse ist konkav-konvex mit der vorderen konvexen Fläche. Gewisse von den Linsenzellen sind an dem inneren Ende pigmentiert und ähneln so den Zellen der Retina.

Das Organ liegt in einem Foramen parietale und ist kleiner als dieses. Das Pigment fehlt oberhalb des Organes in der Parietalcornea. Eine modifizierte Cornealschuppe mit einer zirkulären gewölbten und durchsichtigen Area, dem Scheitelfleck, ist vorhanden (vergl. Fig. 90).

### Agama hispida L.

[Beschreibungen bei SPENCER, 1886 c, p. 201.]

Das Parietalauge, dessen Retina an dem von SPENCER untersuchten Exemplare auch in den äußeren Schichten so stark pigmentiert war, daß sich seine Struktur nicht untersuchen ließ, ist sphärisch. Auch in einigen Zellen der Linse war Pigment vorhanden.

Das Organ liegt in einem Foramen parietale; das Bindegewebe oberhalb von ihm ist pigmentfrei — Parietalkornea. Eine besonders große Cornealschuppe liegt in einer seichten Vertiefung und ist von knötchenförmigen kleineren Schuppen umgeben. Eine vom erhöhten Rande begrenzte zirkuläre Area bezeichnet die Lage des Parietalauges, in dieser befindet sich ein eigentümlicher sanduhrförmiger dunkler Fleck.

### Agama caucasica EICHW. (Stellio caucasicus GRAY).

[Beschreibung bei OWSJANNIKOW, 1888, p, 17.]

Das Parietalauge soll verhältnismäßig sehr groß sein und seine Retina soll sich durch gut entwickelte und pigmentierte „Stäbchen" mit stiftförmigen glänzenden Anhängen auszeichnen.

Die Linse in die Retina allmählich übergehend, ihre Zellen haben ebenfalls an unteren Enden glänzende stiftförmige Anhängsel. Im Innern des Organes Reste vom Glaskörper.

Das Parietalauge liegt in einem Foramen parietale. Zwischen dem umgebenden Bindegewebe zahlreiche Pigmentzellen. Über das Vorhandensein einer Parietalcornea und eines Scheitelfleckes liegen keine Angaben vor.

### Phrynocephalus Vlangalii STR.

Einige Angaben über das Parietalauge bei 20 mm langen Embryonen finden wir bei OWSJANNIKOW (1888). Das Organ soll pigmentiert sein und hat bei der Ansicht von oben das Aussehen eines Ringes. (Jedenfalls ist es gut entwickelt!)

### Grammatophora (Amphibolurus).

Einige Angaben über das Parietalauge bei Grammatophora barbata GRAY finden wir bei SPENCER (1886 c, p. 202). Das Auge soll nach ihm kugelförmig und seine untere Wand stark pigmentiert sein. Außen soll es von einer weißen Substanz bedeckt sein. Oberhalb des Organes fehlt das Pigment. Eine prominierende Cornealschuppe ist vorhanden.

Nach den Untersuchungen von Mc. KAY (1888)*) ist beim erwachsenen Tiere die Epiphyse von dem gut entwickelten Parietalauge vollkommen getrennt.

Eine bikonvexe Linse und eine gut differenzierte Retina vorhanden. In der Retina unterscheidet Mc. KAY stäbchenförmige Zellen, runde Zellen, eine Molekularschicht, eine Schicht von spindelförmigen Elementen und

*) Die mir jedoch nur aus einem Auszuge aus seiner Arbeit, den ich bei SORENSEN (1894) finde, bekannt sind.

eigentümliche dreieckige Elemente. Das Lumen wird durch feine Stränge durchsetzt. Das Pigment ist in den stäbchenförmigen Retinazellen in horizontalen Schichten abgelagert. Eine Cornealschuppe ist vorhanden.

### Moloch horridus GRAY.

[Beschreibungen bei SPENCER, 1886 c, p. 202.]

Das hier vorkommende Parietalorgan ist kugelförmig und stark pigmentiert; es soll mit dem distalen Epiphysenende mittelst eines soliden Stieles im Zusammenhange stehen, und so ist es möglich, daß es sich eher um eine Endblase des Pinealorganes als um ein Parietalauge handelt (?, vergl. Fig. 91).

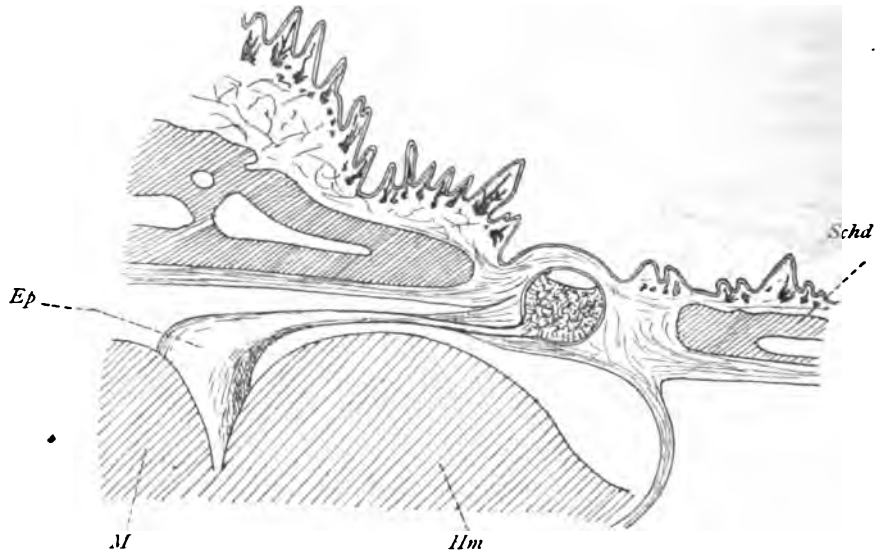


Fig. 91. Seitenansicht der vorderen Partie des Gehirns und des im Foramen parietale liegenden Parietalorganes von Moloch horridus (nach SPENCER 1886 c).

Das Organ liegt in einem Foramen parietale, und das Gewebe oberhalb ihm ist vollkommen pigmentfrei. Der Scheitelfleck hat die Gestalt eines zirkulären dunklen Fleckes, der von einer dunklen Linie umgeben ist. Er befindet sich inmitten der hornartigen Fortsätze, die bei dieser Form die Oberfläche des Kopfes bedecken.

## Fam. Iguanidae.

### Anolis sp.

[Beschreibung bei SPENCER, 1886 c, p. 193.]

Das gut entwickelte Parietalauge ist im Unterschied zu den meisten übrigen Formen der Saurier in dorsoventraler Richtung stark verlängert. Es ist etwa ovoid und seine engere Seite wendet sich gegen die Oberfläche des Kopfes zu (vergl. Fig. 92).

Eine gut differenzierte, nach unten zu stark sich verdickende Retina vorhanden. In der Abbildung SPENCERS sind die Elemente derselben, die pigmentierten*) Stäbchenzellen, eingezeichnet. Die Retina geht oben

*) Nach SPENCER von Pigment umgeben.

in eine bikonvexe, in das Lumen des Organes tief einragende Linse über. Diese enthält in ihren zentralen Zellen ebenfalls etwas Pigment.

Das, was SPENCER für einen Nerv hält, hat höchstwahrscheinlich nur die Bedeutung eines aus Bindegewebe bestehenden Restes des ehemaligen Nerven. In der Abbildung SPENCERS sieht man deutlich, wie der betreffende Strang in die bindegewebige Kapsel des Organes übergeht.

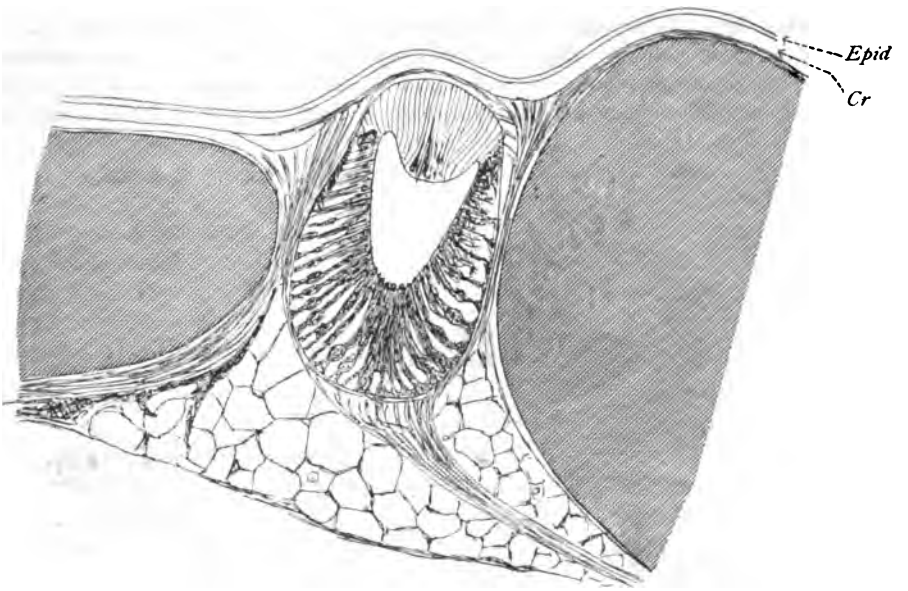


Fig. 92. Sagittalschnitt durch das Foramen parietale des Schädeldaches und das in demselben liegende Parietalauge von Anolis sp. (nach SPENCER 1886 c).

Das Parietalauge liegt in einem auffallend engen Foramen, das den sehr dicken Schädelknochen durchbricht, es nimmt fast den ganzen Durchmesser des Foramens ein, so daß seine bindegewebige Hülle mit dem Periost der Seitenwände des Foramens verschmilzt.

Die das Foramen oben verschließende Fascie grenzt unmittelbar an das Corion der Haut, die vordere Fläche des Organes liegt infolgedessen fast direkt unter der Haut. Angaben über das Vorhandensein einer Cornealschuppe event. eines Scheitelfleckes fehlen.

Bei einer anderen, ebenfalls nicht näher bestimmten Art von Anolis fand SPENCER ein dorsoventral abgeflachtes Parietalauge.

### **Leiolaemus nitidus** WIEGM. **(Leiodera nitida).**

[Beschreibung bei SPENCER, 1886 c, p. 203.]

Die Epiphyse besteht aus einer hohlen proximalen Partie und einer horizontalen, in Pigment eingehüllten soliden Endpartie, welch letztere nach vorn verläuft, das Foramen parietale jedoch nicht erreicht.

Das Parietalauge ist dorsoventral stark abgeflacht mit engem Lumen. Die obere Seite der Retina ist flach und horizontal. Die Seitenwände des Auges erheben sich auf einmal senkrecht, so daß das ganze Organ die Gestalt einer Schachtel bekommt, deren Deckel die Linse vorstellt. An ihrer unteren Oberfläche zeigt die Retina in ihrer Mitte sogar eine seichte Vertiefung. Die hauptsächlichsten Elemente der Retina sind

die Stäbchenzellen. Die Verbindung mit an der Peripherie liegenden Kegeln (Sohlen der Ependymzellen) zeigt die Abbildung SPENCERS (unsere Fig. 93), sehr deutlich.

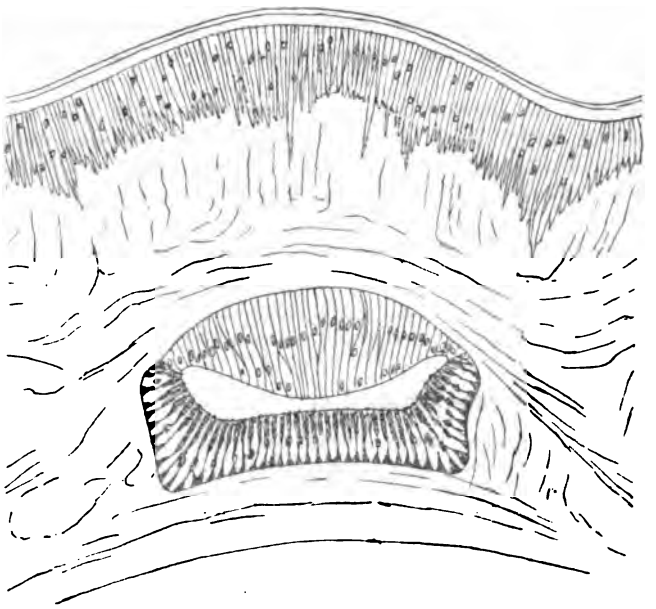

Fig. 93. Sagittalschnitt durch das Parietalauge von Leiolaemus (Leiodera) nitidus. Auffallende Papillen am Corion der Haut. (nach SPENCER 1886 c).

Die Linse ist bikonvex und die Kerne ihrer Zellen liegen in einer Schicht.

Das Parietalauge befindet sich in einem breiten Foramen parietale. Dichtes Bindegewebe befindet sich zwischen ihm und den Wänden des Foramens. Das Pigment fehlt überall oberhalb des Organes. Das Corion sendet auffallend große Papillen in die Epidermis im Gebiete der Parietalcornea.

Eine modifizierte Cornealschuppe ist vorhanden. Die Mitte derselben ist leicht kuppelförmig gewölbt, und diese Wölbung ist parallel mit derjenigen der Linse des Organes. Diese Partie der Schuppe ist weiß (Scheitelfleck) und unterscheidet sich so auffallend von dem übrigen stark pigmentierten Teile der Cornealschuppe.

### **Leiolaemus tenuis** D. & B.

[Beschreibung bei SPENCER, 1886 c, p. 194.]

Die Epiphyse reicht bis nahe zu dem gut entwickelten Parietalauge. Eine Verbindung zwischen beiden ließ sich nicht beobachten.

Im Parietalauge läßt sich eine pigmentierte Retina und eine Linse voneinander unterscheiden.

Oberhalb des Organes — Parietalcornea — fehlt das Pigment. Eine besondere Cornealschuppe vorhanden, diese ist von sechs kleineren Schuppen umgeben, von denen die zwei hinteren die größten sind. Im Zentrum der Cornealschuppe befindet sich eine weiße, kuppelförmig gewölbte, zirkuläre Area — der Scheitelfleck.

### **Plica umbra** GRAY **(Uraniscodon umbra** L.)

[Beschreibung bei SPENCER, 1886 c, p. 195.]

Die Epiphyse besteht aus einer proximalen, senkrecht auf der Gehirnoberfläche stehenden und einer horizontalen Partie (Endzipfel), die solid sein soll und die sich bis zu dem Parietalauge erstreckt.

Da, wo sich das Epiphysenende mit dem Parietalauge verbinden soll, befindet sich ein kleines, stark abgeflachtes Bläschen, dessen Be-

deutung nicht ganz klar ist. Am wahrscheinlichsten handelt es sich hier um die Endblase des Pinealorganes, ganz sicher hängt dieselbe jedoch nicht mit dem Parietalauge zusammen, wie das von SPENCER angegeben wird. FRANCOTTE meint, daß es sich hier um ein Nebenparietalorgan handeln könnte, doch ist diese Annahme durch keine genügenden Gründe gestützt. Sowohl die obere, wie die untere Wand dieses Bläschens ist pigmentiert.

Das eigentliche Parietalauge ist sehr stark abgeflacht und nur seine untere Wand — die Retina — ist pigmentiert. Es liegt in einem sehr weiten, mit Bindegewebe ausgefüllten Foramen parietale und zwar sehr weit vorn am Kopfe des Tieres, etwa in der Gegend der vorderen Ränder der Hemisphären.

Oberhalb des Organes fehlt das Pigment. Die Schuppen auf der Oberfläche des Kopfes sind klein. Eine besondere, etwas größere Cornealschuppe vorhanden, in deren Mitte läßt sich eine kleine, schwach gewölbte Partie, die dem Scheitelfleck entspricht, beobachten.

## Iguana tuberculata LAUR.

[Angaben über die Parietalorgane dieser Form verdanken wir SPENCER, 1886c, p. 195, LEYDIG, 1896, p. 231 und hauptsächlich KLINCKOWSTROEM (1895). Der zuletzt genannte Autor konnte auch die Entwicklung des Parietalauges von Iguana genau verfolgen.]

Die Epiphyse besteht im entwickelten Zustande aus einer kegelförmigen, senkrecht stehenden Proximalpartie, dem Körper und einem schlauchförmigen Endzipfel. Durch zahlreiche Faltungen ihrer Wände hat die Proximalpartie ein mehr oder weniger follikuläres Aussehen bekommen. Im embryonalen Zustand sollen die Zellen der Epiphyse mit Wimpern versehen sein, diese gehen später zugrunde (KLINCKOWSTROEM. vergl. oben p. 141).

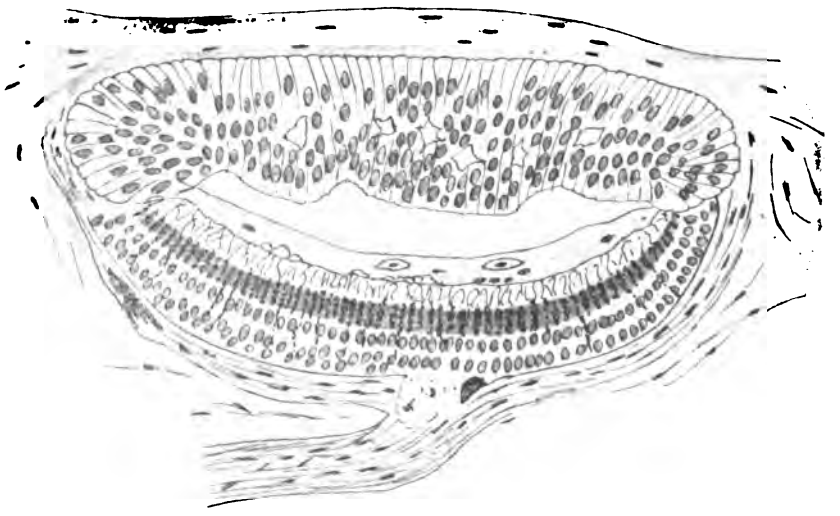

Fig. 94. Sapittalschnitt durch das Parietalauge einer erwachsenen Iguana tuberculata (nach KLINCKOWSTROEM 1894).

KLINCKOWSTROEM beschreibt von einem 18tägigen Embryo einen besonderen Tractus pinealis, der aus dem Gehirndache entspringt und im

distalen Drittel der ganzen Länge der Epiphyse in ihre Wand eindringt (näheres oben p. 133, 134).

Derselbe Autor fand einmal bei einem 24—26 Tage alten Embryo ein aus dem distalen Epiphysenende durch Abschnürung entstandenes Nebenparietalorgan. Auch beim erwachsenen Tiere konnte er einmal ein solches finden. Seine Struktur war dieselbe wie diejenige der Zirbelspitze, die untere Wand war pigmentiert, die obere pigmentfrei (näheres oben).

Ein Parietalnerv wurde von KLINCKOWSTROEM (1894) nachgewiesen. Derselbe verbindet in der embryonalen Zeit die Retina des Parietalauges mit dem Gehirndache; später, bei erwachsenen Tieren, gehen seine Nervenfasern zugrunde und nur die ehemalige Scheide des Nerven erhält sich hier als ein bindegewebiger Strang. (Näheres über den Nerv siehe oben im allgemeinen Teile, p. 144, 145.)

Die Gestalt des Parietalauges. Nach SPENCER sollte das Parietalauge bei Iguana becher- oder kegelförmig sein, wobei seine flache Seite nach oben gewendet ist. KLINCKOWSTROEM findet seine Gestalt bei jungen Embryonen fast kugelförmig, es ist hier nur ein wenig dorsoventral abgeflacht. Später flacht sich das Parietalauge sehr stark in dorsoventraler Richtung ab (vergl. Fig. 94).

In der Struktur kommen manchmal bei erwachsenen Tieren Unterschiede vor. Während die untere Wand des Organes in einem Falle keinen von den Retinacharakteren des embryonalen Auges zeigt, ist bei anderen Exemplaren eine hoch differenzierte Retina vorhanden (KLINCKOWSTROEM).

Eine wirkliche Nervenfasernschicht kommt in der Retina nur bei Embryonen vor; später verschwinden die Nervenfasern, und es bleibt nur eine „molekulare" Schicht übrig, in welcher Pigmentkörnchen erscheinen. Die Pigmentierung nimmt mit dem Alter der Tiere zu. In alten Tieren sind alle Schichten der Retina mit Pigment durchdrungen (KLINCKOWSTROEM).



Fig. 95. Die Cornealschuppe mit dem Scheitelfleck von einer jungen Iguana tuberculata (nach SPENCER 1886 c).

Die Linse ist nach SPENCER plankonvex (seine Abbildung zeigt sie fast plankonvex), nach KLINCKOWSTROEM soll sie anfangs bikonvex, später plankonvex sein. Die Zellen tragen an den inneren Enden einen Wimpernbesatz (?), der später verschwindet. Bei Embryonen kommen in der Linse neben den gewöhnlichen Linsenzellen noch größere kugelförmige, aus hellerem Protoplasma bestehende Zellen vor. Bei erwachsenen Tieren zeigt die ursprünglich glatte untere Seite der Linse unregelmäßige Wucherungen, welche an diejenigen der Pellucida von Petromyzon erinnern (KLINCKOWSTROEM).

Eine bindegewebige Kapsel umgibt von allen Seiten das Parietalauge; dieselbe ist unten dicker als oben und enthält Pigmentanhäufungen.

Das Auge liegt in einem ziemlich breiten Foramen parietale. Eine Cornealschuppe ist vorhanden, an der sich bei kleinen Exemplaren eine mittlere pigmentfreie durchsichtige, gewölbte Stelle — ein Scheitelfleck — beobachten läßt (SPENCER [vergl. Fig. 95]).

### Uta stansburiana B. & G.

[Einige Angaben und Abbildungen bei RITTER, 1891, p. 220.]

Das Parietalauge ist stark dorsoventral abgeflacht. Die Linse soll von der Retina deutlich abgetrennt sein. Die Lücke zwischen diesen beiden Teilen wird durch eine feinkörnige Substanz ausgefüllt (vergleiche darüber p. 136). Die äußere und die innere Partie der Retina ist stark mit Pigment gefüllt. Das Foramen parietale, in dem das Auge liegt, ist sehr breit. Das Organ ist oben von einer bindegewebigen Schicht — der Fascie des Foramens — unten von einer bindegewebigen Spezialkapsel bedeckt.

### Sceloporus undulatus DAUD.

Eine Erwähnung der Epiphyse befindet sich bei HERRICK (1891), Ihre untere Wand soll eine gewisse Ähnlichkeit mit einer Retina haben (?).

### Sceloporus striatus.

[Beschreibung bei SORENSEN, 1894, p. 164.]

Die Epiphyse ist mittelst eines verdünnten und auf eine eigentümliche Weise gebogenen Stieles mit Gehirn verbunden.

Ein Parietalnerv ist vorhanden; er geht von der vorderen Partie der Commissura habenularis aus, doch konnte er nur bis zu dem vordersten Ende der Epiphyse verfolgt werden.

Das Parietalauge ist von dem Epiphysenende ziemlich entfernt und liegt oberhalb der vorderen Hälfte der Hemisphären im Anschluß an das subkutane Bindegewebe. Das von SORENSEN untersuchte Objekt war jedenfalls ein älterer Embryo, denn er gibt an, daß das Schädeldach in der Umgebung des Organes noch bindegewebig und ein Foramen parietale noch nicht vorhanden war.

Das Parietalauge hat die Form einer dorsoventral zusammengedrückten Blase, und es ist in ihm eine Linse und eine Retina deutlich entwickelt. Die Retina soll aus einer doppelten Reihe von stark pigmentierten Zellen bestehen, und es scheint, daß beide Schichten mit einander zusammenhängen. Die von SORENSEN gelieferte Abbildung zeigt, daß auch hier lange, durch die ganze Dicke der Retina sich erstreckende Zellen, die „Stäbchenzellen", die Hauptbestandteile dieser Schicht sind. Zwischen den äußeren verdünnten Enden dieser Zellen liegen andere, kugelförmige Zellen. Die eigentlichen Stäbchenzellen ragen stiftförmig in das Lumen des Organes hinein.

Von der Retina ist durch eine scheinbar scharfe Grenze die aus langen Zellen bestehende bikonvexe Linse getrennt.

Das ganze Parietalorgan ist in einer bindegewebigen Kapsel eingeschlossen.

### Phrynosoma Douglasii BELL.

[Beschreibung bei RITTER, 1890, p. 211.]

Die Epiphyse. In jenem Gebilde, welches RITTER unter dem Namen „Epiphysial vesicle" beschreibt, kann man vielleicht den eigentlichen Körper der Epiphyse erblicken. Es handelt sich um eine vom vorn nach hinten abgeflachte Blase, deren Lumen vollkommen für sich abgeschlossen ist. Sie scheint vom Gehirndache abgeschnürt zu sein (oder hat RITTER den dünnen Stiel nur übersehen?). Vom oberen und vor-

deren Rande der Epiphyse läßt sich bis zu dem Parietalauge ein dünner bindegewebiger Strang verfolgen. Die ganze obere (hintere) Wand der Epiphyse („Epiphysenblase") wird von einem großen Blutsinus bedeckt.

Jenes kleines Hohlgebilde mit angeschwollenem Ende, dessen Lumen mit dem Gehirnventrikel zusammenhängt und welches RITTER als die eigentliche Epiphyse beschreibt, hat entweder die Bedeutung der proximaleren Partie einer solchen oder es handelt sich um die Paraphyse. Da RITTER die plexusartigen Aussackungen der Parietalgegend mit zu der Epiphyse rechnet, ist seine Beschreibung nicht klar genug.

Das Parietalauge. Es handelt sich um eine niedrige von beiden Seiten ein wenig zusammengedrückte Blase. An Sagittalschnitten erscheint sie von vorn nach hinten, an Querschnitten dorsoventral verlängert.

Eine Linse und eine Retina sind gut entwickelt.

Die obere Fläche der Retina ist trichterförmig vertieft. RITTER unterscheidet in der Retina: 1. eine äußere Zellenschicht; 2. eine Molekularschicht; 3. eine innere Zellenschicht mit zweierlei Elementen (unten mit runden und oben mit verlängerten) und endlich 4. ganz innen lange stäbchenförmige Zellen, welche an ihren gegen das Lumen des Organes zu gewendeten Enden etwa stäbchenförmige Fortsätze tragen.

Das, was RITTER für eine innere Basalmembran der Retina hält, ist sicher nur ein Koagulum.

In der Retina befinden sich zahlreiche Hohlräume verschiedener Größe (vergl. oben p. 140).

Die Linse ist leicht bikonvex; beide Konvexitäten sind etwa gleich groß. Obzwar sie mit der Retina direkt zusammenhängt, ist die Grenze zwischen ihr und dieser doch scharf. Alle Kerne der langen Linsenzellen liegen nahe an der inneren Oberfläche der Linse.

Die Lage. Das Parietalauge befindet sich in einem sehr breiten Foramen, und zwar ist der Durchmesser des Foramens in der medianen Ebene zweimal so groß wie derjenige des Organes. Das Auge ist stark nach oben verschoben, so daß sich die Hauptmasse desselben schon oberhalb des Foramens, etwa im Niveau dessen oberen Randes, befindet. Als eine Folge dieser Verschiebung des Organes entsteht eine Vertiefung auf der unteren Fläche des Schädeldaches. Das Organ wird von der unteren Seite von einer dünneren Bindegewebsschicht (Kapsel) umgeben. Durch einen Bindegewebsstrang ist das Parietalauge mit dem Ende der Epiphyse resp. mit dem des abgeschnürten Teiles derselben verbunden. Zahlreiche Blutgefäße verlaufen in der Umgebung des Parietalauges.

Parietalcornea. Kein Pigment oberhalb des Organes. Auffallende Papillenbildung im Bereiche der Cornea. Eine Cornealschuppe vorhanden, diese ist in der Mitte durchsichtig. Bei jungen Tieren ist diese Schuppe relativ größer als bei erwachsenen.

### **Phrynosoma coronatum** BLAINW.

[Beschreibung und Abbildungen bei RITTER, 1891 und bei SORENSEN, 1893. Vergl. Fig. 79, p. 153.]

Die Epiphyse ist derjenigen der vorangehenden Art ähnlich. Sie besteht aus einer dickwandigen, vollkommen abgeschlossenen Blase („epiphysial vesicle" nach RITTER), die sich von derjenigen der Phr. Douglasii dadurch unterscheidet, daß ihre Zellen an den gegen das Innere zu gewendeten Enden stark pigmentiert sind. Ein Blutsinus, der sich

oberhalb dieser Blase befindet, reicht nicht bis zu der Epiphyse. Vom Ende der Blase geht ein bindegewebiger Strang zum Parietalauge. Das Ende des proximalen Teiles der Epiphyse liegt etwas lateral, und zwar gegen die linke Seite zu.

Ein Parietalnerv läßt sich von der Commissura posterior bis zum Parietalauge verfolgen (SORENSEN).

Das Parietalauge unterscheidet sich von dem des Phr. Douglasii höchstens dadurch, daß in der Retina keine Lücken vorhanden sind, und daß die Struktur dieser letzteren weniger deutlich ist.

Die Lage des Organes. Auch hier liegt das Parietalauge in einem breiten Foramen, in dem es weit dorsalwärts verschoben ist. Es liegt fast sein ganzer Körper schon außerhalb des Foramens, und die Haut auf der Oberfläche des Kopfes ist infolgedessen etwas vorgewölbt. Die Vertiefung in dem Schädeldache unterhalb des Organes ist hier noch auffallender, sie ist von einem Blutsinus (also nicht von einzelnen Blutgefäßen, wie das bei der vorangehenden Art der Fall war!), ausgefüllt. Das Bindegewebe und die Kapsel verhalten sich so wie bei Phr. Douglasii.

In einem der von ihm untersuchten Exemplare fand RITTER (1894) ein Nebenparietalorgan, das er mit dem Namen „Parapinealorgan" bezeichnen wollte. Es lag in dem breiten Parietalforamen, vor und etwas nach links von dem Hauptparietalauge. Auch oberhalb dieses Organes fehlte im Corion und den anderen Schichten das Pigment. Mit dem Hauptorgane hatte dieses Nebenorgan eine bindegewebige Kapsel gemeinschaftlich, die ein weißes Pigment enthielt. (Vgl. Fig. 79, p. 153.)

Das Nebenparietalorgan war größer als das Hauptorgan, doch hatte es etwa dieselbe Gestalt, nur war es nicht so regelmäßig. Die obere mehrschichtige Wand war dicker als die untere einschichtige, beide waren pigmentfrei. Von einer Linse und einer Retina läßt sich in dem Nebenparietalorgane nicht sprechen.

### **Phrynosoma orbiculare** WIEGM.

[Eigene Untersuchungen.]

Die Epiphyse ist breit kegelförmig, mittelst eines dünnen Stieles mit dem Gehirndache verbunden, ihr Lumen ist jedoch für sich abgeschlossen. Ein dünner Endzipfel geht von ihrem oberen vorderen Rande nach vorn, reicht jedoch nicht zuweit. Die Ependymzellen der Wand der Epiphyse enthalten an ihren inneren Enden etwas braunes Pigment. Im Innern der Epiphyse ein Koagulum und zahlreiche, miteinander verbundene, ebenfalls etwas Pigment enthaltende Zellen und Syncytien.

Ein Parietalnerv konnte nicht gefunden werden.

Das Parietalauge ist klein, dorsoventral etwas abgeflacht mit deutlich entwickelter Linse und Retina. Die Linse ist bikonvex. Die Kerne der Linsenzellen liegen in etwa einer Schicht in der Nähe der unteren Fläche der Linse, die letztere scheint ziemlich stark lichtbrechend zu sein. Die Retina ist dicht mit Pigment gefüllt, es läßt sich deshalb nichts von ihrer Struktur erkennen.

Das Parietalauge liegt weit vor der Epiphyse in einem außerordentlich breiten Foramen parietale. Es handelt sich um eine große Lücke des knöchernen Schädeldaches, die etwa viermal so breit ist als das Parietalauge, und die durch eine Bindegewebsschicht, welche nicht viel dünner ist als anderswo der Schädelknochen, gefüllt ist. Die be-

treffende Bindegewebsschicht wölbt sich in der Mitte stark nach oben, und in der so an der unteren Seite des Schädeldaches entstehenden Vertiefung liegt das Parietalauge. Das auf diese Weise weit nach oben verschobene Parietalauge liegt eigentlich schon oberhalb des Foramens. Das Corion der Haut verschmilzt mit dem bindegewebigen Verschluß des Foramens.

Eine besondere Cornealschuppe und ein Scheitelfleck sind vorhanden.

## Fam. Anguidae.

### Pseudopus Pallasii L.

[Einige Bemerkungen über das Parietalauge befinden sich bei OWSJANNIKOW (1888), eine Beschreibung und Abbildung in der Bearbeitung der Anatomie der Reptilien von C. K. HOFMANN (1890) in BRONNS „Klassen und Ordnungen".]

Sowohl OWSJANNIKOW wie auch HOFFMANN finden eine gut entwickelte Linse und eine Retina; im Innern des Auges finden sie Reste eines Glaskörpers. Nach HOFFMANN soll das Parietalauge von Pseudopus an jenes von Sphenodon erinnern. Das Auge ist von einer eigenen bindegewebigen Kapsel umgeben (OWSJANNIKOW).

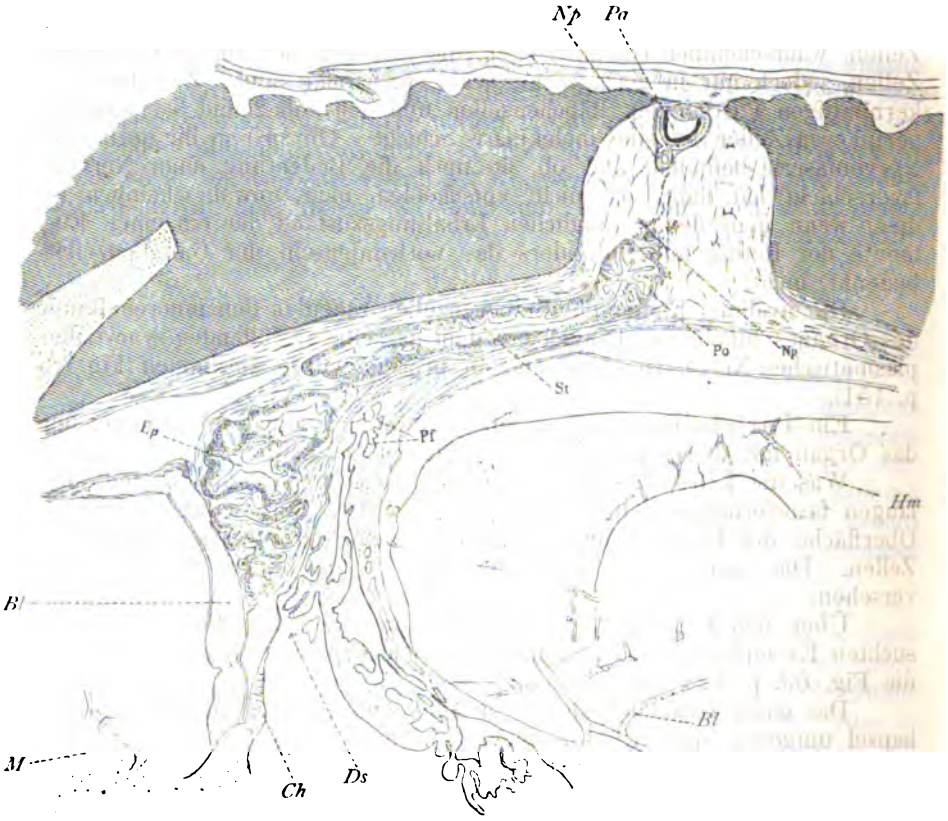


Fig. 96. Das Foramen parietale des Schädeldaches und die Parietalorgane eines erwachsenen Exemplares von Pseudopus Pallasii im Sagittalschnitte. Vergrößerung: REICHERT, Obj. 2, Oc. 3.

Ich selbst habe die bei Pseudopus vorkommenden Parietalorgane an zwei erwachsenen Exemplaren untersucht (vergl. Fig. 69, p. 128, 96, p. 182).

Bei Pseudopus kommt ein vollständiges Pinealorgan vor, an dem sich eine einfache Endblase, ein Stiel (mittlere Strecke), und eine proximale Erweiterung — eine Epiphyse — unterscheiden lassen. Die letztere ist wieder mittelst eines besonderen (sekundären) Stieles mit dem Gehirndache verbunden. Die Endblase wurde in dem einen der untersuchten Fälle als sehr gut entwickelt gefunden (Fig. 69), in dem anderen war ihre Lichtung wegen Faltenbildungen ihrer Wände sehr klein (Fig. 96). Die nähere Beschreibung dieses Organes wurde schon oben (p. 128) gegeben.

Die Gestalt des Parietalauges war in beiden der untersuchten Fälle etwa halbkugelförmig, oder da das Auge in der Richtung der optischen Achse ein wenig in die Länge ausgezogen war, niedrig kegelförmig. Eine Linse und eine Retina sind vorhanden; der Übergang von der Retina in die Linse ist ziemlich schnell.

Die Retina (Fig. 78) besteht, soviel sich erkennen läßt, aus folgenden Elementen: 1. den Stäbchenzellen, die in ihrer zylindrischen (stäbchenförmigen), gegen das Lumen zu gewendeten Partie braunschwarzes Pigment enthalten, und deren Kerne sich alle in etwa einer Schicht in der Mitte der ganzen Retina befinden; 2. aus kleinen, die Peripherie der Retina einnehmenden Zellen, von denen es sich nicht erkennen läßt, wie sie sich zu den Stäbchenzellen verhalten; 3. aus verhältnismäßig großen Zellen, wahrscheinlich Ganglienzellen, die zwischen den zuletzt erwähnten Zellen, jedoch nur in geringerer Anzahl, vorhanden sind. Zwischen den kernhaltigen Partien der Stäbchenzellen und den sub 2 und 3 erwähnten peripheren Zellen ist eine molekulare Schicht. Ob sich in ihr noch jetzt Nervenfasern befinden, und ob sie noch die Bedeutung einer Nervenfaserschicht hat, läßt sich nicht entscheiden, ganz unwahrscheinlich ist dies, wenn man den vorzüglichen Erhaltungszustand der einzelnen Elemente der Retina und besonders das Vorhandensein der Ganglienzellen bedenkt, nicht.

Die hyalinen Enden der Stäbchenzellen ragen in den inneren Raum des Organes hinein und hängen mit dem dasselbe ausfüllenden syncytialen plasmatischen Netze, das oben näher besprochen wurde, zusammen (Fig. 78, p. 151).

Ein Parietalnerv ist jedenfalls in dem Bindegewebsstrange, der das Organ mit dem Epiphysenende verbindet, enthalten.

Was die Linse betrifft, so ist dieselbe bikonvex und besteht aus langen faserförmigen Zellen. Nur in der Mitte, ganz nahe der oberen Oberfläche der Linse, befindet sich eine kleine Gruppe von rundlichen Zellen. Die untere Oberfläche der Linse ist mit einem Stäbchensaum versehen.

Über die Nebenparietalorgane, die ich bei beiden der untersuchten Exemplare beobachtet habe, vergleiche näheres oben p. 157 und die Fig. 69, p. 128 und Fig. 96, p. 182.

Das ganze Parietalorgan ist von einer gut entwickelten Bindegewebskapsel umgeben und liegt in einem außergewöhnlich tiefen und breiten Foramen parietale, welches sich in der ungemein dicken oberen Wand des Schädels befindet. Das Foramen (vergl. Fig. 96) ist von etwa trichterförmiger Gestalt und erweitert sich von oben nach unten. Das Parietalauge liegt in der engen oberen Öffnung des Foramens, während der übrige Teil von einem eigentümlichen, Fettzellen enthaltenden Schleimgewebe aus-

gefüllt wird. Auch die Endblase der Epiphyse, wenigstens der obere Teil derselben, liegt schon im Bereiche des Foramen (Fig. 69). Verzweigte, ziemlich weit voneinander liegende Pigmentzellen sind in dem Bindegewebe in der Umgebung des Organes vorhanden. Alle Schichten des Gewebes oberhalb des Parietalauges sind pigmentfrei — Parietalcornea.

Eine große Cornealschuppe (die „Interparietalschuppe"), die an diejenige von Anguis sehr erinnert, befindet sich oberhalb der Parietalorgane. Am hinteren Ende derselben liegt der eigentliche Scheitelfleck — eine weißliche durchsichtige Stelle.

### **Anguis fragilis** L.

Dies ist die in bezug auf ihre Parietalorgane bisher am häufigsten untersuchte Form der Saurier. Beobachtungen über ihr Parietalauge liegen vor von: LEYDIG (1872, 1891, 1896), DE GRAAF (1886, 1886b), SPENCER (1886c), BÉRANECK (1887, 1892), HANITSCH (1888), STRAHL und MARTIN (1888). FRANCOTTE (1888, 1896), OWSJANNIKOW (1889), DUVAL und KALT (1889), CARRIÈRE (1890), PRENANT (1890); außerdem eigene Untersuchungen.

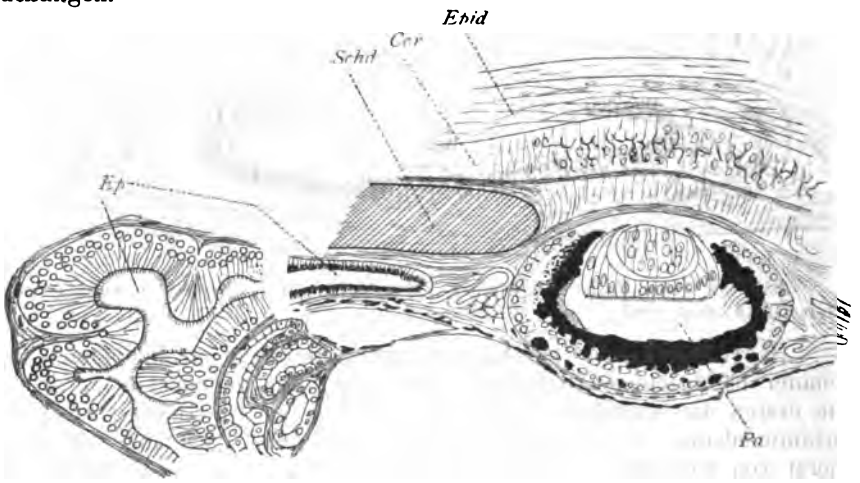


Fig. 97. Sagittalschnitt durch die Epiphyse und das Parietalauge eines erwachsenen Exemplares von Anguis fragilis (nach LEYDIG 1891).

Die Epiphyse besteht aus einer proximalen, senkrecht stehenden und einer distalen, horizontal nach vorn sich wendenden Partie (Fig. 97). Die erstere ist ungefähr keulenförmig, im Innern mit Falten versehen, die letztere ist fadenförmig, doch ist sie bis zu ihrer Spitze hohl (nach BÉRANECK, 1887, in der Spitze solid). Die Endpartie der Zirbel ist stark pigmentiert, das Pigment liegt im Kopfteile der Ependymzellen. Auch in der Umgebung des Endteiles befindet sich Pigment.

Mit dem Parietalauge, zu dem es sehr nahe reicht, steht das Ende der Epiphyse mittelst eines bindegewebigen Stranges in Verbindung.

Ein Parietalnerv kommt nur bei Embryonen vor (vergl. Fig. 73, p. 143). Zuerst wurde er von STRAHL-MARTIN (1888) beobachtet. Er entspringt aus einem der Ganglia habenulae vor der Ursprungsstelle der Epiphyse und verläuft von dieser ganz unabhängig, doch mit ihr parallel bis zum Parietalorgan, mit dessen Retina er sich verbindet. Das Maximum seiner Entwicklung erreicht der Nerv bei 27—30 mm langen Embryonen

(BÉRANECK, 1892). Beim erwachsenen Tiere läßt sich schon keine nervöse Verbindung zwischen dem Parietalauge und dem Gehirndache nachzuweisen (BÉRANECK. FRANCOTTE).

Die Gestalt des Parietalauges. Es handelt sich um ein dorsoventral abgeflachtes, etwa linsenförmiges (Fig. 98), in anderen Fällen etwas höheres (Fig. 97) Bläschen. Nur bei alten Tieren kann das Auge, (wie es scheint, nur in seltenen Fällen) eine birnförmige Gestalt annehmen (HANITSCH). Die untere Wand des Organes, die Retina, geht in die obere, die Linse, in der Regel allmählich über, dagegen gibt DE GRAAF an, daß er zwischen diesen beiden Teilen eine scharfe Grenze gefunden hat.

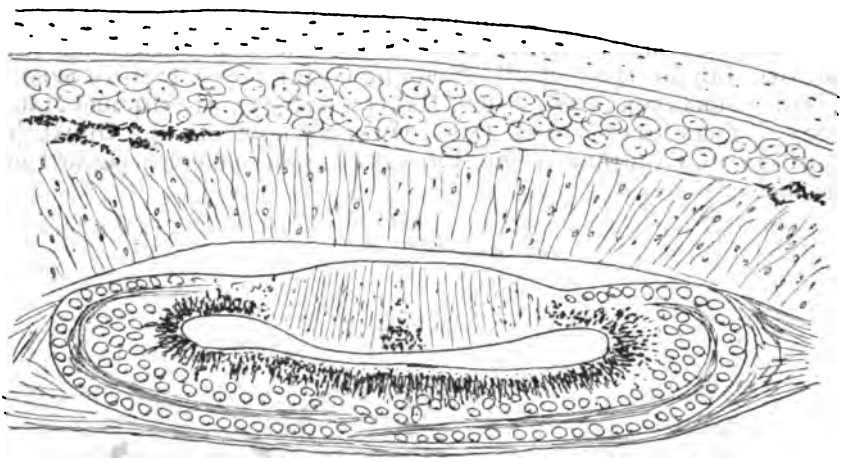

**Fig. 98. Das Parietalauge eines 7,6 mm langen Embryo von Anguis fragilis (nach BÉRANECK 1887).**

(Retina.) Gerade bei Anguis wurden die oben im allgemeinen Teile genauer beschriebenen Schichten der Retina am genauesten untersucht. Die ersten diesbezüglichen Angaben stammen von DE GRAAF (1886). Ein Zusammenhang der Nervenfaserschicht mit dem Parietalnerven wurde zuerst von STRAHL und MARTIN (1888) beobachtet. Über die Art und Weise, auf welche die Stäbchenzellen an der inneren Oberfläche der Retina endigen, gehen die Angaben der einzelnen Autoren auseinander. (Vergl. oben p. 141.)

Die Linse ist entweder regelmäßig bikonvex, oder es ist die untere Fläche derselben mehr als die obere gewölbt (fast plankonvexe Linse). Sie besteht hauptsächlich aus langen fadenförmigen Zellen; nur im Zentrum der Linse befindet sich manchmal eine Gruppe von abgerundeten Zellen (vergl. p. 149). Bei älteren Tieren kann die Linse in ihrer Mitte auch pigmentiert sein. Die untere Fläche der Linse ist mit Wimpern oder Stäbchen bedeckt, an der oberen findet man manchmal einen eigentümlichen (oben p. 149 näher beschriebenen) gestrichelten Saum (LEYDIG, 1891).

Die im Lumen des Organes vorhandene Substanz (ein Syncytium?) koaguliert bei der Fixation und bildet dann eine zusammenhängende lichtbrechende Schicht auf der Oberfläche der Retina.

Eine bindegewebige Hülle gut entwickelt. Nach LEYDIG soll sie vor der Linse fehlen und die vordere Fläche dieser soll direkt an die das Foramen parietale verschließende Fascie grenzen.

Nebenparietalorgane kommen bei Anguis sehr oft vor. Nähere Angaben über diese vergl. oben (p. 157).

Die Lage des Organes. Das Parietalauge liegt in einem Foramen, das nur wenig größer ist als es selbst ist. Bei erwachsenen Tieren kann es manchmal auch unterhalb des Foramens liegen (HANITSCH). Hinter dem Organ befindet sich fast in demselben Niveau das Ende der fadenförmigen Endpartie der Epiphyse. Zahlreiche Blutgefäße in der Umgebung des Organes; hinter ihm fand LEYDIG einmal ein ganzes Konvolut von Blutgefäßen. Überall in der Umgebung des Organes reichlich schwarze Pigmentzellen vorhanden.

Eine Parietalcornea vorhanden. Auch die Blutgefäße biegen sich oberhalb des Parietalorganes schlingenförmig um und verlaufen nicht vor der Linse (LEYDIG, 1891).

Oberhalb der Parietalgegend befindet sich eine große, etwa dreieckige Cornealschuppe. Im hinteren Teile derselben ist eine weißliche eirunde Stelle, „die grubig vertieft ist, und zwar ist das Grübchen etwas größer als der Fleck". Der Scheitelfleck ist bald rein rundlich, bald wieder länglich, manchmal auch von zackiger Gestalt, „immer jedoch mehr oder weniger muldenartig eingesunken, dabei aber mit vortretender Wölbung in der Mitte" (LEYDIG, 1891, vergl. Fig. 82, p. 163). Ich selbst fand keine bemerkenswerte Vertiefung an der betreffenden Stelle.

### Varanus bengalensis DAUD.

[Beschreibung bei SPENCER, 1886 c, p. 186.]

Nach der Beschreibung und den Abbildungen von SPENCER kann man an dem Pinealorgane eine senkrecht stehende kurze hohle Proximalpartie, deren Wände in Falten gelegt sind und eine stark verdünnte dem Schädeldach entlang nach vorne verlaufende distale Partie, unterscheiden. Die Wände der letzteren legen sich dicht aneinander, so daß das Lumen schwindet; nur an dem distalen Ende zeigt sich das Lumen wieder, wir sehen hier eine kleine abgerundete Endblase. Das distale Ende liegt der unteren Wand des Parietalauges dicht an und ist von dieser nur durch eine dünne Bindegewebsschicht getrennt.

Ein Parietalnerv wurde nicht beobachtet.

Die Gesamtform des Parietalauges. Der Umriß des Parietalauges ist rund, das Organ ist dorsoventral abgeflacht mit einem verhältnismäßig engen Lumen.

Die Retina. Die Hauptelemente derselben sind die Stäbchenzellen, an denen sich wie anderswo stark pigmentierte innere Partien („rods" bei SPENCER) und kernhaltige runde Körper unterscheiden lassen. Die unteren Enden der Zellen laufen in feine Fortsätze aus, die, wie man das in der Abbildung SPENCERS ziemlich deutlich dargestellt findet, sich mit der Limitans externa verbinden. In der Mitte der Retina stehen die Stäbchenzellen senkrecht auf die Oberfläche derselben, mehr gegen die Peripherie zu sind sie dagegen etwas geneigt, und zwar neigen sich ihre obere Enden gegen die Peripherie zu. Erst die ganz peripher liegenden Zellen stehen wieder senkrecht. Auf der inneren Oberfläche der Retina läßt sich nichts Besonderes beobachten.

Außer diesen Stäbchenzellen befinden sich in der äußeren Schicht der Retina runde Zellen, wahrscheinlich Ganglienzellen und neben ihnen besondere stark färbbare spindelförmige Elemente. Überall dazwischen ist eine fein punktierte Substanz nach der Art einer Grundsubstanz ab-

gelagert. Da eine besondere Nervenfaserschicht nicht beobachtet werden konnte, kann man annehmen, daß die feinpunktierte Substanz den Rest einer ehemaligen Nervenschicht vorstellen soll. An der Limitans externa feine Pigmentkörperchen.

Linse. Oben konvex, unten in der Mitte etwas vertieft. Also konvexkonkav. Zellen wie gewöhnlich. Die Kerne in einer doppelten oder dreifachen Schicht und zwar liegen sie der inneren Linsenfläche näher. In der Mitte der Linse befindet sich eine große Pigmentmasse (vergl. oben p. 148).

Die Lage des Organes. Das Parietalauge liegt in einem ziemlich weitem, etwas ovalen Foramen parietale und ist vom Bindegewebe umgeben, dessen Fasern parallel mit der Oberfläche des Organes angeordnet sind und auf diese Weise eine Art von locker gebauter Hülle um dasselbe herum bilden. Eine andere festgebaute Hülle ist nicht vorhanden. Eine feste Bindegewebsschicht bildet ein Dach oberhalb des Foramens. In der ganzen Umgebung des Organes sowie im Bindegewebe oberhalb desselben fehlt das Pigment überhaupt. Das subkutane Bindegewebe ist mit dem bindegewebigen Verschluß des Foramens so fest verbunden, daß beim Abziehen der Haut dieser und das Organ weggerissen werden.

Mit der Epiphysis dringt in das Foramen ein Blutgefäß hinein, das sich in der Umgebung des Organes verzweigt. Dünne Äste desselben dringen bis vor die Linse.

Eine große Cornealschuppe ist vorhanden, diese weist eine von einer zirkularen Rinne begrenzte durchsichtige Stelle auf.

### **Varanus nebulosus** GRAY.

[Beschreibung bei LEYDIG. 1891, p. 486.]

Das Pinealorgan (Epiphysis) wie anderswo: Ein seitlich zusammengedrücktes Hohlgebilde, das nach vorn einen schnabelförmigen Fortsatz sendet. Dieser nähert sich bis zu dem Parietalauge, besitzt jedoch keine Endblase. Die Epiphyse ist vom pigmentierten Bindegewebe umgeben, nur ihre Spitze ist pigmentfrei. Die distale Partie des Organes ist im Innern kannelliert.

Das Parietalauge hat die Gestalt eines rundlich-länglichen Bläschens von etwas birnförmiger Gestalt. Die Zellen, aus denen seine Wände bestehen, sollen alle rundlich sein. Nirgends bemerkt man zylindrische Zellen. Das ganze Organ schien bei dem von LEYDIG untersuchten Exemplare stark rückgebildet zu sein.

Das Auge lag in einem Foramen parietale, dessen unterer Rand von einer zackigen, der obere dagegen von einer glatten Linie begrenzt war. Am unteren Umfange des Foramens eine terassenförmige Abstufung.

Eine etwas größere Cornealschuppe, in deren Mitte sich eine lichtere Partie von rundlichem Umrisse befindet. In der Mitte dieser Partie, in der das Pigment spärlicher ist, befindet sich wieder eine runde Stelle, in der das Pigment vollkommen fehlt. Unterhalb des Scheitelflecks ein Lymphraum. LEYDIG glaubt in der Umgebung der Lücke glatte Muskelfasern gefunden zu haben (?).

### **Varanus giganteus** GRAY.

[Beschreibung bei SPENCER, 1886c. p. 181 (vergl. Fig. 99).]

Über die Form der Epiphyse gibt SPENCER keine Angaben. Nach seiner Abbildung zu schließen, hätte sie etwa dieselbe Form wie anderswo;

ihr Hauptkörper würde aus einem senkrecht stehenden durch Faltenbildungen und Seitensprossen seiner Wände stark komplizierten Hohlgebilde bestehen.

Nervus parietalis. Nach SPENCERS Angaben sollte ein Parietalnerv vorhanden sein, der das Epiphysenende mit dem Parietalauge verbinden würde. Dieser Nerv würde unten einfach strangförmig und würde sich in der Nähe des Organes in zwei, später in drei besondere Stränge teilen. Zwei von diesen Strängen findet SPENCER stärker als den dritten. Alle diese Stränge sollen etwa in der Mitte der unteren Wand des Parietalorganes in dieses eintreten. Es ist keine Ursache daran zu zweifeln, daß SPENCER wirklich den Parietalnerv vor sich gehabt hat, der von ihm abgebildete Strang sieht vollkommen so aus, wie der Parietalnerv, den ich selbst bei Lacerta agilis gefunden habe (vergl. unten Lacerta agilis). Was man als vollkommen sicher annehmen muß, tritt der betreffende Nerv resp. der Überrest eines solchen nicht aus dem Epiphysenende, sondern es handelt sich nur um eine durch Aneinanderlagerung beider dieser Gebilde entstandene Täuschung.

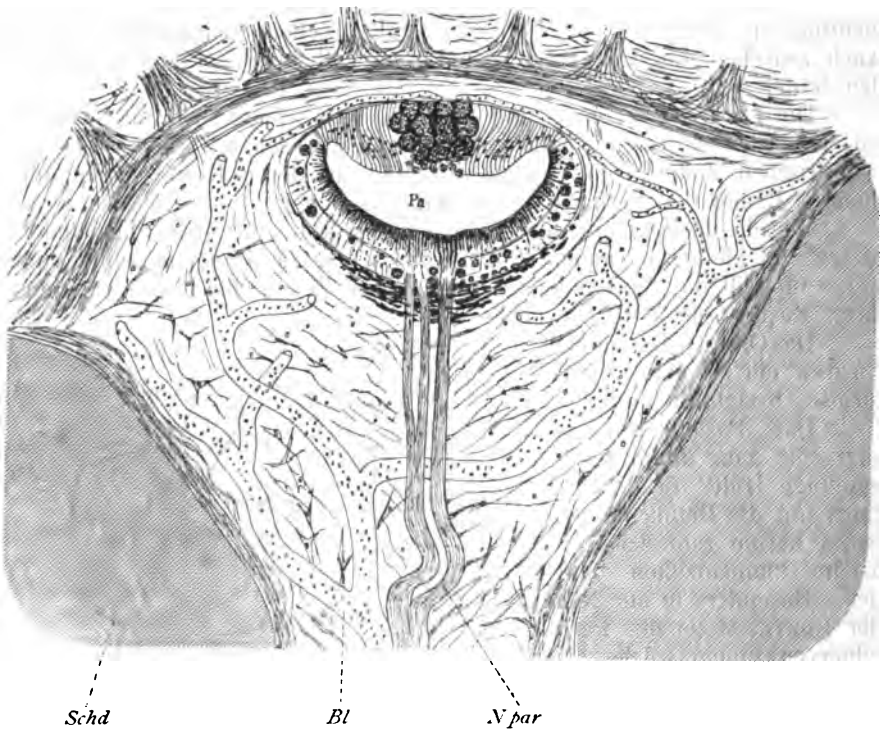


Fig. 99. Sagittalschnitt durch das Foramen parietale und das in diesem liegende Parietalauge von Varanus giganteus (nach SPENCER 1886 c).

Die Gesamtform des Parietalauges: Es ist dorsoventral stark abgeflacht. Der Sagittalschnitt ist auf diese Weise oval. Es lassen sich eine Linse und eine Retina, die allmählich ineinander übergehen, unterscheiden.

(Retina.) Aus SPENCERS Abbildungen (vergl. Fig. 71, p. 138) kann man ersehen, daß die Retina aus Ependymzellen besteht, welche die oben im allgemeinen Teile hervorgehobene Gestalt haben. (SPENCER

selbst hält die inneren zylindrischen Partien und die kernhaltigen Partien der Stäbchenzellen für selbständige Elemente!) Besondere Fortsätze am inneren Ende der Zellen findet er nicht, der innere Rand der Retina soll sogar sehr scharf sein, dagegen findet er, daß sich das Koagulum des Corpus vitreum an die Enden der Zellen anheftet.

Wie sich die Stäbchenzellen außen an die Limitans externa anheften, hat SPENCER nicht deutlich beobachtet. Gegenüber den Eintrittsstellen der Nerven sollen die „Stäbchen" länger sein.

In der äußeren Schicht der Retina liegen runde Elemente (Ganglienzellen?), die feine Fortsätze besitzen. Einige von solchen laufen bis in die Schicht der zylindrischen Körper der Stäbchenzellen hinein, andere in die Schicht der Nervenfasern. SPENCER glaubt, daß alle Elemente der Retina mittelst ihrer Fortsätze untereinander im Zusammenhange stehen.

Die unterste Schicht der Retina ist diejenige der Nervenfasern. Die Nervenfasern sollen von den unteren verlängerten Enden der „Rods" ausgehen, sonst, wie bereits gesagt wurde, aus den runden äußeren Zellen und gehen in den Nerv des Organes über.

Es kommen in der äußeren Schicht der Retina auch runde Pigmentmassen, jedenfalls mit Pigment gefüllte Zellen (Ganglienzellen) vor. Auch zwischen den Elementen der Retina soll überall Pigment vorhanden sein.

Die Linse ist bikonvex und verdünnt sich schnell an ihren Rändern, wo ihre Elemente in diejenigen der Retina übergehen. Sie besteht aus zylindrischen Zellen vom bekannten Aussehen, deren Kerne näher dem inneren Rande der Retina als dem äußeren liegen.

Gerade im Zentrum der Linse befindet sich eine etwa abgerundete Masse von kleineren runden Zellen, die stark von Pigment gefüllt sind. SPENCER will das Vorhandensein von diesen Zellen durch den rudimentären Zustand des Organes erklären.

Das Organ soll in seinem Lumen ein scheinbar strukturloses Koagulum enthalten.

Das Parietalauge besitzt eine ganz dünne bindegewebige Hülle, in der sich rings um die Retina des Organes herum zahlreiche verästelte Pigmentzellen befinden. Besonders in der Nähe der Eintrittsstelle des Parietalnerven bilden solche eine dicke Schicht. Oberhalb der Linse fehlt das Pigment überhaupt.

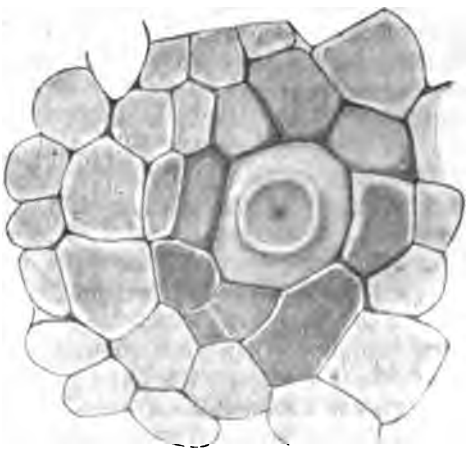

Fig. 100. Die Cornealschuppe und ihre Umgebung von Varanus giganteus (nach SPENCER 1886 c).

Die Lage des Organes. Das Parietalauge liegt, von einem lockeren, Fettzellen enthaltenden Bindegewebe umgeben, in dem nach oben trichterförmig sich erweiternden Foramen parietale (Fig. 99). Wie SPENCERS Abbildung zeigt, liegt es in dieser Erweiterung, fast schon im Niveau des oberen Randes des Foramens. Der bindegewebige Verschluß

des Foramens befindet sich direkt oberhalb des Organes. Von unten her dringt ein Blutgefäß in das Foramen hinein und verzweigt sich hier; einzelne Äste gelangen bis vor die Linse.

Eine pigmentfreie Parietalcornea vorhanden. Von der das Foramen oberhalb des Organes verschließenden Fascie verlaufen senkrecht auf dasselbe bis zum Corion starke Bindegewebszüge. Die Räume zwischen denselben sind durch lockeres Bindegewebe ausgefüllt.

Eine große, 5 mm breite Cornealschuppe ist vorhanden. Dieselbe ist im ganzen hexagonal, und es läßt sich an ihr eine zirkuläre, von einer Rinne umgebene, durchsichtige Area, der eigentliche Scheitelfleck, beobachten. Eine dunkle Stelle in der Mitte der Area bezeichnet bei der Ansicht von oben die Lage des stark pigmentierten Parietalauges. Sonst ist die obere Seite des Kopfes von kleinen, stark pigmentierten, knötchenartigen Schuppen bedeckt (vergl. Fig. 100).

### Varanus griseus.

EDINGER (1900, Fig. 93) zeichnet einen Sagittalschnitt durch das Gehirn dieser Form. Wie man aus der betreffenden Abbildung erkennt, ist hier die Epiphyse auffallend groß und ihre Wand reichlich in Falten gelegt. Sie ähnelt einigermaßen der Epiphyse von Pseudopus.

## Fam. Teiidae.

### Tejus teguexim GREY (Tupinambis teguiquin L.)

[Eine besonders auf embryonale Stadien sich beziehende Beschreibung befindet sich bei KLINCKOWSTROEM, 1894, p. 268.]

Die embryonale Epiphysenausstülpung besteht aus zwei übereinander sich befindenden Abteilungen. Die untere soll nach KLINCKOWSTROEMS Ansicht allein einer Zirbel (Pinealorgan) entsprechen, während er in der oberen ein rudimentäres, nicht zur selbständigen Entwicklung kommendes Parietalauge sehen will. Die ganze Ausstülpung entwickelt sich zu einem einheitlichen Hohlgebilde. Es wäre hier, vorausgesetzt, daß die Deutung KLINCKOWSTROEMS richtig ist, in der Epiphyse des entwickelten Gehirns das Parietalauge mit inbegriffen. Unserer Ansicht nach wäre es viel richtiger, anzunehmen, daß in diesem Falle, so wie bei vielen anderen Formen, die wir oben besprochen haben, ein Parietalauge überhaupt nicht zur Entwicklung kommt, und daß in der oberen Abteilung der Zirbel nichts anderes als die früh erscheinende Anlage einer Endblase des Pinealorganes zu erblicken ist (vergl. oben p. 126).

Bei etwas älteren Embryonen besteht die Wand der Epiphyse aus langen zylindrischen, keilförmigen oder spindelförmigen Zellen.

Nur die obere, angeschwollene Partie des Organes, ein Analogon einer Endblase (?), ist fein pigmentiert. Seine innere Oberfläche ist mit einer scharf abgegrenzten Lage (einer Sekretschicht oder einem inneren Syncytium?) überzogen.

Bei einigermaßen erwachsenen Tieren bildet die proximale Partie der Epiphyse seitlich follikelartige Taschen und Falten, die distale behält dagegen ihre schlauchförmige Gestalt.

### Ameiva corvina COPE.

SPENCER konnte bei dieser Form weder eine Cornealschuppe noch ein Parietalforamen beobachten (1886c, p. 193). An Schnitten hat er die Parietalgegend nicht untersucht.

## Fam. Lacertidae.

### Lacerta vivipara JACQ.

[Beschreibungen von SPENCER (1886c), OWSJANNIKOW (1888), STRAHL-MARTIN (1888), LEYDIG (1891). Außerdem eigene Untersuchungen.]

Das Pinealorgan (Epiphyse) ist bald mehr kugelförmig, bald mehr birnförmig, mit einem nach vorn gerichteten schnabelförmigen Endzipfel. Nur die distale Partie der Epiphyse enthält in ihrer Wand, und zwar in den inneren Enden ihrer Zellen, Pigment, sonst ist in der Umgebung Pigment reichlich vorhanden.

Die Epiphyse steht mittelst eines Blutgefäße führenden bindegewebigen Stranges mit der bindegewebigen Kapsel des Parietalauges in Verbindung.

Einen von diesem Strange unabhängigen Parietalnerv haben zuerst STRAHL und MARTIN beschrieben (näheres vergl. oben p. 143).

Was die Gestalt des Parietalauges betrifft, so handelt es sich um eine plattgedrückte Blase, in der — weil die obere Wand (die Linse) der unteren (der Retina) ganz nahe kommt — das Lumen manchmal fast verschwindet. Manchmal ist die untere Seite des Organes nach innen eingedrückt und es entsteht infolgedessen rings herum unten eine scharfe Kante (OWSJANNIKOW). Die Linse ist von der Retina entweder scharf abgegrenzt (OWSJANNIKOW) oder sie geht in diese allmählich über (SPENCER). Die von LEYDIG beobachtete Lücke zwischen Linse und Retina hat jedenfalls nur die Bedeutung eines Artefaktes (vergl. oben p. 136).

Die Retina ist bei etwas älteren Exemplaren vom tiefschwarzen Pigment dicht und fast in allen ihren Teilen durchdrungen, und ihre Struktur ist deshalb nicht erkennbar. Auf ihrer inneren Oberfläche besitzt die Retina, nahe beim Übergange in die Linse, einen Kranz von langen starren Wimpern.

Die Linse ist in einigen Fällen wohl entwickelt und bikonvex (OWSJANNIKOW, SPENCER), in anderen handelt es sich dagegen um eine überall gleich dicke, aus langen pigmentfreien Zellen bestehende Schicht (solche Fälle beschreiben z. B. STRAHL-MARTIN).

Eine bindegewebige Hülle ist um das Organ herum nicht besonders gut entwickelt. LEYDIG findet eine solche überhaupt nicht.

Das Parietalauge, das bei Embryonen noch an der inneren Oberfläche des Schädels lag, befindet sich später im Innern eines Foramen parietale.

Eine Cornealschuppe mit einer rundlichen pigmentfreien Stelle, einem Scheitelfleck. Ein subkutaner Lymphraum, wie einen solchen LEYDIG erwähnt, kommt nicht vor (!).

### Lacerta agilis L.

[Vergl. die Arbeiten von OWSJANNIKOW, 1888, p. 15, und LEYDIG, 1891, p. 435—471, 1896, p. 236; außerdem eigene Untersuchungen.]

Das Pinealorgan (Epiphysis). Eine Hohlkeule mit inneren Längswülsten, die sich in einen wagerecht abgehenden und bis zu dem Parietalauge reichenden Fortsatz verlängert. Bei dem erwachsenen Tiere wurde es einmal (LEYDIG, 1891) beobachtet, daß sich der Epiphysenkörper nach hinten sackartig ausstülpt. Ich selbst finde die Epiphyse als einen länglichen Sack entwickelt, dessen Wände gefaltet sind und jederseits (rechts und links) eine Reihe von Seitenknospen bilden. Der Endzipfel der Epi-

physe war an dem von mir untersuchten Exemplare nur kurz und endigte weit hinter dem Parietalauge. Der Stiel, mittelst dessen sich der Körper der Epiphyse mit dem Gehirn verbindet, ist jedenfalls hohl, doch erwähnt LEYDIG eine „nervös-streifige Struktur" an ihm. Ein bindegewebiger, Blutgefäße führender Zug verbindet die Epiphyse mit dem Parietalauge.

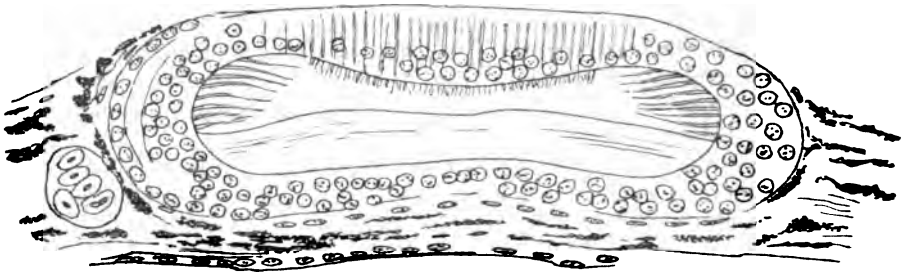

a)

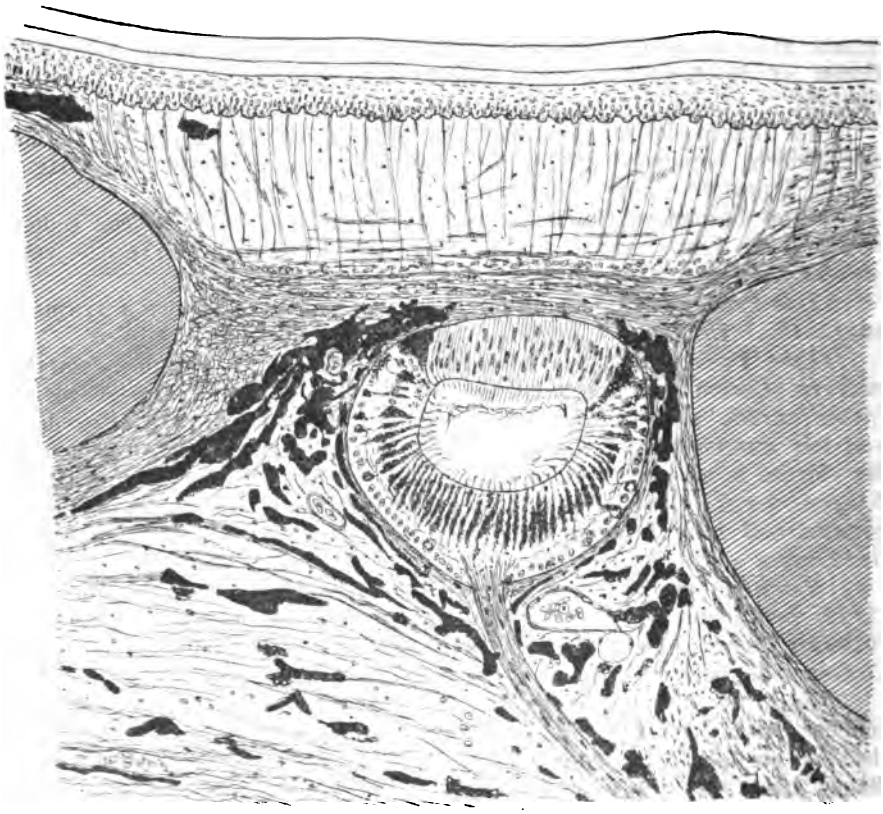

b)

Fig. 101. a) Längsschnitt durch das Parietalauge einer jungen Lacerta agilis (nach LEYDIG 1891). b) Dasselbe von einem anderen (erwachsenen) Exemplare. Fixierung: Sublimat; Färbung: Hämatoxylin nach DELAFIELD, VAN GIESSON. Vergrößerung: REICHERT, Obj. 5, Ok. 2.

Ein Parietalnerv wurde bei dieser Form von LEYDIG (1896) beschrieben. Er nimmt seinen Ursprung von einer Verdickung der Gehirndecke vor der Epiphyse (Ganglia habenulae). Wie ich selbst finde, verläuft er von seiner Ursprungsstelle am Gehirn, der vorderen Seite der Epiphyse dicht anliegend, nach oben und zusammen mit dem obenerwähnten bindegewebigen Zuge bis zum Parietalauge.

Das Parietalauge hat die Gestalt einer abgeplatteten Blase (LEYDIG, Fig. 101), es kann aber (bei erwachsenen Tieren) auch halbkugelförmig sein (OWSJANNIKOW). Dieselbe etwa Gestalt finde ich an dem von mir untersuchten Exemplare (Fig. 101 b). Die Retina ist von der Linse scharf abgegrenzt (LEYDIG glaubt sogar eine Lymphspalte dazwischen gefunden zu haben).

Die Retina ist weniger pigmentiert als bei der vorangehenden Art. LEYDIG findet hier einen Kranz von Stereocilien, ich dagegen überall einfache stäbchenförmige Fortsätze der Retinazellen. Die Retina steht, wenn auch nicht in jedem Falle, auch beim erwachsenen Tiere mittelst des Parietalnerven in Verbindung mit dem Gehirn (!).

Die Linse ist mehr oder weniger deutlich bikonvex. LEYDIG findet oberhalb der Schicht der Kerne, zentral, eine Gruppe von rundlichen Zellen, von denen sich bei der Fixation der übrige Teil der Linse wie eine Schale ablösen kann; mir selbst ist solche nicht zu finden gelungen. Unten ist die Linse mit einer Schicht von Stäbchen bedeckt [LEYDIG, 1891 (!)].

Im Innern des Organes findet LEYDIG an der Oberfläche der Retina eine Schicht homogener Substanz. Ich selbst finde Reste des koagulierten Syncytiums nur in der oberen Partie des Organes.

Eine besondere Hülle besitzt das Auge nur im Bereiche seiner Retina. Die Linse grenzt direkt an die das Foramen parietale verschließende Fascie (LEYDIG!).

Das Parietalauge liegt in der Mitte eines nicht zu großen Foramen parietale. In seiner Umgebung verzweigte große Pigmentzellen.

Eine Parietalcornea vorhanden. Oberhalb des Organes bemerkt man im Corion eine pigmentfreie Stelle. Das dunkle Pigment bleibt früher zurück als das gelbe guaninhaltige (LEYDIG, 1891). Bei dem von mir untersuchten Exemplare war das Bindegewebe des Corions in der Cornea in eine Art von Schleimgebilde umgewandelt (vergl. Fig. 101 b, Näheres vergl. oben). Zwischen der Cornea und der Linse des Parietalorganes soll nach LEYDIG ein Lymphraum vorhanden sein. Ich selbst finde einen solchen nicht.

Cornealschuppe und Scheitelfleck wurden zuerst von BRANDT (1829) beobachtet: die erstere (die „Interparietalschuppe") ist regelmäßig fünfeckig, meist mitten mit einer runden vertieften Stelle („eine eigne Drüsenstelle bezeichnend" — BRANDT).

Nach der Beschreibung LEYDIGS (1891) ist der Scheitelfleck bei jungen Tieren „vom lederbraunen Pigment umgrenzt, während das dunkelfleckige zurückbleibt. Sein Umriß ist da bald rundlich mit zackigem Rand, bald von eckig zusammengezogener Form. In der Mitte senkt sich die Epidermis zu einem blindgeschlossenen Säckchen, welches oberhalb des Organes sich befindet". Bei alten Tieren ist der Scheitelfleck bald rund, bald länglich, „er stellt für gewöhnlich eine Mulde dar, aus der sich eine leichte Wölbung erhebt, wodurch die Eintiefung zu einem die Wölbung umgebenden Ringgraben zurückgebildet erscheint." „Auf der Wölbung kann sich auch wohl noch eine narbenförmige Stelle be-

merklich machen." In der Epidermis erhalten sich auch oberhalb des Organes verzweigte dunkle Pigmentzellen.

Ausnahmsweise kann das Foramen parietale durch einen Knochen verschlossen sein (OWSJANNIKOW 1888, vergl. oben p. 153).

### **Lacerta viridis** GESSN.

[Beschreibung bei SPENCER, 1886c, p. 208, LEYDIG, 1891, p. 472—474.]

Der eigentliche Körper der Epiphyse geht in einen horizontalen Faden aus, welcher unmittelbar hinter dem Parietalorgane endigt. Sein Ende liegt bereits im Bereiche des Foramen parietale. Das Ende der Epiphyse ist stark pigmentiert, ebenso die Hülle derselben und das Bindegewebe in der Umgebung.

Das Parietalauge stark abgeflacht (SPENCER). Am Sagittalschnitte ist es mehr eckig als rundlich. Am stärksten treten der obere und hintere Winkel vor. LEYDIG fand das Parietalorgan wohl nur zufälligerweise schief zusammengedrückt. Die Retina geht allmählich in die Linse über.

Die Retina stark pigmentiert, auf ihrer Oberfläche mit einer hellen, senkrecht gestrichelten Schicht bedeckt. An ihrer Peripherie starre Wimpern.

Die Linse bikonvex (?).

Das Parietalauge liegt in einem Foramen parietale. Nach LEYDIG soll sich in seiner Umgebung ein Lymphraum befinden.

Im Bereiche der Cornea lange in die Epidermis eindringende Papillen. Das dunkle Pigment hört im Corion früher auf als das gelbe. In der Epidermis bleibt immer etwas Pigment übrig. Eine Parietalschuppe mit einem dunklen Scheitelfleck vorhanden.

Fig. 102. Die Cornealschuppe (Scutum interparietale) von Lacerta muralis var. coerulea (nach LEYDIG, 1891).

### **Lacerta muralis** LAUR. var. **coerulea** EIMER.

[Einige Angaben findet man LEYDIG, 1891, p. 481.]

Die Retina des Parietalauges dicht mit Pigment gefüllt, „so daß sie sich wie ein völlig schwarzer Körper ausnahm". Nur in ihrer Mitte eine helle Stelle, die jedenfalls der ehemaligen Eintrittsstelle des Nerven entspricht; LEYDIG glaubt in ihr eine Lücke in der Wand sehen zu können.

Über dem Zirbelknopfe fand LEYDIG in einem Falle vier rundliche freiliegende Kalkkörper (vergl. oben, p. 161).

Die Cornealschuppe und der Scheitelfleck sind in der Fig. 102 abgebildet.

### **Lacerta muralis** LAUR. var. **campestris.**

Nach LEYDIG (1891, p. 480) soll der Scheitelfleck rund, graufarbig und gewölbt sein; er liegt mitten in einer größeren dunklen Pigmentinsel.

### **Lacerta ocellata** DAUD.

[Beschreibung bei SPENCER, 1886c, p. 208, und bei LEYDIG, 1891, p. 474—480 (Lac. oc. var. pater.).]

Pinealorgan. Das obere Ende des Epiphysenkörpers ist angeschwollen und sendet einen horizontal verlaufenden Endzipfel aus. Durch Faltung der Wand der Epiphyse werden im Innern derselben etwa zwölf Nebenräume erzeugt. Das Ende der Epiphyse ist pigmentiert. Auch mehrere größere Pigmentklumpen kann man in ihm finden.

Als ein Parietalnerv wird von SPENCER ein starker vor dem Eintritte in die Retina des Parietalauges in zwei Äste sich teilende Strang beschrieben. Nach LEYDIG sollte es sich in einem solchen nur um einen Bindegewebsstrang handeln, doch es scheint mir sehr wahrscheinlich zu sein, daß die Angabe von SPENCER doch richtiger ist. Der von mir bei Lacerta agilis beobachtete Nerv verbindet sich mit der Retina auf genau dieselbe Weise, wie es SPENCER von Lacerta ocellata zeichnet!

Das Parietalauge ist entweder halbkugelförmig, wobei die abgeflachte Seite nach oben gewendet ist (SPENCER, LEYDIG bei einem Exempl.) oder kugelförmig (LEYDIG). Die Retina geht ganz allmählich in die Linse über.

Die Retina ist in allen ihren Teilen fein pigmentiert. Die Hauptmasse des Pigmentes ist in den inneren zylindrischen Partien der Retinazellen enthalten. Einige der äußeren Ganglienzellen sind in Pigmentklumpen umgewandelt.

Auf der inneren Oberfläche der Retina ein Kranz von starren Cilien. Sonst kann man auf der Oberfläche cuticulare Bildungen beobachten. Gegenüber der Eintrittsstelle des Nerven sollen die stäbchenförmigen Partien der Retinazellen länger sein als anderswo (SPENCER).

Die Linse ist bikonvex. Die Kerne liegen in einer einzigen Schicht (SPENCER).

Eine bindegewebige Hülle vorhanden; sie ist besonders am hinteren Umfang des Organes mit Pigmentzellen durchdrungen. Vor der Linse nur eine dünne Schicht von Bindegewebe.

Das Parietalauge liegt innerhalb eines Foramen parietale, unter der dasselbe oben verschließenden Fascie. Diese ist nach außen etwas ausgewölbt. Einige von dem Perioste sich abtrennende Bindegewebsfasern bilden ein Geflecht unterhalb des Organes. Kapillaren, die aus der Schädelhöhle kommen, verzweigen sich in der Umgebung des Organes (SPENCER). LEYDIG konnte ein Konvolut von sechs bis sieben Kapillaren hinter dem Parietalauge beobachten.

(Cornea.) Das Pigment fehlt oberhalb des Organes. Das Bindegewebe des Corion dringt in der Form von vielen langen Papillen in die Epidermis hinein (LEYDIG). Eine Cornealschuppe vorhanden, in ihrer Mitte eine dunkle Stelle. Nach LEYDIG soll sich hier ein tief eingesunkenes Grübchen befinden, aus welchem eine Wölbung hervorragt, die in der Mitte wieder von einer queren Einschnürung durchsetzt ist. CARRIÈRE fand einmal oberhalb des Parietalorganes einen Knochen.

## Fam. Scincidae.

### **Cyclodus gigas** DOR. (**Tiliqua gigas** SCHM.).

[Beschreibung bei SPENCER, 1886c, p. 205.]

Das Pinealorgan wendet sich bogenförmig nach vorne und endigt etwa oberhalb der vorderen Partie der Hemisphären, in der Gegend des Foramen parietale mit einer Endblase.

In seinem ganzen Verlaufe ist dieses Organ (die Epiphyse) hohl und sei Lumen mündet frei in den Gehirnventrikel hinein. SPENCER unterscheidet an der Epiphyse eine proximale röhrenförmige Partie die vom Gehirn bis zum Rande des Parietalforamens reicht und deren Lumen gar nicht zu eng ist, und eine distale schon im Innern des Foramens sich befindende sehr ausgebreitete blasenförmige Endpartie. Er hält diese letztere für ein Homologon eines im rudimentären Zustande verbleibenden Parietalauges, und doch kann da kein Zweifel sein, daß es sich da um eine gut entwickelte Endblase des vollständig entwickelten Pinealorganes handelt, welche, da das eigentliche Parietalauge nicht zur Entwicklung gekommen ist, in das Innere des Foramen parietale gelangte und seine Lage eingenommen hat.

Sowohl die obere wie auch die untere Wand der Endblase werden von langen zylindrischen Zellen zusammengesetzt, an deren Oberfläche sich ein Wimpernbesatz (?) nachweisen läßt. SPENCER meint, daß die obere Wand, die in ihrer Mitte etwas dicker sein kann, an eine Linse erinnert, während er darin, daß in der unteren Wand die Kerne nahe am unteren Rande liegen, eine Ähnlichkeit zu einer Retina sehen will. Dichtes Pigment umgibt von allen Seiten die Endblase. Zwischen ihr und der Wand des Foramen parietale ein eigentümliches lockeres Bindegewebe.

Eine Cornealschuppe vorhanden. Der Scheitelfleck als ein dunkler von einem regelmäßigen leicht erhobenen weißen Rande umgebener Fleck.

### Gongylus ocellatus FORSK.

[Beschreibung bei LEGGE, 1897.]

Nach LEGGE entwickelt sich auf der Gehirndecke eine einfache Ausstülpung, die sich (bei 10 mm langen Embryonen) in eine distale Blase, welche er für ein Parietalauge hält und in eine proximale Partie, eine Epiphyse, teilt. Die distale Abteilung, das Parietalauge (oder nur eine Endblase des Pinealorganes?), geht am Ende des embryonalen Lebens zugrunde und es bleibt dann nur die eigentliche Epiphyse, die sich unterdessen stark vergrößert hat, übrig. Diese besteht, wie eine Abbildung des Autors zeigt, aus einer proximalen senkrechten Partie und einem nach vorne horizontal sich aussackenden gleich dicken Endzipfel.

Das nur in der embryonalen Zeit vorhandene Parietalauge besitzt eine deutliche bikonvexe Linse, die aus langen Zellen besteht, und einer braunes Pigment enthaltenden Retina. In der letzteren lassen sich lange stäbchenförmige Zellen, die mit ihren Enden in das Lumen des Organes hinein einreichen und zwischen ihren Basen kleinere runde Zellen voneinander unterscheiden. Nervenfasern wurden in der Retina nicht beobachtet, ebensowenig ein Parietalnerv.

Eine besondere Parietalcornea und ein Scheitelfleck wurden nicht beobachtet; die Oberfläche des Kopfes ist in der betreffenden Gegend mit ebensolchen kleinen Schuppen bedeckt, wie sie überall anderswo vorkommen. Es ist kein Parietalforamen vorhanden.

### Scincus officinalis LAUR.

PRENANT (1896) hat bei dieser Form ein gut entwickeltes in einem tiefen Parietalforamen liegendes Parietalauge gefunden*).

*) Eine Abbildung in dem Traité d'Histologie von PRENANT, MAILLARD und BOUIN, 1904.

**Chalcides tridactylus** LAUR. **(Seps chalcidica** MERR., **Seps tridactylus** DAUD.).

[Beschreibungen bei SPENCER (1886c, p. 211, Seps chalcidica) und bei LEYDIG (1891, p. 505, Seps tridactylus).]

Die Epiphyse in der Gestalt eines kolbenförmigen Schlauches. Ihr verdicktes freies Ende verlängert sich in einen Zipfel, der sich nicht nach vorn, wie das anderswo der Fall ist, sondern nach hinten wendet. Das Epithel bildet im Innern wulstartige Verdickungen (LEYDIG).

Das Parietalauge, das sehr entfernt von der Epiphyse ist (LEYDIG), hat nach SPENCER am Sagittalschnitt einen elliptischen Umriß, seine Längsachse stimmt mit der des Kopfes überein. Die Linse ist bikonvex und geht allmählich in die Retina über. LEYDIG beschreibt (Seps tridactylus) das Parietalauge als ein stark zusammengedrücktes Säckchen und gibt an, daß er den Boden des Organes von unten stark eingedrückt fand. Dies, sowie auch die Angabe, daß die Linse vorn sehr dünn und ihre Verdickungsstelle nicht zentral, sondern an ihrem hinteren Rande sich befinden soll, spricht dafür, daß das Parietalauge an dem von LEYDIG untersuchten Materiale nicht gut erhalten und geschrumpft war.

Das Parietalauge ist größer als das Foramen parietale; es liegt am inneren Rand desselben und seine Wände ragen über diejenigen des Foramens (SPENCER). LEYDIG erwähnt, daß das Parietalauge in der unteren Partie eines Foramen parietale liegt, welches sich nach unten zu erheblich verbreitert.

Dichtes, reichliche Pigmentzellen enthaltendes Bindegewebe in der Umgebung des Organes. Nur oberhalb von ihm ist eine pigmentfreie Stelle — eine Cornea — vorhanden (SPENCER). Eine wenig deutliche Cornealschuppe mit einem Scheitelfleck ist vorhanden. Der letztere hebt sich als „eine grauliche länglichrunde Stelle innerhalb der braunen Farbe des Schildchens ab" (LEYDIG). LEYDIG glaubt daselbst eine Vertiefung in der Epidermis gefunden zu haben.

### Hinulia.

[Angaben über die Parietalorgane stammen von MC. KAY (1888), aus dessen Arbeit ein Auszug bei SORENSEN (1894) zu finden ist.]

Es wurde ein gut entwickeltes und von der Epiphyse unabhängiges Parietalauge gefunden; dessen obere Wand ist in eine bikonvexe Linse, die untere dagegen in eine Retina differenziert. In der Retina konnte MC. KAY stäbchenförmige Elemente, runde Zellen, eine Molekularschicht und spindelförmige, stark färbbare Körper nachweisen.

## II. Rhipidoglossa.

### Fam. Chamaeleontidae.

### Chameleo vulgaris L.

[Beschreibung bei SPENCER (1886c, p. 190) und OWSJANNIKOW (1888, p. 16; Abbildung bei SPENCER Pl. XVI, Fig. 21, XIX, Fig. 90, XX, Fig. 6; außerdem eigene Untersuchungen.]

Das Pinealorgan (Epiphyse) hat die Form eines schlauchförmigen Hohlgebildes, das sich nach oben und dann unter scharfer Umbiegung

nach vorn wendet. Seine Wand zeigt in der distalen Partie mehrere Faltungen. Sie läuft, wie ich finde, in einen langen fadenförmigen Zipfel aus, der scharf endigt.

Ein Parietalnerv kommt bei erwachsenen Tieren wahrscheinlich nicht vor. Das das Epiphysenende mit dem Parietalauge verbindende Bündel, welches SPENCER für einen Nerven hielt, besteht, wie OWSJANNIKOW meint, eher aus Bindegewebe als aus Nervenfasern; ich selbst finde an dem von mir untersuchten Exemplare ein solches überhaupt nicht.

Was das Aussehen des Parietalauges betrifft, so gehen die Angaben SPENCERS und OWSJANNIKOWS auseinander. SPENCER fand an dem von ihm untersuchten Exemplare das Organ in der Form einer dorsoventral ein wenig abgeflachten Hohlkugel, die außerdem in der anteroposterioren Richtung etwas verlängert war. Es ließen sich keine Unterschiede in der Bauweise einzelner Partien der Wand unterscheiden, weder eine Linse noch eine Retina waren angedeutet. Die Wände bestehen überall aus gleichlangen Zellen, die auf ihren gegen das Lumen des Organes zu gewendeten Enden lange Cilien tragen. Kein Pigment ist vorhanden. Die untere Wand hat auf ihrer inneren Oberfläche eine kleine Einstülpung, die sich gegen die Epiphyse zu wendet und von der SPENCER meint, sie stelle noch eine Spur von der ehemaligen Verbindung des Lumens des Organes mit demjenigen der Epiphyse vor. Vollkommen dieselben Verhältnisse habe ich bei Chameleo gefunden, nur die zuletzt erwähnte Einstülpung, die jedenfalls keine solche Bedeutung, wie SPENCER meinte, hat, konnte ich nicht finden.

OWSJANNIKOW findet zum Unterschied von SPENCER und mir bei dem von ihm untersuchten Exemplare eine differenzierte Linse und Retina. Die Gesamtform des Organes wäre, soweit man aus seiner Beschreibung schließen kann, diejenige einer dorsoventral etwas abgeflachten Blase. In der Retina konnte OWSJANNIKOW zwei Schichten unterscheiden, eine innere, die aus stark pigmentierten und langen, haaretragenden, stäbchenförmigen Zellen bestand, und eine äußere, die pigmentfrei war und aus Fasern und Kernen bestand. Die Linse war bikonvex, pigmentfrei und aus langen Zellen gebaut. Im Lumen des Organes befand sich eine feinkörnige Masse, der Rest eines Glaskörpers.

Das Organ besitzt nach übereinstimmenden Angaben beider Forscher eine deutliche bindegewebige Hülle. Diejenige Partie der Hülle, die sich oberhalb der Linse befindet, besteht aus besonders feinen, parallel verlaufenden, dicht aneinander liegenden Fasern.

Aus den gerade angeführten, voneinander so abweichenden Beschreibungen geht hervor, daß das Parietalauge bei verschiedenen Exemplaren von Chameleo einen verschiedenen Grad von Vollkommenheit erreichen kann. Die Annahme, daß es sich in dem von SPENCER und jetzt von mir gefundenen pigmentfreien Hohlgebilde um eine Endblase des Pinealorganes handeln könnte, und daß sie somit von dem von OWSJANNIKOW gefundenen Parietalauge verschieden wäre, hat sehr wenig Wahrscheinlichkeit für sich.

Das Parietalauge liegt in einem lockeren (oder wie ich selbst finde, ziemlich derben) Bindegewebe eingelagert im Innern eines nicht besonders breiten Foramen parietale. Das Foramen ist oben fast nur durch das Corion der Haut verschlossen; ausnahmsweise ist hier der untere Eingang in dasselbe durch festes fibröses Bindegewebe verschlossen. Es ist von allen Seiten, ausgenommen die dorsale, dicht von Blutgefäßen umflochten.

Pigment fehlt in seiner Umgebung (SPENCER?). Das vordere Ende der Epiphyse befindet sich weit hinter ihm.

Nach SPENCERS Angaben, die ich bestätigen kann, ist die Haut, die sonst überall auf der Oberfläche des Kopfes pigmentiert ist, oberhalb des Parietalauges pigmentfrei. Von außen ist die Lage des Organes durch ein kleines durchsichtiges Knötchen bezeichnet, das sich gerade am vorderen Rande der über die ganze hintere Partie des Kopfes sich ziehenden scharfen Kante befindet. Die Oberfläche des Knötchens ist stark konvex; dieses Knötchen erwähnt auch OWSJANNIKOW. Die Lage des Parietalauges ist bei einigen Exemplaren mehr, bei anderen weniger deutlich.

## 2. Ophidia.

Bei den Schlangen kommt nur das Pinealorgan und zwar in rudimentärer Gestalt als eine kompakte, reich vaskularisierte Epiphyse (Corpus pineale) vor.

Die ersten brauchbaren Angaben über die Epiphyse der Schlangen stammen von C. L. HERRICK (1893). Die Parietalgegend und das Pinealorgan hat später STUDNIČKA (1893b) beschrieben. Genauere Beschreibungen stammen von LEYDIG (1897). Einige Angaben lieferten endlich auch SORENSEN (1894) und RABL-RÜCKHARD (1894).

Über die Entwicklung der Epiphyse (zuerst von C. K. HOFFMANN [1886] untersucht) läßt sich nichts Besonderes sagen. Wie anderswo wird auch hier die Epiphyse als eine einfache Ausstülpung in der bekannten Gegend des Zwischenhirndaches angelegt. Auf welche Weise sie sich später in das kompakte definitive Gebilde ändert, ist noch nicht genügend bekannt. Daraus, daß man bei jungen Exemplaren im Innern der Epiphyse noch ein kleines Lumen oder mehrere Lücken beobachten kann (Tropidonotus — LEYDIG, STUDNIČKA), kann man darauf schließen, daß die definitive Gestalt durch Obliterieren des Lumens eines ursprünglichen Hohlgebildes resultiert. Die Paraphyse entwickelt sich, wie ebenfalls HOFFMANN zuerst beobachtet hat, sehr früh und hat bei ihrem Entstehen ganz dieselbe Gestalt wie die Epiphyse.

In der Parietalgegend des Zwischenhirns (vergl. Fig. 6 der Tafel und die Fig. 103) lassen sich dieselben Abschnitte voneinander unterscheiden wie überall anderswo. Die Paraphyse, die besonders in der postembryonalen Zeit sehr auffallend ist und die Gestalt eines dickwandigen keulenförmigen Hohlgebildes hat (STUDNIČKA), ändert sich später in einen Plexus chorioideus, dessen Wände, wenn auch einschichtig, immer auffallend dick sind. Das Velum und der Dorsalsack sind in Plexus chorioidei umgewandelt, doch lassen sie sich immer gut erkennen.

Wie zuerst HERRICK (1893) gefunden hat, handelt es sich in der Epiphyse um einen kompakten, etwa rundlichen oder ovalen Körper, in dessen Inneres von allen Seiten feine Bindegewebszüge mit Blutgefäßen eindringen. Die Epiphyse bekommt durch die Anordnung jener Züge manchmal so ein Aussehen, als ob es sich in ihr um eine reich verzweigte einen Knäuel bildende tubulöse Drüse handeln würde.

Durch Untersuchungen an mit Sublimat fixierten Präparaten von Coronella austriaca konnte ich die Struktur der Epiphyse genauer kennen lernen.

Die Epiphyse hat in dem eben erwähnten Falle etwa kugelförmige Gestalt, nur dorsoventral ist sie etwas zusammengedrückt. Sie ist kompakt, und ihre Oberfläche bildet kleine Lappen, zwischen welche sich

Bindegewebe einlagert. Das Innere des Organes ist einheitlich, und es dringen in dasselbe von der Oberfläche zahlreiche Blutkapillaren hinein; sie verzweigen sich hier und bilden ein dichtes Netz. Verhältnismäßig spärliches Bindegewebe gelangt zusammen mit diesen Kapillaren in das Innere des Organes hinein, wirkliche bindegewebige Septa habe ich da nicht gesehen.

Das eigentliche Gewebe der Epiphyse besteht aus kleinen ziemlich plasmareichen Zellen die Fortsätze aussenden, mittelst welcher sie, wie es wenigstens scheint, im Zusammenhange stehen. Die Kerne dieser Zellen sind rund, groß und klar, außer diesen Zellen läßt sich noch eine andere Art nachweisen, es sind das kleinere Zellen mit dunkler sich färbenden Kernen. Zwischen den Zellen liegen feine Fasern. Wahrscheinlich handelt es sich in einigen dieser Zellen um Neurogliazellen. Die Bedeutung des anderen und ihre Beziehung zu den verschiedenen in den Pinealorganen niederer Vertebraten enthaltenen Zellen ist vollkommen unbekannt. Nervenfasern konnten an meinen Präparaten nicht gefunden werden, doch kommen jedenfalls auch hier solche vor, wie dafür der von LEYDIG beobachtete nervöse Strang im Stiele der Epiphyse spricht.

Die ganze Epiphyse ist von allen Seiten von einer dünnen bindegewebigen Kapsel umgeben, die in der oberen Hälfte des Organes, jener die gegen den Schädel zugewendet ist, schwarze Pigmentzellen enthält. Mit dieser Kapsel hängen die oben erwähnten Bindegewebszüge, welche die Lappen der Epiphyse voneinander trennen und jenes Bindegewebe, welches mit den Blutgefäßen in das Innere des Organes eindringt zusammen. Das Bindegewebe grenzt unmittelbar an das eigentliche Gewebe der Epiphyse, eine Membrana limitans externa läßt sich hier nicht beobachten; trotzdem werden hier die Elemente des Bindegewebes mit denen des Organes nicht verflochten.

Der eben beschriebene Körper der Epiphyse ist mittelst eines dünnen (sekundären) Stieles mit dem Gehirndache verbunden. LEYDIG hat eine faserige Struktur in diesem Stiele beobachtet und meint, daß in diesem von der Commissura posterior in das Innere des Organes Nervenfasern verlaufen. Mir selbst ist es, solche nicht zu finden, gelungen. Bei älteren Tieren scheint der Stiel manchmal unterbrochen zu sein (?).

Das distale, immer abgerundete Ende der Epiphyse heftet sich mittelst seiner Kapsel entweder direkt an die Schädeldecke an, oder ist von dem Schädel etwas entfernt und es ist zwischen beide Bindegewebe meistens auch ein Knäuel von Blutgefäßen eingelagert.

Das Schädeldach zeigt oberhalb jener Stelle, wo das Pinealorgan liegt, nicht die geringste Veränderung (LEYDIG). Ebenfalls wurde in keinem Falle ein Scheitelfleck auf der Oberfläche des Kopfes bei Schlangen beobachtet.

Über die eigentliche Bedeutung der Epiphyse der Schlangen läßt sich nichts Bestimmtes sagen. Die außerordentlich dichte Versorgung des betreffenden Organes mit Blutkapillaren ist jedenfalls nicht ohne Bedeutung. Man kann die Vermutung aussprechen, daß es sich in der Epiphyse um eine Drüse handelt, die ihre Produkte dem Blutstrome übergibt.

### **Python tigris** DAUD. **(P. molurus** GRAY).

Eine Erwähnung der Epiphyse macht RABL RÜCKHARD (1894): „In der großen Hirnspalte liegt der ovale Querschnitt eines Gebildes anscheinend drüsigen Baues; man erkennt zahlreiche Gefäß-Quer- und

-Längsschnitte, Faltenbildungen der bindegewebigen Wandung und einen kleinzelligen Inhalt. Darüber liegen Plexus chorioidei."

### Eutaenia sirtalis (Tropidonotus ordinatus L.).

Nach SORENSENS Angabe (1894, p. 166) ist die Epiphyse kugelförmig drüsenartig und ist in Bindegewebe eingebettet. Auch die Beschreibung von HERRICK (1893, siehe eben) bezieht sich auf diese Form.

### Tropidonotus natrix BOIE.

STUDNIČKA (1893b) beschreibt die Epiphyse und die Paraphyse eines älteren Embryo und des erwachsenen Tieres. Beide hat auch LEYDIG (1897) untersucht.

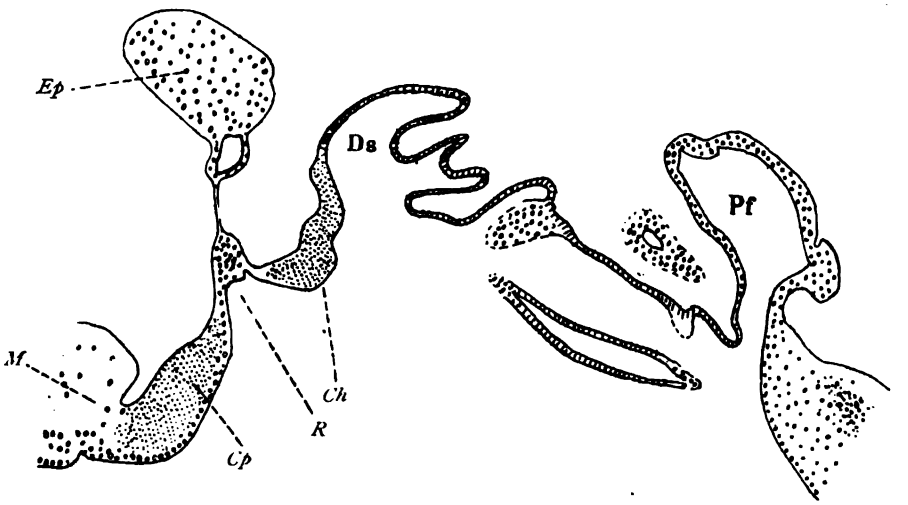


Fig. 103. Parietalgegend des Gehirns eines Embryo von Tropidonotus natrix im Sagittalschnitt (nach STUDNIČKA 1893b).

Bei einem älteren Embryo (vergl. Fig. 103) besteht die Epiphyse (der Rest des Pinealorganes) aus einem massiven Körper von etwa ellipsoider Gestalt, der mittelst eines dünnen Stieles mit dem Gehirndache verbunden ist. Der eigentliche Körper besteht aus einem drüsenartigen, von dicht liegenden Zellen bestehenden Gewebe, das durch von der Peripherie eindringende bindegewebige Septa in mehrere Lappen geteilt ist. LEYDIG findet braunes Pigment in dem Bindegewebe der Septa. In der untersten Partie des Körpers, gerade an der Stelle, wo er ziemlich plötzlich in den Stiel übergeht, findet man konstant eine kleine Höhle, wahrscheinlich die letzte Spur nach dem ehemaligen Lumen des jetzt soliden Organes. Dieses Lumen setzt sich in die oberste Partie des Stieles fort. LEYDIG (1897) erwähnt dieses Lumen nicht. Der Stiel, der schon ziemlich dünn ist, verdünnt sich gegen seine untere Partie zu noch mehr und war an manchen der untersuchten Exemplare in der unmittelbaren Nähe des Gehirns vollkommen unterbrochen, so daß nur einzelne Zellen die Stelle bezeichneten, wo er sich früher befand. LEYDIG (1897) findet bei jungen Embryonen von Tropidonotus eine von der Commissura posterior kommende „streifig spongiöse Substanz"; der Stiel ist nach ihm hier nicht hohl. Die Stelle der Zwischenhirndecke, aus

welcher das Organ entstanden ist, ist auf ihrer unteren Seite durch einen deutlichen „Recessus pinealis" bezeichnet. Zu Seiten dieser Stelle liegen die Ganglia habenulae.

Was erwachsene Tiere betrifft, so gehen die Angaben von STUDNIČKA und LEYDIG auseinander!

Nach dem ersteren hat die Epiphyse in einem vollkommen erwachsenem Exemplare von Tropidonotus etwa dieselbe Gestalt wie bei den oben beschriebenen Embryonen, höchstens ist sie etwas mehr in die Länge ausgezogen, doch kann man den sie mit dem Gehirn verbindenden Stiel nicht mehr entdecken. Ebenfalls findet man schon keine Spur nach dem kleinen Lumen an dem proximalen Ende der Drüse und ihre Masse erscheint jetzt durch eindringende bindegewebige Septa (oder eher durch Sprossenbildung der Wand) in mehrere Lappen geteilt. Das distale Ende ist dicht von Pigmentzellen umgeben.

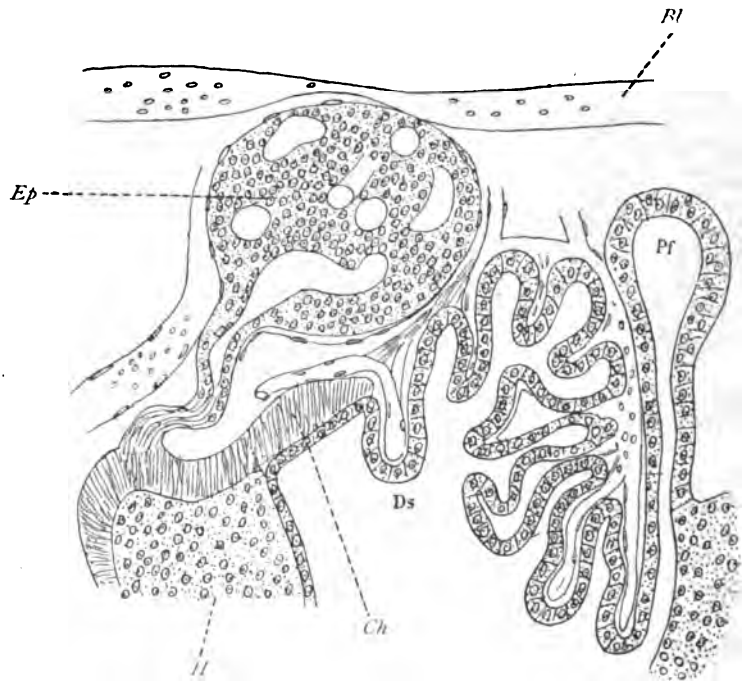


Fig. 104. Die Epiphyse eines älteren Tropidonotusembryo.

LEYDIG findet (jedenfalls bei etwas jüngeren Tieren!), daß „die Wurzel des jetzt verlängerten und gebogenen Stieles von einer streifigen Substanz eingenommen wird, die von der Commissura posterior stammend sich schon halbwegs im Stiel verliert, während weiter oben die Spur einer Lichtung erhalten bleibt." Auch im Körper der Epiphyse findet er verschiedene Lücken „als Reste von Hohlräumengängen (vergl. Fig. 104, die jedoch die Epiphyse eines Embryo vorstellt).

Besonders gut ist bei älteren Embryonen von Tropidonotus die Paraphyse entwickelt. Ihre Gestalt ist hier etwa keulenförmig, ihre Wände sind verhältnismäßig sehr dick, sie ist auch etwas größer und viel auffallender als die Epiphyse (Fig. 103). Obzwar sie da noch keinen Plexus bildet, ist ihre Wand doch schon reichlich von Blutgefäßen umflochten.

Beim erwachsenen Tiere stellt die Paraphyse einen wirklichen Plexus chorioideus vor.

### Tropidonotus rhombifer (T. fasciatus L.).

Nach SORENSEN (1894) kommt hier ebensolche drüsenartige Epiphyse vor, wie bei den früher genannten Arten.

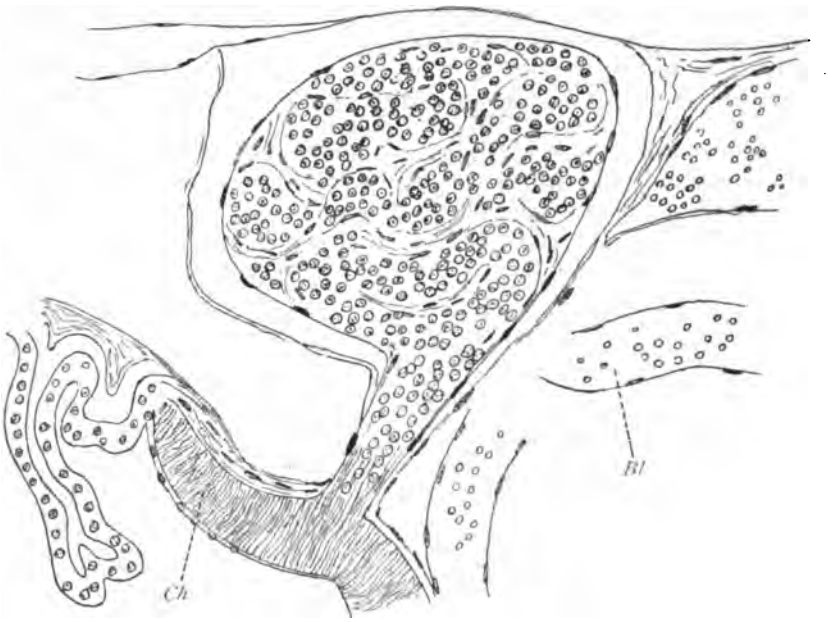


Fig. 105. Dasselbe von einem jungen Tropidonotus. (Beide Abbildungen nach LEYDIG, 1897).

### Bascanium constrictor (Zamenis constrictor).

Nach SORENSEN (1894, p. 166 [Fig. 106]), der einen Embryo dieser Form untersucht hat, hat die Epiphyse das Aussehen eines länglichen drüsenartigen Gebildes, das mittelst eines dünneren Stieles mit dem Gehirndache zusammenhängt. Die Epiphyse ist nicht nach vorne, sondern nach hinten gewendet.

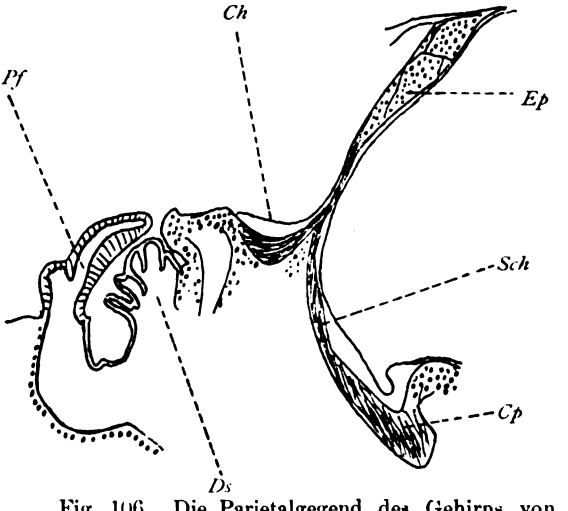


Fig. 106. Die Parietalgegend des Gehirns von Boscanium constrictor (nach SORENSEN 1894).

### Coluber aesculapii STURM.

[Eigene Untersuchung.]

Die Epiphyse ist etwa kugelförmig. Das sie bedeckende Bindegewebe enthält schwarzes Pigment. Sie liegt dem Gehirn dicht an und ist vom Gehirndache sehr entfernt.

### Coronella austriaca Laur. (C. laevis Merr.).

Leydig (1897) konnte an den Schädelknochen eines erwachsenen Exemplares nicht die geringste Spur einer Vertiefung zur Aufnahme des Parietalorganes nachweisen. Bei einem Embryo fand er nur die Epiphyse entwickelt. Dieselbe hat, wie auch eigne Untersuchungen gezeigt haben, eine etwas kugelförmige Gestalt (dorsoventral ist sie etwas zusammengedrückt). Was die Struktur betrifft, siehe Näheres oben (p. 199).

### Pelias berus Merr.

Die Angabe von Hanitsch (1888), daß es ihm bei einem Embryo dieser Form, ein gut differenziertes Parietalorgan mit einer Linse und viel Pigment im Innern zu finden, gelungen, ist jedenfalls durch einen Irrtum entstanden. Es ist dieser vielleicht dadurch erklärbar, daß oberhalb der Epiphyse manchmal eine rundliche Ablagerung einer Kalkmasse (?) sich befindet, die beim durchfallenden Lichte wie ein schwarz pigmentierter Körper aussieht. Ich fand dies nur, bevor die Präparate (mit Delafieldschen Hämatoxylin und van Giesson) gefärbt wurden: beim Färben derselben lösten sich die Konkretionen. Die Epiphyse hat den gewöhnlichen drüsenartigen Bau und scheint aus gewundenen Schläuchen, zwischen denen Bindegewebe eingelagert ist, zu bestehen. Sie reicht nicht bis zum Schädeldache. Zwischen ihr Ende und dieses ist Bindegewebe eingelagert. Ihre Gestalt ist etwa als birnförmig zu bezeichnen, doch ist ihr nach oben gewendetes breites Ende etwas abgeflacht. Kein Pigment in der Umgebung.

### Vipera Ursinii Bp.

Leydig (1897) untersuchte Embryonen dieser Form. Die Verhältnisse, denen man hier begegnet, scheinen nicht von denen bei Tropidonotus z. B. abzuweichen. Im Stiel erkannte Leydig deutlich die nervös-streifigen Züge, die nach ihm von der Commissur posterior ihren Ursprung nehmen sollten. Die zelligen Elemente sollen etwas größer sein als diejenigen bei Tropidonotus. Die Gestalt der Drüse ist, wie aus seiner Abbildung hervorgeht, etwa dieselbe, wie ich sie bei Pelias gefunden habe, also birnförmig oder eher umgekehrt kegelförmig.

## 3. Chelonia.

Das allein hier vorhandene Pinealorgan ist rudimentär und als eine sackförmige Epiphyse (Corpus pineale) entwickelt. Weder eine Endblase noch ein Rest des Stieles sind vorhanden. Ein vorderes Parietalorgan (Parietalauge) wird nicht einmal angelegt,

Die ersten Angaben über das Vorhandensein einer Epiphyse am Schildkrötenhirn stammen von Bojanus (1819); ein anderer Autor, der zu etwa derselben Zeit die Epiphyse der Schildkröte erwähnt, Tiedemann (1816), hat wahrscheinlich nur die Plexus chorioidei des Zwischenhirndaches vor sich gehabt, ebenso Stieda, der im Jahre 1875 das Schildkrötenhirn von neuem untersucht hat; seit der Zeit konnte an Schnittpräparaten des betreffenden Gehirns eine Epiphyse überall nachgewiesen werden. Wir erwähnen hier die Arbeiten von Rabl Rückhard (1882, Chelone midas), Herrick (1891, Cistudo, Aspidonectes), Sorensen (1894, Cistudo), Humphrey (1894, Chelydra) und S. P. Gage (Amida, 1895).

Über die Entwicklung der Parietalgegend des Gehirns und der Epiphyse finden wir die ersten Angaben bei C. K. HOFFMANN (1886); neuestens hat die Entwicklungsgeschichte jener Gegend bei Chelone imbricata VOELTZKOW (1903) sehr genau beschrieben.

Wie schon HOFFMANN (1886) erkannt hat, hat die Epiphyse in frühen embryonalen Stadien die Gestalt eines einfachen Schlauches. VOELTZKOW (1903) findet, daß sich bei Chelone diese schlauchförmige Epiphyse proximal etwas verdünnt, so daß hier ein (sekundärer) Stiel entsteht. Noch später trennt sich die Epiphyse bei der genannten Form vom Gehirndache vollkommen ab.

Die Parietalgegend der Chelonier (vergl. Fig. 107) unterscheidet sich nur wenig von derjenigen der übrigen Reptilien. Die Paraphyse ist groß und sackförmig, sie wendet sich nach hinten und ihr Ende liegt direkt vor demjenigen der Epiphyse. Ihre Lichtung hängt mit dem Gehirnventrikel zusammen. Eigentümlich ist die Wand der Paraphyse, diese wird, wie ich bei Cistudo finde, von mehreren Schichten von rundlichen Ependymzellen, die eine Art von Pflasterepithel zusammensetzen, gebildet und ist verhältnismäßig sehr dick. Das Velum und der Dorsalsack sind in einen umfangreichen Plexus chorioideus umgewandelt, bei Cistudo lassen sich die Grenzen dieser beiden Gebilde bei alten Exemplaren kaum erkennen. Die übrigen Partien der Parietalgegend weisen keine Eigentümlichkeiten auf.

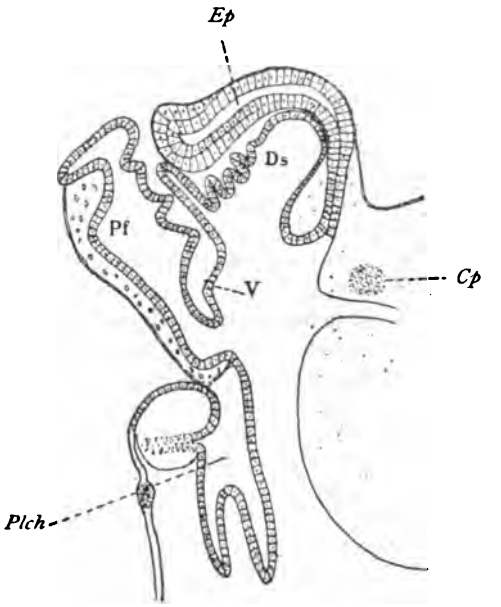


Fig. 107. Parietalgegend des Gehirns eines älteren Embryo von Chelydra serpentina (nach HUMPHREY 1894).

An der vollkommen entwickelten Epiphyse läßt sich in der Regel ein Stiel, der proximal auch unterbrochen sein kann, und ein Körper unterscheiden. Es handelt sich also um dieselben Teile wie bei der Epiphyse der Saurier, doch ist hier ein Endzipfel nicht mehr zu finden, noch weniger eine Endblase. Die Epiphyse der Chelonier stellt uns, wie besonders ihre Struktur zeigt, einen Übergang zwischen derjenigen der Saurier und jener der Vögel vor.

Einige Beobachtungen über die feinere Struktur der Epiphyse konnte ich an mit Eisenhämatoxylin gefärbten Präparaten von Cistudo machen.

Der hohle Körper der Epiphyse hat eine etwa ovoide Gestalt und hängt mittelst eines Stieles mit dem Gehirndache zusammen. Die breiteste Partie befindet sich in der Mitte des Körpers oder in der Nähe des Überganges zu dem Stiele. Das Ende der Epiphyse ist abgerundet. Die Oberfläche der Epiphyse ist, wie schon HERRICK beobachtet und dargestellt hat (Fig. 109), sehr uneben, doch kann man von wirklichen Lappenbildungen oder Knospen der Oberfläche kaum sprechen. Nur hie und

da schneidet sich das Bindegewebe der Kapsel ein wenig tiefer in das Gewebe der Epiphyse hinein. Die Wand des Körpers ist sehr dick, und ist gegen das Lumen des Organes zu von einer Schicht von zylindrischen Ependymzellen bedeckt, die alle dieselbe Gestalt haben und im Niveau der inneren Oberfläche der Wand endigen. Diese Zellen gehen an ihren unteren Enden in lange Ependymfasern über, welche sich an der Membrana limitans externa anheften. Die Ependymfasern vereinigen sich mit Vorliebe in besondere Bündel, die sich an die obenerwähnten bindegewebigen Falten anheften. Das eigentliche Gewebe der Wand besteht aus sternförmigen, reichliche Fortsätze aussendenden, aus weichem Plasma bestehenden Zellen, die wahrscheinlich Neurogliazellen entsprechen, obzwar sie keine wirklichen Neurogliafasern bilden. Diese Zellen liegen ziemlich weit voneinander, und die Wand hat infolgedessen ein etwa schwammartiges Gefüge. Wirkliche Ganglienzellen konnten in der Wand nicht gefunden werden, ebenfalls kommen da, soviel sich wenigstens an gewöhnlichen Präparaten feststellen ließ, keine Nervenfasern vor.

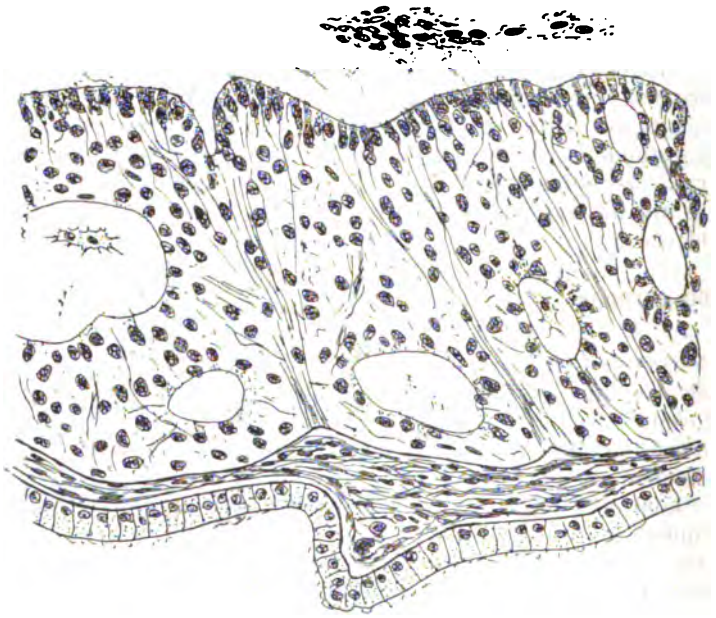

Fig. 108. Der feinere Bau der Wand der Epiphyse von Cistudo europaea. Fixierung mit Sublimat-Eisessig. Färbung mit Eisenhaematoxylin und nach VAN GIESSEN. Vergrößerung: ZEISS, homog. Immers. $^1/_{12}$, Oc. 3.

An zahlreichen Stellen zeigt die innere Oberfläche der Wand Vertiefungen; es handelt sich um kleine Divertikel der mittleren einheitlichen Lichtung des Organes. Außer diesen kommen auch kleine, für sich abgeschlossene Höhlen in der Dicke der Wand vor. Manchmal sind jene Divertikel und Höhlen auf dieselbe Weise wie die übrige Oberfläche der Wand von zylindrischen Ependymzellen ausgekleidet, ein anderes Mal sind sie von gewöhnlichen Zellen umgeben.

Deutliche Zeichen eines Sekretionsprozesses lassen sich an den Wänden der Epiphyse nicht beobachten, dagegen sieht man, daß stellenweise aus der Wand einzelne Zellen austreten. In der Mitte der Epiphyse liegen solche abgelöste Zellen, deren Protoplasma, wie es scheint,

sich etwas verändert hat, massenhaft. In den Divertikeln, von denen oben die Rede war, findet man ebenfalls solche isolierte Zellen oder, und dies sehr häufig, kleine amöbenartige Syncytien.

Der Stiel der Epiphyse ist nicht mit einem mittleren Lumen versehen, sondern man findet in ihm kleine Höhlen, die an jene erinnern, die wir in der Wand des Körpers der Epiphyse gefunden haben; sonst bilden locker liegende sternförmige Zellen (Neurogliazellen?) die Hauptmasse des Stieles. Ein nervöser Strang konnte im Innern des Stieles nicht nachgewiesen werden.

Die Epiphyse, die von Blutgefäßen umflochten wird, liegt dem Schädeldache von der unteren Seite dicht an. Eine besondere, zu ihrer Aufnahme dienende Vertiefung ist an der betreffenden Stelle nicht vorhanden.

### Chelonia midas Latr.

Rabl-Rückhard (1882) beschreibt die Epiphyse als ein mächtiges Gebilde von zwiebelförmiger Gestalt. Er meint, daß es mit seiner Spitze auf eine ähnliche Weise, wie es Ehlers bei Selachiern gefunden hat, in Verbindung tritt. Jedenfalls berührt die Epiphyse nur die untere Fläche des Schädeldaches!

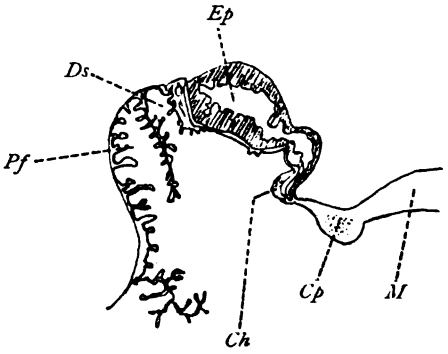


Fig. 109. Sagittalschnitt durch die Parietalgegend des Gehirns von Cistudo (nach Sorensen, 1896).

### Cistudo europaea Gray (vergl. Fig. 109, 110).

Bojanus (1822) erwähnt die Epiphyse als ein kurz gestieltes, am Ende keulenförmig erweitertes und nach vorn gewendetes Gebilde. Nach Faivre (1857) handelt es sich um ein 4 mm langes, konisches Körperchen. Derselbe findet in ihrem Innern kleine Körnchen von Kalkphosphat. Nach Herrick (1893), der eine gute Abbildung der Gestalt der Epiphyse liefert (Fig. 109), handelt es sich um einen gelappten Sack, der mittelst eines gekrümmten Stieles mit dem Gehirndache zusammenhängt; der Stiel soll nach ihm immer durchgängig sein. Die distale Partie ist von Blutgefäßen reich umflochten. Haller (1900) bildet einen Längsschnitt durch die ganze Parietalgegend von Cistudo ab. Auf diese Form bezieht sich die oben enthaltene Beschreibung des feineren Baues der Epiphyse (p. 205).

Fig. 110. Die Epiphyse von Cistudo. Rekonstruktion (nach Sorensen, 1893).

### Aspidonectes spinifer.

Nach Herrick (1894) hat die Epiphyse die Gestalt eines röhrenförmigen Hohlgebildes, welches sich bogenförmig nach vorn wendet. Durch die Vermittelung des überall hohlen Stieles mündet das Lumen der Epiphyse in einen Kanal hinein, der den Mittelhirnventrikel mit der oberen Partie desjenigen des Zwischenhirns verbindet.

### Chelydra serpentina GRAY.

HUMPHREY (1894) liefert einige Angaben über die Parietalgegend und die Epiphyse (vergl. Fig. 107). Bei Embryonen der genannten Art hat die Epiphyse etwa dieselbe Gestalt wie bei Sauriern und wendet sich bogenförmig nach vorn. Ihre Lichtung ist mittelst eines Kanals in dem hohlen Stiele mit dem Gehirnventrikel verbunden. Bei älteren Embryonen und vielleicht auch bei erwachsenen Tieren verliert sich das Lumen in dem Stiele. Bei erwachsenen Tieren ist die Epiphyse verhältnismäßig länger, doch nicht breiter. Das erweiterte Distalende der Epiphyse ist gelappt.

### Amida mutica.

Nach S. P. GAGE hat die Epiphyse bei Amida im ganzen dieselbe Gestalt wie bei den vorangehenden Formen.

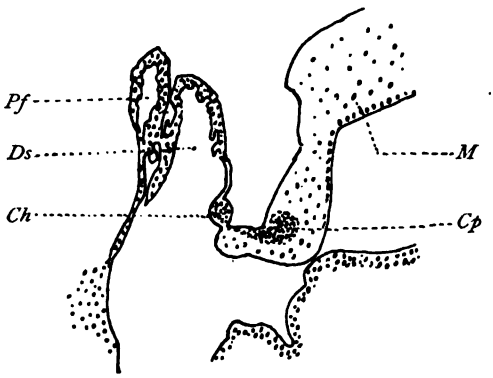


Fig. 111. Parietalgegend des Gehirns von Alligator (nach SORENSEN 1894).

### Chelone imbricata SCHWEIGG.

VOELTZKOW (1903) untersuchte genau die Entwicklung der Epiphyse. „Die Epiphyse wird im Verlaufe der Entwicklung völlig von ihrer Ursprungsstelle losgelöst und stellt einen langgestreckten, etwas abgerundeten Schlauch dar, ohne jedoch jemals eine Ausbildung von Falten aufzuweisen." Ob solche bei erwachsenen Tieren an der Epiphyse auftreten, wird nicht angegeben.

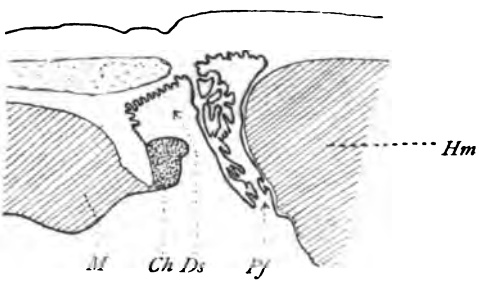


Fig. 112. Parietalgegend des Gehirns eines älteren Embryo (mit fertig ausgebildeten äußeren Körperform) von Caiman niger (nach VOELTZKOW 1903).

## 4. Crocodilia.

Nach SORENSEN (1894) fehlt bei Alligator eine Epiphyse oder ein Parietalorgan überhaupt. Sowohl die Commissura posterior wie auch die Commissura habenularis sind gut entwickelt und eine ganz kleine Partie von etwas dünnerem Gehirndach trennt beide voneinander. Erst vor der Commissura habenularis besitzt die Gehirndecke zwei Ausstülpungen, die wahrscheinlich als Dorsalsack und als eine Paraphyse zu deuten sind (Fig. 111).

VOELTZKOW (1903) konnte an Crocodilus madagascarensis Grand. und Caiman niger Spix. den Befund von SORENSEN bestätigen; eine Epiphyse wird bei der Entwicklung nicht einmal angelegt (vergl. Fig. 112).

Die auf Alligator missisipensis DAUD. sich beziehende Angabe RABL-RÜCKHARDS (1878) über das Vorhandensein eines „länglich-rund-

lichen Conariums" bezieht sich ohne Zweifel auf die Plexus chorioidei und die Paraphyse, welch letztere, wie die neueren Untersuchungen von VOELTZKOW gezeigt haben, gut entwickelt ist und starke Faltenbildungen zeigt, wenn sie auch niemals eine plexusähnliche Form erlangt.

Durch das Fehlen einer Epiphyse unterscheidet sich die Parietalgegend der Krokodilier von jener fast aller übrigen Wirbeltiere. Wenn wir von Myxine absehen, deren Gehirn auch sonst ganz abnormal entwickelt ist, so läßt sich nur diejenige des Torpedo mit ihr in dieser Beziehung vergleichen.

Der Umstand, daß gerade bei den Krokodiliern die Parietalorgane fehlen, ist sehr wichtig, er spricht entschieden gegen die Annahme, nach der die betreffenden Organe die Bedeutung von thermoskopischen Augen (RABL-RÜCKHARDT, 1886) haben sollten. Wenn irgend welchen Tieren, so könnten den Krokodiliern solche Organe nützlich sein.

# Aves.

Bei den Vögeln ist nur die proximale Partie des ehemaligen Pinealorganes, die Epiphyse (Corpus pineale) und zwar meist in der Gestalt eines ziemlich umfangreichen sackartigen oder aus kleinen Follikeln bestehenden drüsenartigen Gebildes vorhanden.

Die Epiphyse des Vogelhirns wurde schon von den ältesten Untersuchern dieses Gehirns in der zweiten Hälfte des achtzehnten Jahrhunderts beobachtet. TIEDEMANN (1816) charakterisiert sie als ein längliches kegelförmiges Körperchen, auch die Angaben anderer Autoren aus der ersten Hälfte des neunzehnten Jahrhunderts beziehen sich nur auf die äußere Form des Organes. FAIVRE (1857) hat das Gewebe der Epiphyse zuerst und zwar an Isolationspräparaten untersucht. STIEDA (1869, Huhn) erwähnt zuerst die von der seine Oberfläche bedeckenden Pia mater in sein Inneres eindringenden bindegewebigen Septa, durch welche größere und kleinere Maschenräume gebildet werden; in diesen findet er miteinander anastomosierende Zellen und eingelagerte lymphoide Körperchen.

MIHALKOWICS (1874, 1877) hat die Epiphyse von Meleagris genauer untersucht und erwähnt die follikuläre Struktur derselben; das ganze Organ besteht aus einer Anhäufung von kleinen Bläschen. Die Beschreibung von MIHALKOWICS ist die vollständigste, die wir über die Epiphyse der Vögel überhaupt besitzen. Merkwürdigerweise hat sich mit dem Studium des Baues dieses Organes in der späteren Zeit niemand beschäftigt, nur GALEOTTI (1897) lieferte in der neueren Zeit noch einige wenige Angaben über die Elemente der Epiphyse. Auf die Gestalt der Epiphyse bei einigen Vögeln beziehen sich einige Bemerkungen in den Arbeiten von TURNER (1891) und S. P. GAGE (1895).

### Die Entwicklung der Epiphyse*).

Die erste Anlage der Epiphyse geschieht, wie überall anderswo, in der Form einer einfachen Ausstülpung. Diese wurde zuerst von REISSNER (1851) beobachtet und wurde von REICHERT (1859), der ebenfalls ihre weiteren Schicksale nicht verfolgt hat, mit dem Namen „Recessus pinealis" bezeichnet. Erst LIEBERKÜHN (1871) hat ihre Bedeutung erkannt. Höchst interessant sind Fälle, in denen man, jedenfalls an abnormal entwickelten Embryonen, zwei Epiphysenanlagen beobachten konnte. SAINT REMY (1897, Huhn) fand an jeder Seite der noch nicht geschlossenen

*) Die ältere Literatur wird bei MIHALKOWICS (1877, p. 100—102) besprochen.

Gehirnröhre eine kleine Ausstülpung. HILL (1900, Huhn) fand am geschlossenen Gehirn zwei solche dicht nebeneinander. Ob man aus diesen Befunden an paarige Ursprungsweise der Epiphyse schließen darf, oder ob die eine der Ausstülpungen der Anlage eines sog. vorderen Parietalorganes entspricht, läßt sich nicht entscheiden. Die Anlage eines vorderen Parietalorganes konnte (abgesehen vielleicht von den eben erwähnten pathologischen Fällen?) nicht nachgewiesen werden. PARKER (1892, Apteryx) und KLINCKOWSTROEM (1892, Larus) erwähnen zwar vor der Epiphysenanlage sich befindende Ausstülpungen, doch können diese auch eine andere Bedeutung haben.

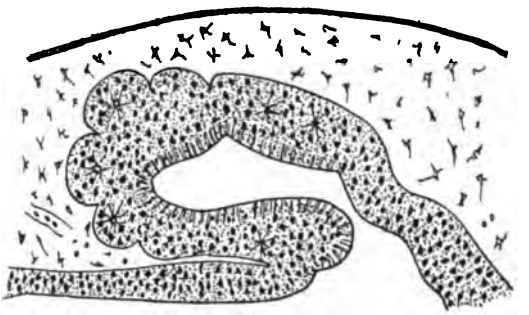

Fig. 113. Sagittalschnitt durch die Epiphysenanlage eines acht Tage alten Entenembryo (nach HECKSCHER 1890).

Die weitere Entwicklung der Epiphyse wurde von LIEBERKÜHN (1871, Huhn, Gans) und hauptsächlich von MIHALKOWICS (1874, 1877, Huhn) untersucht. An der Wand der zuerst einfachen, schräg nach vorn gerichteten taschenförmigen Ausstülpung bilden sich in etwas späterer embryonalen Zeit kleine hohle Seitenknospen (Fig. 113), welche sich endlich von der Hauptausstülpung abschnüren und deren Endpartie, ihr von allen Seiten anliegend, umgeben (Fig. 114). Endlich zerfällt auch die ursprüngliche Ausstülpung in kleine Bläschen. Die Epiphyse bekommt auf diese Weise die Gestalt einer Keule mit nach vorn resp. oben gerichtetem verdickten Ende, welches sich mittels eines bindegewebigen Stranges mit dem Schädeldache verbindet. Mit dem Zwischenhirndache hängt sie mittels eines dünnen, anfangs hohlen Stieles zusammen.

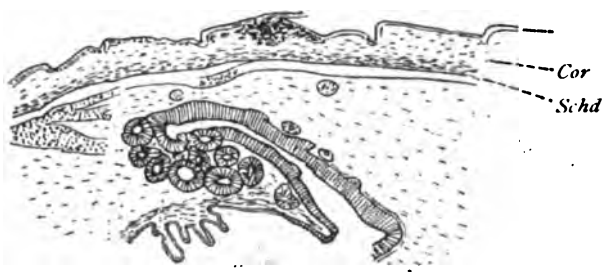


Fig. 114. Sagittalschnitt durch die Epiphysenanlage von Sterna hirundo (nach KLINCKOWSTROEM, 1892).

Die Angaben von MIHALKOWICS wurden in der darauffolgenden Zeit von HECKSCHER (1890, Ente), HIS (1892, Huhn), KLINCKOWSTROEM (1892, Sterna hirundo und andere verwandte Arten) und SORENSEN (1893, Huhn) bestätigt. Alle diese Autoren haben die Bildung der hohlen Seitenknospen und deren Abschnürung von der ursprünglichen Anlage beobachtet.

HENRICHS (1897) findet, daß die Follikeln zuerst als hohle Knospen aus den Seitenwänden der ursprünglichen Epiphysenanlage entstehen.

Der von den eben genannten Autoren beobachtete Entwicklungsmodus hat nur für einige Vögel die Geltung. Wie wir sehen werden, behält manchmal die Epiphyse lebenslang die Gestalt eines einfachen

Sackes, und es brauchen auf der anderen Seite die einzelnen Lücken, die man im Epiphysengewebe findet, nicht den Lichtungen einzelner selbständiger Follikel zu entsprechen, sondern es konnten solche, wie wir es bereits an der Epiphyse von Cistudo (vergl. Fig. 122) beobachtet haben, im Inneren der stark verdickten Wand der Epiphyse enstanden sein.

Die Paraphyse, deren Entwicklungsgeschichte neuestens HENRICHS (1897) genauer untersucht hat, soll in der Gestalt einer soliden Verdickung angelegt werden, die erst später ein Lumen bekommt. Auch die Seitenausstülpungen der Paraphyse werden als solide Knospen angelegt.

## Die Parietalgegend.

Die Parietalgegend ist durch die stark gewölbten Vorderhirnhemisphären und das ebenfalls sehr stark entwickelte Kleinhirn sehr in die Tiefe zurückgedrängt. Durch den Namen „Parietalgegend" wird hier, wie auch am Säugetiergehirn, nur die ehemalige Bedeutung der betreffenden Partie der Gehirndecke betont.

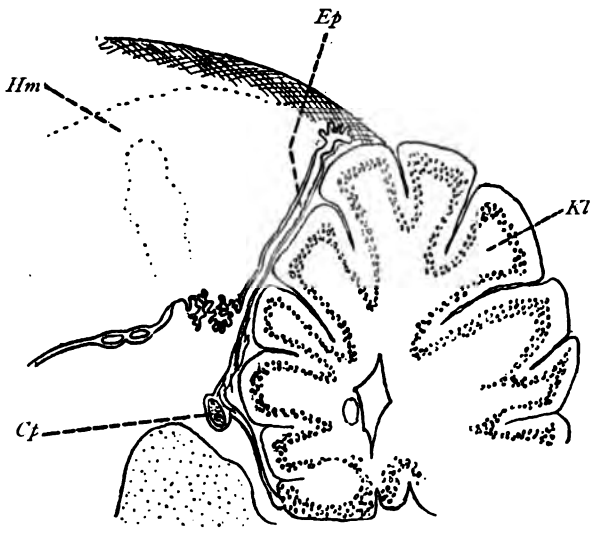


Fig. 115. Die Parietalgegend des Zwischenhirns und ihre Umgebung von Passer domesticus (Sagittalschnitt), (nach S. P. GAGE 1895).

Sie wurde von SORENSEN (1893, Ente) und von BURCKHARDT (1894, Krähe) beschrieben. Neuestens beschreibt die Parietalgegend und ihre Entwicklung sehr genau HENRICHS (1897, Huhn).

Es lassen sich hier dieselben Abschnitte voneinander unterscheiden, wie überall anderswo: Eine Paraphyse in der Gestalt einer kurzen röhrenförmigen Ausstülpung, ein einfaches Velum, dessen Blätter zuerst senkrecht zueinander stehen (BURCKHARDT), ein hochgewölbter Dorsalsack, dessen Wände reichlich von Blutgefäßen umflochten sind und dessen sekundäre Ausstülpungen manchmal weit nach oben reichen und der vorderen Fläche der Epiphyse anliegen, die Commissura habenularis, der Recessus pinealis mit dem Epiphysenstiele (der aber auch unterbrochen sein kann), ein meist ziemlich breites Schaltstück und endlich die Commissura posterior.

Die Epiphyse steht senkrecht auf der Gehirndecke (nur bei Apteryx soll sie (PARKER) nach hinten gewendet sein). Sie ist in dem engen dreieckigen Raum, der vorne von den Hemisphärenhirnen und hinten vom Kleinhirn begrenzt wird, wie eingekeilt.

## Die Gestalt der Epiphyse.

Die Epiphyse des Vogelhirns ist in der Regel keulenförmig, in einigen Fällen auch röhrenförmig (Fig. 115). Die Gestalt ihres Körpers

regelt sich meist nach der des Raumes, den sie zwischen den obengenannten Gehirnteilen einnimmt, manchmal sieht man an demselben drei Facetten, als Abdrücke der Hemisphären und des Kleinhirns (Strix!). Das distale Ende des Körpers ist abgerundet oder nur wenig zugespitzt, proximal geht der Körper in einen dünnen Stiel über, der ihn mit dem Gehirndache verbindet. Ein Endzipfel läßt sich an der Epiphyse in keinem Falle beobachten.

Ich habe folgende drei Arten des Baues einer Epiphyse bei Vögeln beobachtet:

1. Die einfachste Epiphyse, die am Vogelhirn vorkommen kann, besteht aus einem einfachen langen Sacke, dessen Wände ziemlich dick sind und stellenweise kleine Lücken enthalten (Fig. 116). Wirkliche Follikel kommen in diesem Falle nicht vor, doch kann die Wand größere Seitenausstülpungen besitzen. Eine solche Epiphyse entspricht fast vollkommen derjenigen, die wir oben von Cistudo (vergl. p. 205) beschrieben haben. Der etwas erweiterte Körper der Epiphyse verdünnt sich unten allmählich in einen dünnen Stiel, welcher sich entweder mit dem Gehirn verbindet oder unterbrochen wird. Eine einfach röhrenförmige Epiphyse stellt unsere Fig. 115 dar (PASSER, nach S. P. GAGE 1895).

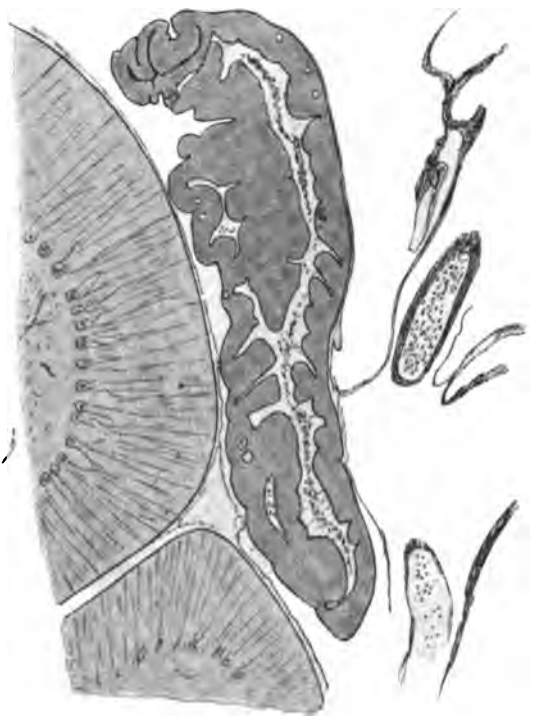

Fig. 116. Die Epiphyse von Coccothraustes vulgaris im Längschnitte. Vergrößerung: Reichert, Obj. 3, Ok. 2.

2. In den meisten Fällen hat die Epiphyse der Vögel jene Gestalt, die wir oben beim Besprechen der Entwicklungsgeschichte erwähnt haben. Die Epiphyse besteht hier aus einer Anhäufung von vollkommen voneinander unabhängigen oder stellenweise noch miteinander zusammenhängenden hohlen Follikeln und kurzer Schläuche, die auf die oben angegebene Weise ihren Ursprung genommen haben. In der proximalen Partie der keulenförmigen Epiphyse kann das Lumen der primitiven Epiphysenausstülpung, wenigstens teilweise, erhalten bleiben, und zwar als ein langer, mit dem Lumen einiger Follikel noch kommunizierender Kanal. Der eigentliche Stiel einer solchen Epiphyse ist immer schon solid. Zwischen die Follikel sind Bindegewebe und viele Blutgefäße eingelagert. Bei Meleagris gallopavo läßt sich diese Bauweise der Epiphyse, soviel bisher bekannt ist, am besten beobachten. MIHALKOWICZ

hat eine solche Epiphyse zuerst beschrieben und ich kann nach eigenen Beobachtungen alle seine Angaben bestätigen (Fig. 118).

3. Die dritte Form, in der die Epiphyse bei Vögeln vorhanden sein kann, ist diejenige eines soliden Organes. In diesem Falle beobachten wir, daß die Epiphyse statt aus hohlen Follikeln aus soliden Lappen, die entweder durch das Obliterieren des Lumens der ehemaligen Follikel resultierten, oder vielleicht so entstanden sind, daß sich hier schon von Anfang an an der ursprünglichen Anlage solide Knospen gebildet haben.

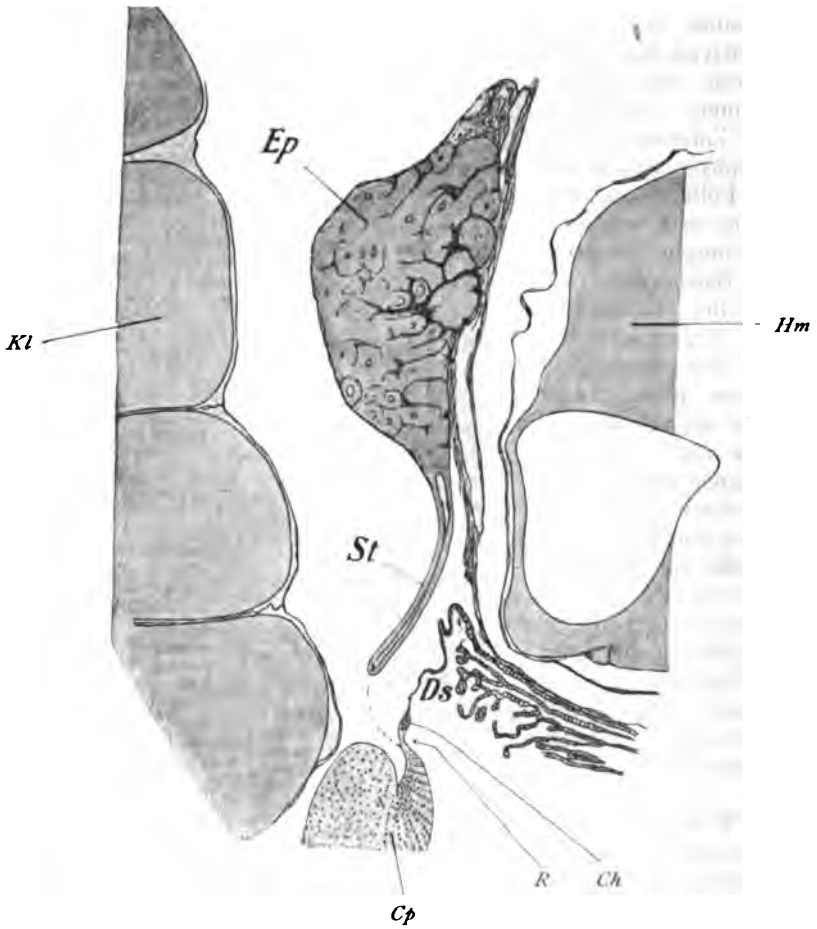


Fig. 117. Die Parietalgegend des Zwischenhirns und die Epiphyse von Gallus domesticus (erwachsen). Nur die dickeren Bindegewebszüge im Innern der Epiphyse sind eingezeichnet. Vergrößerung: Reichert, Obj. 1, Ok. 2.

Man findet verschiedene Verhältnisse in solchen soliden Epiphysen. Entweder kann man noch die Grenzen der einzelnen, den Follikeln entsprechenden Lappen beobachten und findet sogar und zwar besonders in der proximalen Partie der Epiphyse, noch in manchen von ihnen das Lumen enthalten oder sind die Lappen der Epiphyse vollkommen unregelmäßig und kompakt. Es hat die ganze Epiphyse etwa so ein Aussehen, als ob von ihrer Oberfläche in das Innere dickere und dünnere Septa eindringen würden, ihr Gewebe in ungleich große Lappen zerteilend (Fig. 117).

Außer diesen drei wichtigsten Typen, der sackförmigen, der follikulären und der soliden Epiphyse. kommen noch manche Übergangsformen, die sich weder in die eine noch in die andere Kategorie einreihen lassen, vor. Eine Epiphyse, in der die Eigenschaften aller dieser drei Typen wie vereinigt waren, habe ich bei Strix gefunden. Die untere Partie der sehr großen Epiphyse von birnförmiger Gestalt enthält hier eine große Lichtung, in welche von allen Seiten hohe Falten der Seitenwände einragen. Die Wände der Epiphyse sind hier sehr dick. Die mittlere Partie des Organes enthielt kleine voneinander abgetrennte Lumina und man konnte hier, da hier zwischen die einzelnen von ihnen Bindegewebe eingelagert war, von einem, wenn auch nicht vollkommen regelmäßigen follikulären Aufbaue sprechen. In der distalen Partie der Epiphyse haben endlich die Lumina solcher Follikel obliteriert. Es geschah dies, wie man es deutlich aus vorhandenen Übergangsstadien ersehen konnte, durch Wucherung des Gewebes der Wände der Follikel und durch Einwachsen desselben in das Innere der Follikel. Das Bindegewebe dringt überall zusammen mit zahlreichen Blutgefäßen zwischen die Falten der unteren resp. zwischen die Follikel der oberen Partie des Organes und vermischt sich, da hier eine Limitans externa nicht vorhanden ist. mit dem eigentlichen Gewebe der Epiphyse.

**Größe der Epiphyse:** Nach MIHALKOWICS (1877) bei Meleagris: die Epiphyse 5 mm lang, 2,5 mm dick. Follikelgröße: von 0,08—0,20 mm mit einer 0,04—0,05 mm starken Epithellage. Nach STIEDA (1869) beim Huhn: ca. 2,5 mm lang, 1,5 mm breit. Eigene Beobachtung bei Strix: Länge der Epiphyse etwa 6 mm.

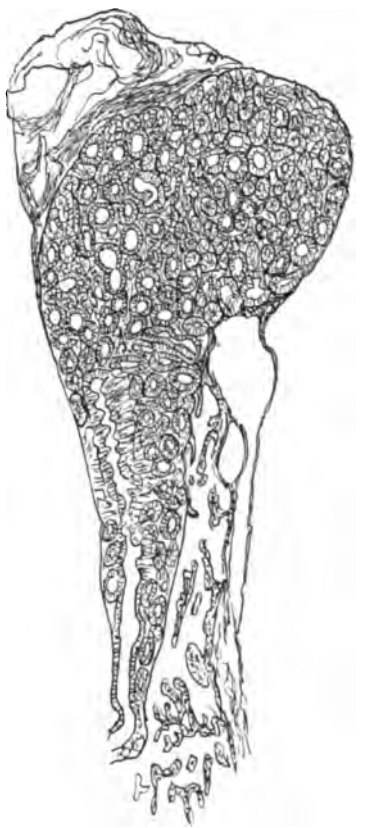

Fig. 118. Die Epiphyse von Meleagris gallopavo im Längsschnitte. Vergrößerung: wie bei der Fig. 116.

### Die Struktur der Epiphyse.

Angaben über die Struktur der Epiphyse sind in der Literatur sehr spärlich; eigentlich kommen hier nur diejenigen von MIHALKOWICS (1874, 1877) und die von GALEOTTI (1897) in Betracht.

Das Lumen der Epiphyse ist, gleich ob es sich um eine sackförmige oder um eine follikuläre Epiphyse handelt, immer von hohen zylindrischen Zellen ausgekleidet. Diese Zellen hat zuerst MIHALKOWICS (1874) in der follikulären Epiphyse von Meleagris beobachtet. Außen von diesen Zellen sollen nach ihm in drei bis fünf Lagen runde Zellen gelagert sein. Die Ausläufer der zylindrischen Zellen konnte MIHALKOWICS weit in die Schicht der runden Zellen hinein verfolgen. Die ganze Drüse ist, wie schon früher STIEDA (1869) fand, von einer bindegewebigen Kapsel umgeben.

GALEOTTI (1897, Gallus domesticus) findet ebenfalls in der Wand der Epiphyse an cytologisch fixierten Präparaten zweierlei Elemente: Radial

geordnete Zellen, welche die Lumina der einzelnen Follikel begrenzen, und kleinere Zellen, die sich in den Interstitien, welche zwischen den ersteren übrig bleiben, befinden. GALEOTTI findet in den zylindrischen Zellen hyaline Massen, die er für Sekrete hält und die nach ihm in das Lumen der Follikel ausgeschieden werden sollen und auch frei im Lumen anzutreffen sind.

Eigene Untersuchungen zeigten, daß die Lumina der Epiphyse, gleich ob diese einfach sackförmig oder follikulär ist, überall von dicht liegenden Ependymzellen bekleidet sind. Diese erinnern vollkommen an jene, wie wir sie in den Parietalorganen niederer Wirbeltiere gefunden haben. Ihre zylindrischen inneren Partien liegen dicht aneinander, ihre fadenförmigen peripheren Fortsätze setzen sich entweder an die Limitans externa an, oder da, wo eine solche fehlt, verflechten sie sich direkt mit dem die einzelnen Follikel resp. (bei sackförmigen Epiphysen) die einzelnen Lappen der Epiphyse voneinander trennenden Bindegewebe. An mit Eisenhämatoxylin gefärbten und nach VAN GIESSON nachgefärbten Präparaten (Strix) war dieses Verhalten der Fortsätze gut bemerkbar!

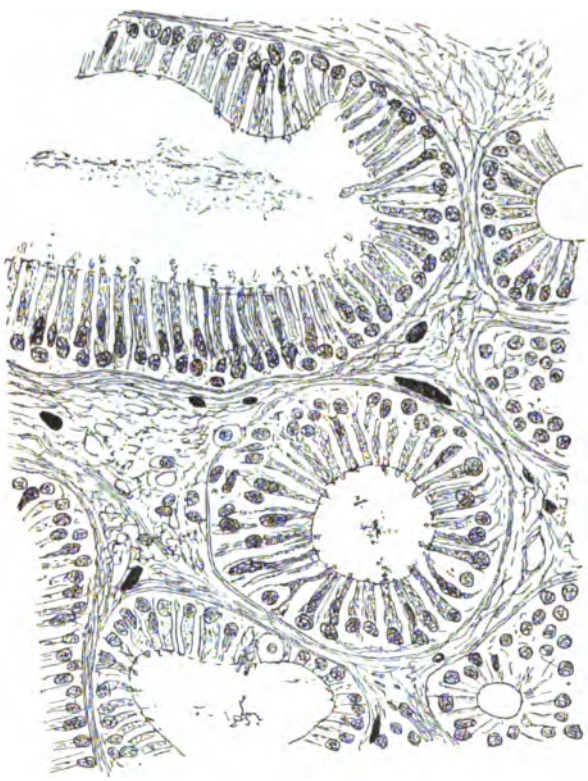

Fig. 119. Eine stark vergrößerte Partie aus der Epiphyse von Meleagris. Follikel mit zwischen ihnen eingelagertem Bindegewebe. Vergrößerung: Reichert, Obj. 6, Ok. 3.

Alle Ependymzellen sind in der Regel gleichartig, und man kann hier schon nicht jene Sinneszellen, wie wir sie bei niederen Wirbeltieren, zuletzt noch bei Anguis gefunden haben, beobachten; es kommen hie und da nur dünne spindelförmige Zellen zwischen ihnen vor. Nur bei Meleagris habe ich an jene Sinneszellen einigermaßen erinnernde Elemente gefunden. An ihren gegen das Innere zugewendeten Enden bemerkt man Spuren eines Sekretionsprozesses, Sekretballen oder Fädchen, welche sie mit den im Inneren liegenden Sekretmassen verbinden.

Unter der Schicht der Ependymzellen liegen, meist in einer oder in mehreren Schichten, rundliche Zellen, in denen wir am ehesten Neurogliazellen erblicken können; auch die Fortsätze dieser Zellen verflechten sich mit dem zwischen die Follikel resp. Lappen eindringenden Binde-

gewebe. Bei Meleagris finde ich endlich zwischen diesen Zellen noch viele sehr große Zellen mit klaren Zellkörpern zerstreut oder in Gruppen liegend. Vielleicht entsprechen sie jenen, die wir bei Acipenser und Petromyzon gefunden haben und für Ganglienzellen hielten (vgl. Fig. 31, p. 74, Acipenser). Einigemal konnte ich einen Fortsatz an diesen Zellen beobachten; sie enthalten deutliche Saftkanälchen. Manchmal sind diese Zellen bis in die Schicht der Ependymzellen hinein verschoben. Nervenfasern konnten in dem Gewebe (an gewöhnlichen Präparaten!) nicht gefunden werden.

Die Wand einer sackförmigen Epiphyse, welche die eben besprochene Struktur zeigt, erinnert, wie bereits gesagt wurde, vollkommen an die-




Fig. 120. Eine Partie aus der Wand der Epiphyse von Strix. Vergrößerung: Zeiss, homog. Imm. $^1/_{12}$, Ok. 3.

jenige der Epiphyse der Chelonier (vergl. Fig. 108). Es können, wie ebenfalls bereits erwähnt wurde, in ihrer Dicke kleine Lücken erscheinen, um welche sich die Ependymzellen radiär anordnen, so daß es dann scheinen kann, als ob da wirkliche Follikel vorhanden wären.

Die Epiphyse ist in den meisten Fällen nicht von einer Membrana limitans externa umgeben, infolgedessen verflechten sich die zwischen die einzelnen Falten resp. Follikel eindringenden Bindegewebsfasern mit den Ependym- und Neurogliafasern oder es läßt sich zwischen ihnen wenigstens keine scharfe Grenze beobachten (vergl. Fig. 120).

## Der Inhalt der Epiphyse.

Massenhaft isolierte Zellen und koagulierte Sekrete der Ependymzellen; Syncytien sind da im ganzen selten.

Oben, beim Besprechen der Form der Epiphyse, wurde von uns das Obliterieren des Lumens der Follikel erwähnt. Dieses geschieht auf

die Weise, daß der Epithelverband der Ependymzellen, die sich wahrscheinlich reichlich teilen, aufgelöst wird und daß sie dann in das Innere der Follikel verschoben werden. Sie verlieren ihren Charakter als Ependymzellen und verwandeln sich in Neurogliazellen. Sie verbinden sich netzartig untereinander und zahlreiche Neurogliafasern verlaufen jetzt in allen Richtungen zwischen ihnen. Das so entstehende Gewebe ist immer sehr locker gebaut.

Pigment ist in dem eigentlichen Gewebe der Epiphyse, soviel ich mich überzeugen konnte, nicht enthalten.

### Der Stiel der Epiphyse.

In den einfacheren Fällen ist die Epiphyse mittels eines dünnen und hohlen Stieles mit dem Gehirn verbunden, anderswo wird der Stiel solid, wobei sich in ihm proximal der Recessus pinealis weit fortsetzt. und kann sogar vollkommen unterbrochen werden. Schon STIEDA (1869) sagt, daß der vermeintliche Stiel der Epiphyse beim Huhn nur aus Blutgefäßen besteht. Der Stiel enthält, soviel es sich wenigstens erkennen ließ, nirgends Nervenfasern und sind die nach seiner Unterbrechung übrig bleibenden Fasern jedenfalls nur bindegewebiger Natur; sie werden von mehreren Blutgefäßen begleitet. Die Epiphyse ist nicht nervös mit dem Gehirn verbunden, ihre Versorgung mit Nerven muß jedenfalls von einer anderen Seite geschehen.

### Die Hüllen der Epiphyse.

Die Epiphyse ist von allen Seiten von einer bindegewebigen Hülle, einer Fortsetzung der Pia mater und Arachnoidea umgeben; sie ist es, von der zwischen die Follikel resp. Lappen der Drüse das Bindegewebe eindringt. Es scheint manchmal, als ob die Lappenbildung in der Epiphyse durch das Eindringen des Bindegewebes, also passiv erfolgen würde (Fig. 117), während doch, wie die Entwicklungsgeschichte lehrt, die Follikel sich sehr früh und ohne irgend einen Einfluß des Bindegewebes bilden. Pigment ist in der Hülle selten enthalten, dagegen sieht man (Strix!) eigentümliche Verkalkungen der Bindegewebsfasern in derselben.

Die bindegewebige Hülle bedeckt auch den Stiel der Epiphyse, und da dieser in vielen Fällen unterbrochen ist, ist sie es allein, die die Epiphyse mit dem Gehirndache verbindet. Auf der anderen Seite verbindet sich die bindegewebige Hülle mittels eines besondern Bindegewebszuges mit der Dura mater des Schädeldaches. Der betreffende bindegewebige Strang hält die Epiphyse in ihrer senkrechten Lage; an die Seitenflächen der Hemisphären und des Kleinhirns ist die Epiphyse nicht angeheftet.

### Scheitelfleck, Foramen parietale.

KLINCKOWSTROEM (1892) hat bei Embryonen einiger Schwimmvögel auf dem Kopfe, etwas nach hinten von dem Epiphysenende, einen sehr früh erscheinenden eigentümlichen, pigmentierten und besondere Auswüchse zeigenden Fleck gefunden, der sich höchstwahrscheinlich an der Stelle des ehemaligen Scheitelfleckes erhalten hat.

Bei 200 von ihm untersuchten Embryonen wurde dieser Scheitelfleck nur in zwölf Fällen gefunden und zwar bei Sterna hirundo (1 Ex.), Larus canus (2 Ex.), Larus marinus (4 Ex.), Larus glaucus (4 Ex.) und Anser brachyrhynchus (1 Ex.). Bei erwachsenen Tieren kommt an der betreffenden Stelle nichts besonderes vor.

KLINCKOWSTROEM beschreibt den Scheitelfleck auf folgende Weise: „Bevor an dem Kopfe irgend eine Anlage zu Federpapillen zu sehen ist, hat sich an der Stelle der Kopfoberfläche, gegen welche die Zirbelspitze vor ihrer follikulären Umbildung gerichtet ist, die Epidermis differenziert, indem sie sich ein wenig über die umgebende Hautoberfläche erhebt, worauf zugleich eine Anhäufung von Pigment erfolgt. In der Mitte dieses differenzierten Teiles, des Scheitelfeldes, bildet sich eine kuppelförmige Auftreibung, die später in zwei Hügelchen überzugehen scheint. In der Mitte dieser Auftreibung entstehen durch Wucherung der Epidermis mehrere dünne, in sagittaler Richtung verlaufende Leistchen. Endlich bildet sich unmittelbar unter dem Hügelchen in der Koriumschicht eine starke Anhäufung von größeren Pigmentteilen, der Scheitelfleck. Noch später wird das Scheitelfeld von einem Kreise von Federpapillen umgeben. Auf einem noch späteren Stadium scheint der Scheitelfleck mehr oder weniger zu verschwinden durch Hineinwachsen von kleineren Federpapillen“ (vergl. die Fig. 121 und 122).

Fig. 121. Fig. 122.

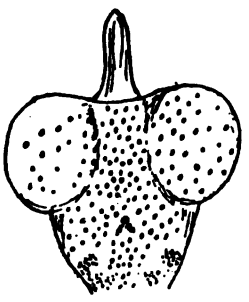

Fig. 121. Dorsalansicht des Kopfes eines älteren Embryo von Larus glaucus mit deutlichem Scheitelfleck.
Fig. 122. Ein Schnitt durch den Scheitelfleck desselben Tieres (beide Abbildungen nach KLINCKOWSTROEM 1891).

Nach einer mündlichen Mitteilung des Herrn Doz. Dr. MRÁZEK wäre in einem Falle sogar ein Foramen parietale vorhanden: In der Schädeldecke erwachsener Gänse, und zwar bei solchen Exemplaren, die einen Schopf besitzen, befindet sich, etwas nach vorn von der Stelle wo die Epiphyse darunter endigt, ein rundes, durch Bindegewebe verschlossenes Loch, das keine andere Bedeutung haben kann, als die eines Foramen parietale.

**Einige Beispiele:**

Sterna hirundo L. und verwandte Arten.

Von KLINCKOWSTROEM (1891) wurden hier Reste eines Scheitelfleckes gefunden (vergl. oben und die Fig. 121, 122).

Anas domestica L.

Die Epiphyse mit deutlich follikulärer Struktur (!).

Apteryx.

Nach JEFF. PARKER (1892) ist hier die Epiphyse nicht senkrecht gestellt, sondern ausnahmsweise nach hinten gewendet.

### Meleagris gallopavo L.

Die Epiphyse hat, wie zuerst MIHALKOWICS (1877) gefunden, eine sehr deutliche follikuläre Struktur. Das Lumen der einzelnen Follikel ist verhältnismäßig sehr groß (!). Die Epiphyse ist keulenförmig (Fig. 118).

### Gallus domesticus BRISS.

STIEDA (1869) hat die von der bindegewebigen Kapsel in das Innere eindringenden Septen gefunden. MIHALKOWICS (1877) hat die follikuläre Struktur erkannt. Das Lumen der einzelnen Follikel ist sehr klein und oblitosiert sehr oft. GALEOTTI (1897) hat die feinere Struktur untersucht und Spuren von Sekretionserscheinungen gefunden. (Auch eigene Untersuchungen, Fig. 117).

### Perdix cinerea LATH.

(Eigene Untersuchungen.) Die Epiphyse lang, keulenförmig, ziemlich dünn, mit langem Stiele. Die follikuläre Struktur undeutlich; nur stellenweise haben sich die Lumina der Follikel erhalten.

### Strix flammea L.

(Eigene Untersuchungen.) Die Epiphyse sehr groß, keulenförmig. Ihre proximale Partie mit einem einheitlichen Lumen, die distale mit Follikeln, deren Lamina durch Wucherung des Gewebes obliterieren (p. 215).

### Lanius excubitor L.

(Eigene Untersuchungen.) Die Epiphyse dünn, keulenförmig, mit einheitlichem Lumen, welches durch Auswüchse der Wände verengt wird. Der Stiel solid.

### Turdus pilaris L.

(Eigene Untersuchungen.) Die Epiphyse dick, keulenförmig, die follikuläre Struktur undeutlich.

### Passer domesticus L.

Abbildung bei S. P. GAGE (1896, Fig. 115), außerdem eigene Untersuchungen. Die Epiphyse lang, schlauchförmig, am Ende etwas dicker.

### Coccothraustes vulgaris BRISS.

(Eigene Untersuchungen, vergl. Fig. 116.) Die Epiphyse hohl, etwa sackförmig.

# Mammalia.

Nur ein Rudiment des ehemaligen Pinealorganes, eine „Epiphyse" („Corpus pineale") kommt bei den Säugetieren und zwar als ein solider zapfenförmiger Körper, in dem sich nur proximal ein Teil des ehemaligen Lumens erhält, vor.

Die Epiphyse des Säugetiergehirns war schon den alten griechischen Anatomen bekannt; GALENUS beschreibt sie z. B. („De usu partium") unter dem Namen *„Σῶμα κονοείδεσ, Κωνάριον"*. Die Anatomen der späteren Zeit führen sie unter dem Namen: „Glandula pinealis", „Conarium", „Epiphysis cerebri", „Zirbel", „Zirbeldrüse" an. Schon seit den ältesten Zeiten knüpften sich an dieses Gebilde verschiedene Hypothesen an; von diesen verdient hier die allbekannte Hypothese von DESCARTES („Les Passions de l'âme", 1649) erwähnt zu werden, nach welcher sich in der Epiphyse die immaterielle Seele mit dem Körper verbinden sollte. Schon früh ahnten die vergleichenden Anatomen, daß es sich in der Epiphyse des Säugetiergehirns, die sehr früh angelegt wird und überall vorhanden ist, um ein rudimentäres Gebilde handelt, doch erst die Entdeckungen von DE GRAAF und RABL RÜCKHARD bei niederen Vertebraten haben diese Annahme bestätigt. Welche physiologische Bedeutung der Epiphyse in ihrem jetzigen Zustand bei den Säugetieren zukommt, ist heute noch vollkommen unbekannt, viele Zeichen sprechen dafür, daß es sich in ihr um eine Drüse handelt*).

In der älteren Zeit hat man eine große Aufmerksamkeit dem sog. Hirnsande (Acervulus cerebri) der Epiphyse gewidmet, dessen größere Körner schon mit bloßem Auge bemerkbar sind; besonders genaue Angaben über denselben lieferte z. B. WENZEL (1812). Die Erforschung der eigentlichen feineren Struktur beginnt erst in der zweiten Hälfte des neunzehnten Jahrhunderts. Es sind hier die Namen von FAIVRE (1857), BIZZOZERO (1868, 1871), HAGEMANN (1871), HENLE (1871), MEYNERT (1872), LEGROS (1873), PAWLOWSKI (1874), KRAUSE (1876), MIHALKOWICS (1877), SCHWALBE (1881), MOELLER (1890), DARKSCHEWITSCH (1886), FLESCH (1888), CIONINI (1885, 1886, 1888), RAMON Y CAJAL (1895, 1904), WEIGERT (1895), KOELLIKER (1896), LORD (1899), NICOLAS (1899), DIMITROVA (1901) zu nennen.

*) Die Geschichte der Erforschung der Epiphyse und die an dieses Gebilde sich anknüpfenden Hypothesen sind genauer bei LONGET (1847), FAIVRE (1857, p. 52 bis 60), bei DUVAL (1888) und bei PEYTOUREAUX (1887) besprochen.

Fast alle die eben genannten Autoren beschäftigen sich mit der Epiphyse des Menschen und liefern nur gelegentlich einige Bemerkungen über diejenige anderer Säugetiere. Die menschliche Epiphyse ist am besten bekannt und die unten folgende Beschreibung wird sich in erster Reihe auf diese als einen Repräsentanten der Säugetierepiphyse beziehen.

## Die Entwicklung.

[Genaue Übersichten der älteren Literatur befinden sich bei MIHALKOWICS (1877) und bei KRAUSHAAR (1885). Aus der neueren kommen hier die Arbeiten von MIHALKOWICS (1877), KOELLIKER (1879), KRAUSHAAR (1885), HECKSCHER (1890), D'ERCHIA (1896), NEUMAYER (1899) und GRÖNBERG (1902) in Betracht.]

Nur die Epiphyse kommt bei Säugetieren zur Anlage; von einem vorderen Parietalorgane läßt sich nicht einmal eine Spur beobachten.

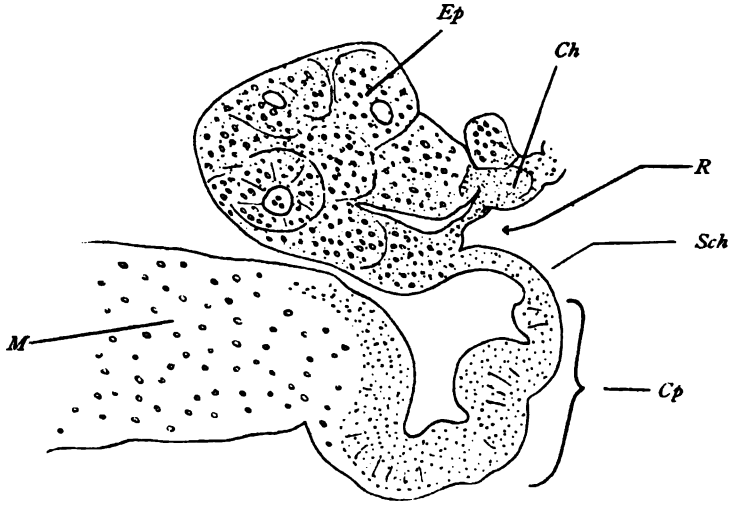


Fig. 123. Die Epiphyse und die Gehirndecke in ihrer Umgebung von einem 12 Jahre alten Kinde (nach D'ERCHIA 1896).

Die Epiphyse entwickelt sich nach der Beschreibung von MIHALKOWICS auf etwa dieselbe Weise, wie wir es bei den Vögeln beobachtet haben. Aus der Wand einer zuerst einfachen Ausstülpung bilden sich hohle Seitenknospen von etwa derselben Größe, wie wir sie bei den Vögeln gefunden haben. Das Lumen der einzelnen Follikel, das von Anfang an kleiner ist als bei den Vögeln, obliteriert später, und statt der zylindrischen, in einem Epithel angeordneten Zellen haben wir jetzt nur runde oder polygonale, mit Fortsätzen versehene Zellen vor uns, die solide, durch Bindegewebe voneinander abgetrennte Follikel bilden. Die Epiphyse bleibt lebenslang im Zusammenhange mit dem Zwischenhirndache. Die an Kaninchen ausgeführten Beobachtungen von MIHALKOWICS hat später KOELLIKER (1879, Kaninchen, Schaf) bestätigt. KRAUSHAAR (1885) untersuchte die Entwicklung bei Maus und findet, daß es hier hauptsächlich das distale Ende der Epiphyse ist, welches in Follikel zerfällt. D'ERCHIA (1896) findet, daß sich die Epiphyse bei Cavia cobaya als eine solide Knospe, beim Menschen jedoch auf die gewöhnliche Weise anlegt. NEUMAYER (1899) findet bei Kaninchen ein sehr abweichendes Verhalten der Epiphysenanlage, dieselbe hat er an dem

von ihm untersuchten Materiale nicht einfach hutförmig, sondern in der Gestalt eines langen schlauchförmigen Organes gefunden, der ein enges Lumen besitzt und mehrfach gewunden ist.

Das ursprüngliche Lumen der zuerst in jedem Falle ganz einfachen Epiphysenanlage erhält sich nur in der proximalen Partie der Epiphyse und geht hier breit in den Gehirnventrikel über; dieser „Recessus pinealis" (REICHERT; „Recessus infrapinealis" nach MIHALKOWICS) entspricht also nicht genau dem ähnlich benannten Recessus der niederen Vertebraten, der mit der eigentlichen Lichtung der Epiphyse nichts zu tun hat.

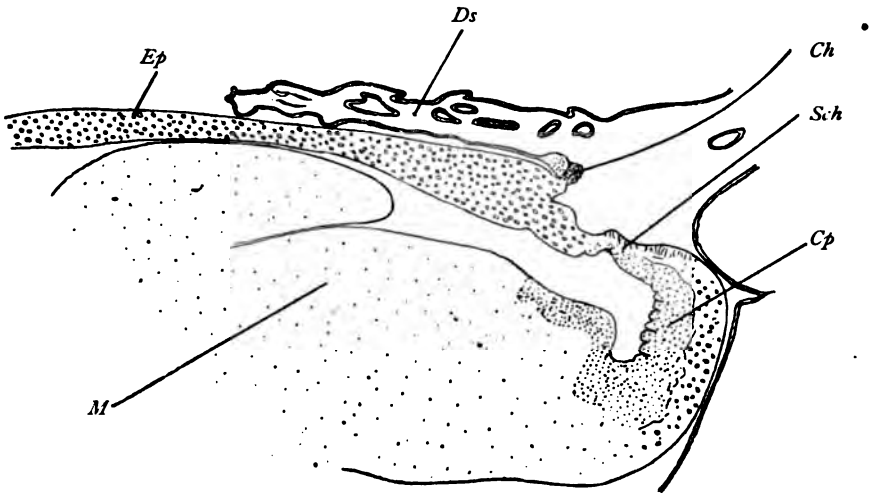


Fig. 124. Die hintere Partie der Parietalgegend mit der Epiphyse und ein Teil des Mittelhirns von einer neugeborenen Cavia cobaya (nach D'ERCHIA 1896).

## Die Parietalgegend.

[BURCKHARDT (1894b) hat zuerst die einzelnen Abschnitte der Parietalgegend der Säugetiere mit denen der niederen Wirbeltiere homologisiert. Die Entwicklung der Parietalgegend des Menschen und von Cavia hat D'ERCHIA (1896), jener von Erinaceus GRÖNBERG (1902) untersucht. Die Paraphyse hat (von menschlichen Embryonen) zuerst FRANCOTTE (1894) beschrieben, auf den Dorsalsack macht auch WILDER (1896) aufmerksam.]

Die einzelnen Teile der Parietalgegend verhalten sich auf folgende Weise:

1. Die Paraphyse. Nach FRANCOTTE (1894) soll sie bei 12 Wochen alten menschlichen Embryonen kurz, röhrenförmig, doch von ziemlich unregelmäßiger Gestalt sein. D'ERCHIA findet sie nur in der Gestalt einer einfachen Falte. Am vollkommen entwickelten Gehirn läßt sie sich nicht mehr beobachten.

2. Velum. Ebenfalls nur in der embryonalen Zeit und zwar als eine einfache Falte entwickelt (D'ERCHIA).

3. Der Dorsalsack, der fast allein den Zwischenhirnventrikel oben bedeckt, ist sehr lang und nur ganz wenig gewölbt. Seine Wand ist überall plexusartig umgewandelt: „Tela chorioidea superior" der menschlichen Anatomie.

Unmittelbar vor der Epiphyse erhebt sich die Wand des Dorsalsackes nach oben und inseriert sich scheinbar ziemlich weit an der oberen (eigentlich vorderen) Fläche der Epiphyse. Auf diese Weise ent-

steht hier zwischen der Wand der betreffenden Partie des Dorsalsackes und dem Körper der Epiphyse ein sackförmiger „Recessus suprapinealis" (REICHERT, 1859). In der Tat ist die untere Wand des Recessus mit dem Körper der Epiphyse verschmolzen (vergl. Fig. 124).

4. Die Commissura habenularis ist ziemlich dünn und befindet sich dicht vor dem vorderen Rande des Epiphysenkörpers. Beim Menschen, wo sie zuerst HENLE (1871) entdeckt hat, verbindet sie die vorderen Ränder der zu sog. „Pedunculi cerebri" umgebildeten seitlichen Partien des Gehirndaches (näheres über diese Partien, die als paarige Gebilde hier nicht berücksichtigt werden können, siehe unten).

5. die nach hinten gewendete und auf diese Weise dem vordersten Teile des Mittelhirns anliegende Epiphysis cerebri. Die Bedeutung des Recessus pinealis, der in ihrer Basis sich befindet, wurde anderswo erklärt.

6. Ein Schaltstück. D'ERCHIA findet es bei Cavia gut entwickelt (Fig. 124). In der menschlichen Anatomie ist es unter dem Namen Lamina inferior (conarii) bekannt. Es bildet hier zugleich die hintere Wand des unteren Teiles des tiefen Recessus pinealis.

7. Commissura posterior.

Ebenso, wie es bei den Vögeln der Fall war, ist die Parietalgegend des Säugetiergehirns vom Schädeldache sehr entfernt. Die großen Vorderhirnhemisphären und das Corpus callosum liegen zwischen ihr und dem letzteren. Auch die Epiphyse liegt unter den ebengenannten Gehirnteilen und zeigt schon nicht die geringsten Beziehungen zum Schädeldache.

### Die Gestalt der Epiphyse.

Bei Säugern hat die Epiphyse meistens die Gestalt eines soliden zapfenförmigen Körpers, der nicht nach vorn, wie es bei niederen Vertebraten allgemein der Fall war, sondern nach hinten gewendet ist. Meistens ist die Epiphyse ganz kurz, rundlich oder birnförmig (so beim Schaf z. B., FLESCH, 1887), seltener ist sie zylindrisch (Cavia, Fig. 124, nach D'ERCHIA) oder spindelförmig (Schwein, nach FLESCH, 1887). Beim Menschen speziell ist die Epiphyse von etwa zapfenförmiger Gestalt, sie ist etwa eiförmig und dorsoventral (eigentlich, wenn man ihre Lage am Gehirndache bedenkt, in der antero-posterioren Richtung) plattgedrückt (HENLE, 1879). Nach der Beschreibung SCHWALBES (1881) hat sie die Gestalt eines „von oben nach unten stark abgeplatteten Kegels". Ihr distales Ende ist oft etwas zugespitzt (vergl. Fig. 132a).

Mit dem Gehirndache verbindet sich die Epiphyse in der Regel nicht mittels eines besonderen Stieles, wie es noch bei Reptilien und den Vögeln der Fall war. Beim Menschen verdünnt sich zwar ihr Körper proximal fast auf die Hälfte seiner größten Breite, er geht jedoch direkt in die Gehirndecke über; die sog. „Pedunculi" der Epiphyse sind keine wirklichen Stiele derselben, sondern gehören schon zum Gehirn. Eine Ausnahme macht die Epiphyse von Simia troglodytes (junge Exemplare, MOELLER, 1890). Ihr Körper, der die Gestalt eines kleinen nierenförmigen, dorsoventral abgeflachten, etwa 3 mm im Längsdurchmesser betragenden Knötchens hat, geht in einen 4 mm langen unpaaren Stiel über, welcher ihn mit dem Gehirn verbindet. Der Stiel ist bis zum Endknöpfchen hohl. Jedenfalls haben sich bei Simia primitivere Verhältnisse erhalten als z. B. beim Menschen (MOELLER).

Von der unteren (resp. vorderen) Seite dringt in die Basis des eigentlichen Körpers der Epiphyse mehr oder weniger tief das Ende des

oben schon erwähnten Recessus pinealis. Es hat sich hier jedenfalls ein Rest der ehemaligen Lichtung der Epiphyse erhalten. Eine andere normale Lichtung kommt in der Epiphyse nicht vor (LORD, 1899, Homo).

Die Wände des übrigen Teiles des eben erwähnten Recessus gehören schon zu der Gehirndecke. Diese bleibt median sowohl vor der Epiphyse wie auch hinter ihr dünn. Vorn (oben) ist es die sog. Lamina superior (pedunculorum), die in den Plexus chorioideus des Dorsalsackes übergeht, hinten die sog. Lamina inferior (conarii) der menschlichen Anatomie, welche als ein Schaltstück hinten in die Commissura posterior übergeht. Seitlich ist die Wand des Recessus verdickt und es bildet sich hier jederseits ein dickerer, abgeflachter nervöser Strang. Beide dieser Stränge, die sog. „Pedunculi conarii" der menschlichen Anatomie verbinden sich mit dem vordersten Rand der Epiphyse, so daß es scheint, als ob diese durch zwei Stiele mit dem Gehirn in Verbindung stehen würde. Daß diese Pedunculi schon zu der Gehirndecke gehören, sieht man daraus, daß sie (Homo) durch die bogenförmige Commissura habenularis miteinander verbunden sind.

Die Paarigkeit der „Stiele" kann sich beim menschlichen Fötus und bei manchen Tieren manchmal auch an den Körper der Epiphyse ausdehnen und ist an diesem durch eine longitudinale Furche angedeutet (LUYS nach MEYNERT, 1872). FLESCH (1887) findet beim Hund, Schwein und Schaf einen rinnenförmigen Eindruck auf der oberen Seite der Epiphyse.

Die Oberfläche der Epiphyse ist entweder glatt oder, und dies beim Menschen meistens, kann sie etwas höckerig sein.

## Die Größe der Epiphyse.

Wir geben hier nur die auf die Epiphyse des Menschen sich beziehende Daten:

Nach HENLE (1879) ist die Epiphyse 8 mm in dem sagittalen und 6 mm in dem transversalen Durchmesser lang.

Nach SCHWALBE (1881) beträgt sie 12 mm sagittal, 8 mm transversal und 4 mm vertikal, sonst ist sie sehr variabel.

Nach LORD (1899) beträgt die Länge 5—9 mm, die Breite 3—8 mm und die Dicke 2—4 mm.

Beziehungen zwischen der Größe der Epiphyse und des Gehirns lassen sich nicht feststellen. WENZEL (1812) findet bei einem fünfjährigen Knaben die Epiphyse von derselben Größe wie beim erwachsenen Menschen, doch soll nach ihm bei alten Menschen die Epiphyse im ganzen kleiner sein.

## Die Struktur der Epiphyse.

### 1. Das bindegewebige Gerüst.

Die Epiphyse ist an ihrer Oberfläche von der Pia mater, der sich das subarachnoidale Gewebe anlagert, umgeben. An einigen Stellen ist diese bindegewebige Hülle ganz dünn (DIMITROVA, 1901, Fig. 126, oben). Nur die obere Seite der Epiphyse, wo sich der Recessus suprapinealis befindet, ist nackt und mit zur Wand des Recessus gehörendem Ependym und Neuroglia bedeckt.

Mit dieser Hülle hängt das bindegewebige Gerüst der Epiphyse zusammen. Es handelt sich um Bindegewebe, welches ursprünglich bei der Entwicklung der Epiphyse zwischen die einzelnen Follikel, aus denen

sie besteht (vergl. die Entwicklung), gelangte, weiter jedenfalls auch um solches, das zusammen mit Blutgefäßen in ihr Inneres eingedrungen ist.

Faivre (1859) erwähnt feine Septen, die von der Hülle der Epiphyse in ihr Inneres eingesendet werden. Eben solche erwähnt Stieda (1869, Maus). Sie sollen ein feines Netzwerk in der Epiphyse bilden. Hagemann findet im Inneren der Epiphyse wirkliche mit der Kapsel zusammenhängende Septen (keine Balken!); sie bestehen aus faserigem Bindegewebe und ihre Dicke beträgt 0,014—0,018 mm. Auch Henle (1879) unterscheidet wirkliche Septen, welche mehr oder weniger vollständig sind. Durch diese Septen sind die verschieden großen, meist kugelförmigen „Acini", aus denen die Epiphyse besteht, voneinander getrennt (Fig. 125). Die Größe der Acini beträgt nach Henle 0,03—0,06 mm. Nach Henle sollen die Acini beim Menschen sogar eigene Umhüllungen, zwischen denen sich eine weichere Zwischensubstanz befinden sollte, besitzen, bei anderen Säugetieren findet Henle nur ein Netzwerk. Nach Krause (1876) sollen die Septen 0,15 mm dick sein.

Fig. 125. Eine Partie aus der Epiphyse des Menschen; Follikel und Parenchym. In einem der Follikel liegt eine Anhäufung des Hirnsandes (nach Henle 1879).



Fig. 126. Das Bindegewebe der menschlichen Epiphyse nach künstlicher Verdauung und Färbung mit Hämatoxylin (nach Dimitrova 1901).

Auf eine wesentlich andere Weise beschreiben das bindegewebige Gerüst der Epiphyse Bizzozero (1871), Flesch (1887) und neuestens Dimitrova (1901). Nach Bizzozero sollen keine vollkommenen „Septen" in der Epiphyse vorkommen, sondern es handelt sich um „Trabekeln, welche sich kreuzend und untereinander zusammenhängend ein Netz bilden, das in seinen weiten Maschen die Elemente des Parenchyms enthält". Die Trabekeln bestehen nach Bizzozero aus verschieden großen Blutgefäßen, welche mit einem lockeren fibrillären Bindegewebe umkleidet sind. Dimitrova hat neuestens das Gerüst der Epiphyse verschiedener Säugetiere an nach van Giesson gefärbten und an nach Einwirkung von Verdauungssäften gewonnenen Präparaten untersucht und dabei die Be-

schreibung von BIZZOZERO im Ganzen bestätigt. Nach ihr bestehen die Balken des Gerüstes in erster Reihe aus Bindegewebe; die Blutgefäße kommen da erst in zweiter Reihe in Betracht (Fig. 126).

Die Angaben von BIZZOZERO und DIMITROVA beziehen sich auf Epiphysen erwachsener Tiere resp. des Menschen, und es ist somit nicht ausgeschlossen, daß in solchen jüngerer Tiere doch wirkliche Septa, wie sie ja auch in der Epiphyse der Vögel vorhanden waren, vorkommen. Die Epiphyse besteht doch ursprünglich auch bei Säugetieren aus Follikeln.

Nach FLESCH (1888) soll die Epiphyse des Hundes sowie auch diejenige der Fledermaus einer Lappung durch mit der Pia zusammenhängende bindegewebige Septen entbehren.

BIZZOZERO (1871) fand oft im Protoplasma der Bindegewebszellen gelbe Pigmentkörnchen und Klümpchen. FLESCH (1888) findet im Bindegewebe der Epiphyse bei Tieren schwarzes Pigment. Es gibt hier sternförmig verästelte und langgestreckte Pigmentzellen. Die Ausläufer der letzteren folgen in Gestalt feinster pigmenthaltiger Fasern auf große Strecken den Gefäßen und können feinste Nervenfasern vortäuschen. Das Pigment der langgestreckten Zellen ist braunschwarz, das der verästelten teilweise braungelb.

Mit dem Bindegewebe des Gerüstes gelangen jedenfalls in das Innere der Epiphyse auch die quergestreiften Muskelfasern, die NICOLAS (1899) bei Bos taurus gefunden hat. Sie befinden sich hauptsächlich in der distalen Partie des Organes, sowohl auf dessen Oberfläche, wie auch in der Tiefe. Einige kommen im Bindegewebe, einige in der Mitte der eigentlichen Elemente des Organes, wo sie von Neuroglia allseitig umgeben sind, vor. Es handelt sich um spindelförmige oder zylindrische Fasern, die verschieden lang sein können. NICOLAS hat solche gesehen, die 66 $\mu$ lang und 6 $\mu$ breit oder 100 $\mu$ lang und 4 $\mu$ breit waren.

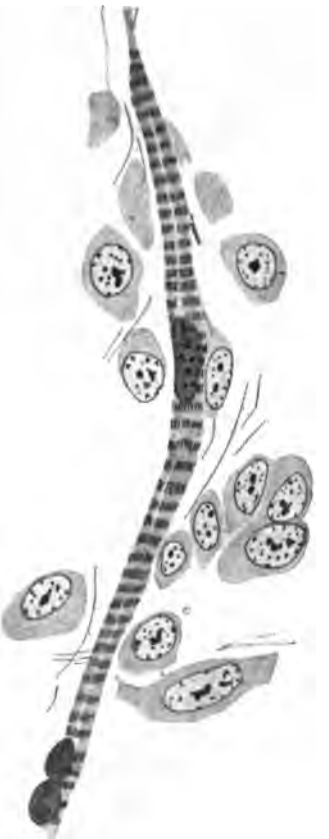

Fig. 127. Eine quergestreifte Muskelfaser aus der Epiphyse von Bos taurus (nach DIMITROVA 1901).

Genaue Beschreibung dieser rätselhaften Elemente befindet sich bei DIMITROVA (1901). Die Muskelfasern besitzen in der Regel eine plasmatische Achse, in der auch der Zellkern enthalten ist, und eine peripherische Zone mit quergestreiften Fibrillen. Manchmal ist die plasmatische Partie zur Seite verschoben und befindet sich an der Peripherie der Faser (vergl. Fig. 127).

Die bindegewebigen Septen und Balken der Epiphyse führen zahlreiche Blutgefäße und Nervenfasern, von denen wenigstens einige doppelt konturiert sind. (Näheres über die Nervenversorgung der Epiphyse vgl. unten.)

HAGEMANN (1872) konnte beobachten, daß Blutgefäße aus der Tela chorioidea superior in die Epiphyse eindringen. Es handelte sich um

feine, 0,035 mm dicke Stämme, die sich in der Epiphyse sofort in Kapillaren auflösen. „Die Eintrittsstelle der Arterien benützen auch zugleich die etwas stärkeren aber sehr dünnwandigen Venen zum Austritt, um sich in den Plexus chorioideus zu ergießen."

### 2. Ependym.

Das Ependym bekleidet alle die gegen den Gehirnventrikel zu gewendeten Partien der Epiphyse, in erster Reihe also den Recessus pinealis, dann aber auch die obere (vordere) Fläche der Epiphyse, an die der Recessus suprapinealis grenzt. Das zuletzt erwähnte Ependym geht in das der Tela chorioidea superior (Dorsalsack) direkt über.

HAGEMANN (1872) erwähnt zuerst das niedrige Zylinderepithel, an dem er spärliche Zilien beobachtet hat. KRAUSE (1876) erwähnt ein „niedriges flimmerndes Zylinderepithel". Jedenfalls unterscheidet sich das betreffende Ependym nicht viel von dem der angrenzenden Partien des Gehirnventrikels, daß es jedoch aus wirklichen Flimmerzellen bestehen würde, ist nicht wahrscheinlich.

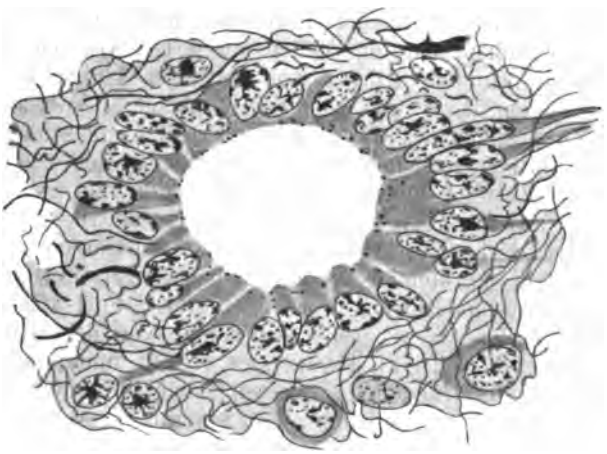

Fig. 128. Eine von zylindrischen und unregelmäßigen Zellen begrenzte Lücke aus der Epiphyse von Bos taurus. Einige von den Zellen (Ependymzellen) senden gegen die Peripherie Fortsätze aus. Nach einem mit der WEIGERTschen Methode behandelten Präparate (nach DIMITROWA 1901).

Im Gewebe der Epiphyse befinden sich auch beim Menschen stellenweise kleine Lücken, in denen wir vielleicht noch erhaltene Lumina der ehemals hohlen Follikel, aus denen das Organ besteht, erblicken dürfen. Die zylindrischen Zellen, welche diese Lücken begrenzen, haben ebenfalls den Wert von Ependymzellen (DIMITROWA, 1901, Fig. 128).

FLESCH (1888) findet bei der Fledermaus, beim Schaf und beim Hund eine besondere Anordnung der Zellen in den Läppchen der nach hinten (oben) gewendeten Fläche des Organes: „zylindrische oder besser konische Zellen mit breitem freien Ende bilden ein lockeres Epithel, welches durch eine Zwischenschicht von dem darunter liegenden Gewebe getrennt ist." Besonders beim Schaf soll diese Anordnung deutlich sein. Jedenfalls gehören die von ihm beschriebenen Zellen zu dem Ependym des Recessus suprapinealis (!)

### 3. Das eigentliche Parenchym — Neuroglia.

Die Lumina der einzelnen Follikel, aus denen, wie MIHALKOVICS (1877) fand, in der embryonalen Zeit die Epiphyse bestand, obliterieren, wie es oben (p. 222) erklärt wurde, sehr bald durch Wucherung, des sie umgebenden Gewebes der Epiphyse, in erster Reihe also des Ependyms. Der betreffende Prozeß, der jedenfalls noch nicht genauer verfolgt wurde, spielt sich vielleicht auf dieselbe Weise ab, wie wir es bei den Vögeln

in einigen Fällen (Strix, p. 217) beobachtet haben. Vielfach werden jedenfalls auch von Anfang an solide Follikel aus der primitiven Epiphysenanlage gebildet. Das Gewebe dieser Follikel ist das eigentliche „Parenchym", aus dem die Epiphyse besteht.

Scharf voneinander abgegrenzte Follikel, wie deren Existenz z. B. HENLE (1879, Fig. 125) angenommen hat, kommen nur ausnahmsweise und an der Oberfläche der Epiphyse vor, in der Regel wird das Parenchym immer nur durch die Bindegewebsbalken in verschieden große Lappen geteilt. [HAGEMANN gibt die Größe der Follikel als etwa 0,05—0,04 mm, HENLE als 0,06 – 0,08 mm an.]

FAIVRE (1857) hat zuerst die Elemente des „Parenchyms" beobachtet; er bezeichnet das betreffende Gewebe als dem adenoiden ähnlich.

CLARKE (1860) findet in der Epiphyse des Menschen sternförmige Zellen und Fasern, die ein dichtes Netz bilden.

STIEDA (1869) sah Zellen, deren Fortsätze miteinander anastomosieren sollen; in den Maschen des betreffenden Netzes liegen Zellen von unregelmäßigen Konturen.

BIZZOZERO (1868, 1871) hat in der Epiphyse (Kalb) nach Kali bichromicum und an Isolationspräparaten Zellen zweierlei Art nachgewiesen: 1. Faserzellen mit rundem Körper von mittlerer Länge 15 $\mu$ (Breite 5—7 $\mu$), mit großem Kern und wenig Protoplasma. Von zwei Seiten des Zellkörpers entspringen zwei lange feine Fortsätze mit scharfen Konturen, welche sich mit ebensolchen der benachbarten Zellen verflechten und so ein dichtes Gewebe bilden, in dem die Zellen der zweiten Art eingelagert sind; 2. runde Zellen von mittlerer Größe 10—13 $\mu$, von rundlicher oder polyedrischer Form mit zahlreichen Fortsätzen.

Bei Neugeborenen und bei kleinen Kindern haben (BIZZOZERO) die runden Elemente keine, die spindelförmigen weniger starre Fortsätze.

Ebenfalls zweierlei Zellen (15 $\mu$ große und kleine von der Größe von etwa 6 $\mu$) findet MEYNERT (1872), HAGEMANN (1872) findet außer den zwei von BIZZOZERO unterschiedenen Zellarten noch besondere bi- und multipolare Zellen, von denen er meint, daß sie mit Nervenfasern zusammenhängen und die er infolgedessen für Nervenzellen hält. KRAUSE (1876) unterscheidet ebenfalls drei Zellarten, doch sollen die Zellen der dritten Art [er charakterisiert sie als multipolare Zellen, die viel größer sind als die anderen; ihr Körper ist rundlich und enthält gelbe Pigmentkörnchen] keine Ganglienzellen sein. Zweierlei Zellen unterscheidet weiter HENLE (1879): kugelige granulierte Zellen, die an Lymphzellen erinnern, jedoch etwas größer (bis zu 0,015 mm) sind, und Zellen von eckiger Form, deren Fortsätze ein Netz bilden, in dem die Zellen der ersteren Art eingelagert sind. FLESCH (1887) findet bei Tieren Zellen und zwischen ihnen ein Reticulum, das der Neuroglia gleicht. Abgrenzung zwischen Neuroglia und dem Bindegewebe ist nicht möglich. KOELLIKER (1896) erwähnt endlich ebenfalls zweierlei Zellen; die einen sind rundlich, blaß und von der Größe von 12—15 $\mu$, während die anderen, die sternförmig sind, miteinander zu anastomosieren scheinen.

Mittels spezieller neurologischer Methoden konnte in der Epiphyse mit aller Bestimmtheit Neuroglia nachgewiesen werden:

CIONINI (1886, 1889) findet mittels der GOLGIschen Methode in der menschlichen Epiphyse überall Zellen mit zahlreichen (5—15) Fortsätzen, welche letzteren sich größtenteils teilen. Die Fortsätze der einzelnen Zellen anastomosieren nicht, doch verflechten sie sich miteinander und inserieren mit knopfförmigen Anschwellungen an die Wände der Blutgefäße (Fig. 129 A).

Weigert (1896) findet mit der Hilfe seiner Methode im unteren Abschnitte der menschlichen Epiphyse „ganz ungemein mächtiges Neuroglialager", das an den betreffenden Präparaten schon für das bloße Auge sichtbar sein soll. Es handelt sich um ein dichtes Geflecht kräftiger Neurogliafasern; ähnlich beschaffene dünnere Züge gehen zwischen die Zellenanhäufungen der Epiphyse hinein.

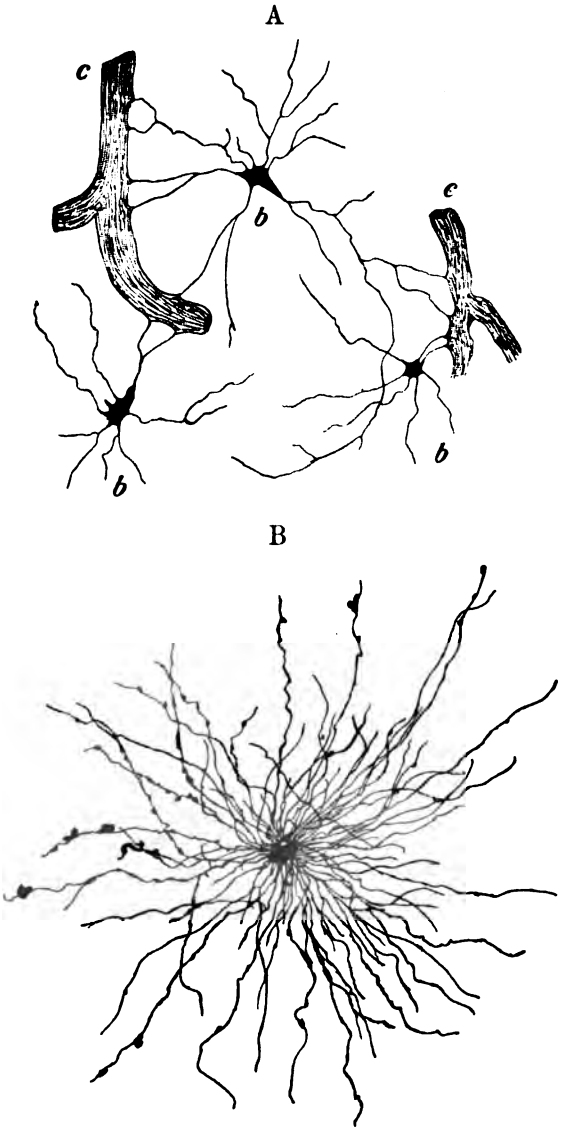


Fig. 129. Neurogliazellen aus der menschlichen Epiphyse nach der Golgischen Methode: A nach Cionini 1889, B nach Dimitrova 1901.

Dimitrowa (1901) hat neuestens sowohl mit Hilfe der Golgischen Methode, wie auch jener von Weigert sowie auch an mit Heidenhainschem Eisenhämatoxylin gefärbten Präparaten die Epiphyse verschiedener Säugetiere: Kalb, Ochs, Hund, Katze und Mensch sehr genau untersucht.

Mit der Golgischen Methode hat sie überall in der Epiphyse mit zahlreichen Fortsätzen versehene Neurogliazellen nachgewiesen. An zwei Stellen sind diese Zellen besonders häufig, die eine befindet sich in dem mittleren Drittel des Organes, die andere in dem Gipfel desselben.

An Weigertschen und Eisenhämatoxylinpräparaten konnte sie den Verlauf der Neurogliafasern und das Verhalten der Zellen genauer studieren: Das Hauptergebnis ihrer Untersuchungen ist die Erkenntnis, daß in dem sog. Parenchym der Epiphyse eigentlich nur eine einzige Zellenart, jedoch in verschiedenen Modifikationen vorkommt (l.c. p. 314). Es kommen hier alle Übergänge zwischen gewöhnlichen Neurogliazellen und Zellen mit granuliertem Zellplasma vor.

Die Zellen der Epiphyse sind scharf umgrenzt, doch haben sie keine Zellmembran, ihre Größe ist sehr verschieden. Dimitrowa fand die größten beim Ochsen, dann kommen diejenigen der menschlichen Epiphyse und jene

des Kalbes und von Hammel. Die Gestalt ist sehr verschieden, länglich, konisch oder vieleckig, seltener rund. Das Protoplasma der Zellen ist fein granuliert, manchmal (Mensch, Ochs, Hammel, seltener auch Kalb) findet man Zellen, in denen Granulationen von verschiedener Größe vorkommen. Entweder befinden sich solche an der Peripherie der Zelle oder in der Mitte, oder im ganzen Körper derselben. Manchmal bleibt in der Zelle eine rundliche Partie von etwa derselben Größe wie der Zellkern, die ganz frei von Granulationen ist; das Protoplasma ist an dieser dichter als anderswo, wo Granulationen vorkommen.

Fig. 130. Eine Neurogliazelle. Weigertsche Methode (nach Dimitrova 1901).

In einigen Fällen kommen auch Vakuolen in den Zellen vor (Dimitrowa beim Menschen, Ochs, Hammel, ausnahmsweise auch beim Kalb). Diese kommen in der Regel vereinzelt vor, seltener sind zwei solche. Besonders beim Hammel kommen vesikulöse Zellen vor, solche nämlich, in denen die Vakuolen den ganzen Körper der Zelle eingenommen haben.

Der Zellkern, der, wie Dimitrova (1901) findet, sehr verschiedenes Aussehen haben kann (sie unterscheidet drei Arten von Zellkernen) ist immer groß und enthält, hauptsächlich bei erwachsenen Tieren, kleine homogene Einschlüsse von unregelmäßiger Form. Manchmal kommen solche in der Einzahl, ein anderes Mal zu zweien oder dreien vor. Es scheint, daß es sich da um eine Substanz handelt, die aus dem Zellkern ausgeschieden werden soll, vielleicht stehen die Granulationen im Protoplasma in irgend einer Beziehung zu diesen Gebilden.

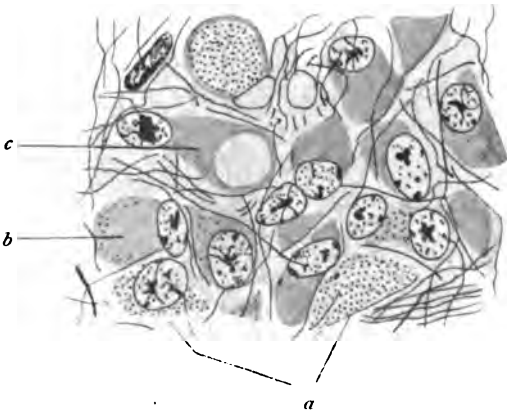


Fig. 131. Zellen mit granulärem Protoplasma aus der Epiphyse von Bos taurus. Einige (*a*) haben ihren ganzen Körper mit Granulationen gefüllt, andere (*b*) haben nur eine dünne periphere granuläre Schichte, *c*) Zellen mit einer Vakuole, *d*) Zellen, die mit feinen schwarzen Granulen gefüllt sind. Weigertsche Methode (nach Dimitrowa 1901).

Sekretionsvorgänge hat in der Epiphyse eigentlich schon früher Galeotti (1897) beobachtet: Er fand Zellen mit granuliertem Protoplasma und glaubte, daß die Zellen sezernieren, wobei auch der Zellkern und das Kernkörperchen beteiligt sein sollten.

Das Gewebe der Epiphyse ist durch keine Membrana limitans externa von dem Bindegewebe der Hülle resp. des Gerüstes getrennt. Die Bindegewebsfibrillen können sich infolgedessen an der Oberfläche der einzelnen Follikel mit den Neurogliafasern verflechten. Auch die mit dem Bindegewebe in das Organ eindringenden Muskelfasern können bis in das eigentliche Parenchym desselben hinein gelangen.

Die Neurogliafasern stehen nach DIMITROWA in Beziehung zu allen diesen Zellen. Man sieht, daß sie aus dem Plasma der einen von ihnen direkt entspringen (Fig. 130), während sie anderswo schon kaum die Zellkörper berühren und scheinbar schon ganz selbständig geworden sind (Fig. 130, 131).

### 5. Nervenfasern in der Epiphyse.

Nervenfasern hat in der Epiphyse zuerst KOELLIKER (1850) beobachtet, KRAUSE (1868) erwähnt Nervenfasern mit doppelter Kontur. HAGEMANN findet (1872) sowohl doppelt konturierte, als auch graue Nervenfasern. Mittels WEIGERTscher Methode konnte DARKSCHEWITSCH (1886) in der Epiphyse myelinhaltige Nervenfasern nachweisen, doch konnte sich neuestens DIMITROWA (1901) von der Richtigkeit seiner Angabe nicht überzeugen. Ein sehr dichtes Netz von feinen Nervenfasern hat in allen Partien der Epiphyse RAMON Y CAJAL (1904, Maus, vgl. Fig. 133) nachgewiesen.

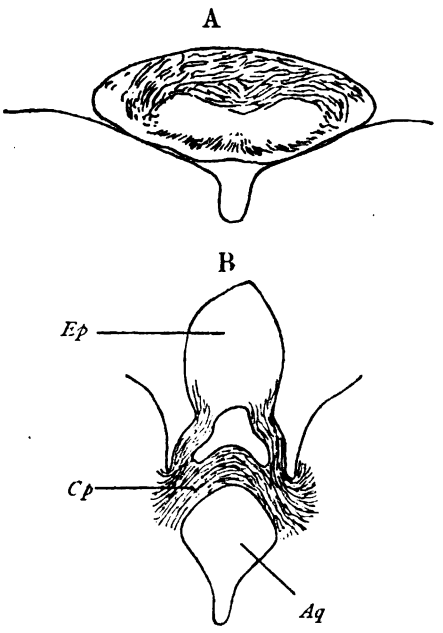


Fig. 132. Ein Längsschnitt (A) und Querschnitt (B) durch die menschliche Epiphyse. WEIGERTsche Markscheidsfärbung. Nervenfasern in der Commissura habenularis, den Pedunculi und dem Körper der Epiphyse (nach DARKSCHEWTSCH 1886).

Die Angaben darüber, auf welche Weise die Epiphyse mit Nervenfasern versorgt wird, lauten sehr verschieden. Es wurden aus folgenden Stellen Nervenfasern in die Epiphyse hinein verfolgt:

1. Aus der Commissura posterior: MEYNERT (1872), PAWLOWSKI (1874), DARKSCHEWITSCH (1886, 1886b) und CIONINI (1888). Die letzten zwei Autoren wollten eine solche Verbindung an mit WEIGERTscher Methode gefärbten Präparaten gefunden haben. [Nach DARKSCHEWITSCH dringen auch aus der Capsula interna, der Stria medullaris, dem MEYNERTschen Bündel und Tractus opticus Fasern in die Epiphyse hinein.]

2. Aus der Commissura habenularis: nach KOELLIKER (1850), der jedenfalls nur vom Übergang der Nervenfasern aus den Zirbelstielen in das Gewebe der Epiphyse spricht und nach HAGEMANN (1872, „aus der am vorderen Rande des Organes gelegenen Kommissur seiner Pedunculi"). Neuestens erwähnt KOELLIKER (1896), daß er bei der Katze und beim Kaninchen von dieser Kommissur Nervenfasern, doch nur in sehr geringer Menge, in die Epiphyse übergehen sah.

3. Es handelt sich um sympatische Nervenfasern, welche mit den Blutgefäßen in das Innere der Epiphyse eindringen. HENLE (1879) spricht zuerst die Ansicht aus, daß die spärlichen Nerven, die er in der Epiphyse findet, mit den Blutgefäßen in ihr Inneres gelangen. Er bestreitet ausdrücklich, daß sie aus einer der Kommissuren stammen könnten. Ähnlicher Ansicht war früher auch CIONINI (1886) in seiner älteren Arbeit. Neuestens hat RAMON Y CAJAL (1904) an nach GOLGI bearbeiteten Objekten die von allen Seiten, hauptsächlich jedoch an der Basis der Epiphyse in ihr Inneres eindringenden und hier sich verzweigenden sympatischen Nervenfasern genauer untersucht (vgl. Fig. 133). Diese Nerven kommen aus dem vor der Epiphyse liegenden Plexus chorioideus.

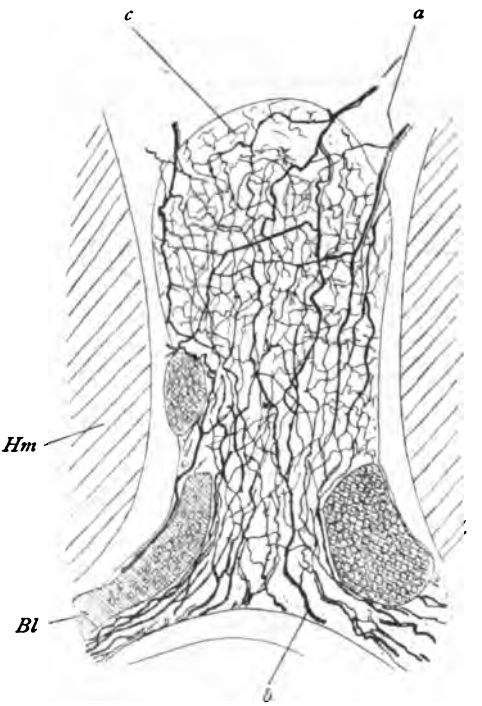


Fig. 133. Frontalschnitt durch die Epiphyse der Ratte (GOLGIsche Methode). *a* Sympathische Nervenfasern die von der oberen Seite kommen, *b* ebensolche, die mit den unteren Arterien in das Organ eindringen, *c* der interstitielle Plexus (nach RAMON Y CAJAL 1904).

5. Ganglienzellen?

KOELLIKER (1850) glaubte in der Epiphyse „multipolare Ganglienzellen" gefunden zu haben. Nach ihm fand HAGEMANN (1872) in der Epiphyse verschiedener Säugetiere sowohl bi- als auch multipolare Zellen, die er ebenfalls für Ganglienzellen hielt. Es ist das die schon oben erwähnte dritte Art der Zellen, die er in der Epiphyse unterscheidet. Die betreffenden Zellen kommen „in gleicher Größe und Häufigkeit in allen Teilen des Organes" vor. Sie waren meist 0,039 mm lang und 0,021 mm breit. An Osmiumpräparaten glaubte HAGEMANN den Zusammenhang dieser Zellen mit Nervenfasern beobachtet zu haben. Die betreffenden Zellen liegen wahrscheinlich im Bindegewebe zwischen den Follikeln, wo ebenfalls die Nervenfasern verlaufen.

Zellen ganz besonderer Art hat in der Epiphyse RAMON Y CAJAL (1895) gefunden. An mit Silber imprägnierten Präparaten sah er Zellen mit rundlichem oder unregelmäßigem Körper und zwei oder vier Fortsätzen, die am Ende geteilt sind; alle diese Fortsätze sind ziemlich kurz (Fig. 134). Es scheint, daß diese Zellen zwischen den Acini der Epiphyse liegen und zu dem Nervensystem in irgend einer Beziehung stehen, doch es wurden in keinem Falle Achsenzylinderfortsätze dieser Zellen gefunden.

DIMITROWA (1901) konnte bei ihren umfangreichen Untersuchungen an Epiphysen erwachsener Säugetiere keine Ganglienzellen finden, nur bei jungen Katzen hat sie Zellen gefunden, die hierher gehören können. Andere Autoren, außer den oben genannten, erwähnen aus der Epiphyse keine Ganglienzellen.

### 6. Das Pigment in der Epiphyse.

Außer dem bereits oben erwähnten Pigment, das im Bindegewebe der Kapsel und des Gerüstes vorhanden ist, kommt in einigen Fällen auch im Gewebe der Epiphyse selbst, und zwar manchmal sehr reichlich, Pigment vor.

Die Farbe der Epiphyse, die sonst etwa dieselbe ist wie diejenige der Rinde der Großhirnhemisphären, kann durch den Pigmentgehalt oft braun, manchmal auch braunrot oder fast schwarz werden (FLESCH, 1888).

GALEOTTI (1897) findet beim Kaninchen in den Zellen der Epiphyse Pigment, das sowohl im Cytoplasma, wie auch im Zellkern abgelagert sein soll.

Das Pigment befindet sich, wie neuestens DIMITROWA (1901) findet, in den Zellen des Parenchyms und ist gelbbraun. Am häufigsten hat sie das Pigment beim Menschen, seltener beim Ochsen und Hammel beobachtet.

Fig. 134. Querschnitt durch die Epiphyse eines acht Tage alten Kaninchens. *a* Bündel von sympathischen Nervenfasern, *b* terminale Verästelungen derselben, *c* sternförmige Zellen. GOLGI sche Methode (nach RAMON Y CAJAL 1895).

FLESCH (1888) fand beim Pferde, dem Schafe, der Fledermaus und dem Hunde in der Epiphyse eigentümliche „Pigmentdrusen". Diese „bestehen aus in einer Grundsubstanz eingelagerten gelbbraunen, durchscheinenden, nicht doppelbrechenden Kugeln, die verhältnismäßig häufig zu fünfen auftreten". Beim Menschen kommen solche Pigmentdrusen nicht vor. Besonders bei der Epiphyse des Pferdes ist nach FLESCH der Pigmentgehalt sehr auffallend, diese kann dunkelbraunrot oder fast schwarz erscheinen. Jedenfalls bedingt die Farbe der Epiphyse auch das in der bindegewebigen Hülle und in den Septen enthaltene Pigment. FLESCH (1888) erwähnt auch Ganglienzellen ähnliche Elemente, die hell pigmentiert sind.

### 7. Gehirnsand — Acervulus cerebri und verwandte Bildungen.

Im Inneren einzelner Follikel der Epiphyse, nach HAGEMANN (1872) besonders in der vordersten Partie dieses Organes, jedoch auch außerhalb ihm, hauptsächlich in der Lamina superior (pedunculorum) befinden sich beim Menschen und einigen Säugetieren die unter dem Namen Gehirnsand (Acervulus) bekannten Konkretionen.

Der Hirnsand ist von altersher bekannt*) und man hat ihm früher eine große Wichtigkeit zugeschrieben, die er sicher nicht hat. Sein

*) FAIVRE (1857) nennt GALEN und ORIBAS!

Vorkommen ist nicht einmal auf die Epiphyse und deren nächste Umgebung beschränkt, er kommt auch in den Plexus chorioidei vor und FLESCH (1888) hat ihn sogar in der Pia mater des Lobus olfactorius beim Pferde gefunden.

ALBRECHT V. HALLER (1757, Elementa, nach FAIVRE zitiert) hielt ihn für eine pathologische Bildung, nach HENLE (1879) handelt es sich um einen fast konstanten aber pathologischen Befund.

Es handelt sich entweder um ganz kleine körnchenartige, runde oder längliche Partikelchen, wie solche z. B. DIMITROWA (1901) erwähnt, oder um größere, manchmal mit bloßem Auge sichtbare Konkretionen mit höckeriger, maulbeerförmiger Oberfläche, die konzentrisch geschichtet sind. Da in der Regel ein jeder solcher Höcker seine eigene Schichtung hat, ist es klar, daß die Hirnsandkörner auch dadurch wachsen, daß sich mehrere benachbarte kleinere Konkretionen miteinander vereinigen (z. B. KRAUSE, 1876). Nach HENLE erreichen die Hirnsandkörner oft die Größe der Follikel und es verschmelzen dann nach Verschwinden der Scheidewände mehrere zu einem größeren.

Den Kern der Hirnsandkörner bilden (HENLE, 1879) Zellen verschiedener Art, Blut, Myelin, Faserstoffgerinnsel. Nach DIMITROWA (1901) lassen sich im Inneren einiger Zellen, und wie es scheint sogar im Zellkern derselben, ganz kleine Konkretionen nachweisen. Dieselbe fand an mit FLEMMINGscher Flüssigkeit fixierten und mit Safranin gefärbten Präparaten kleine Kügelchen im Inneren einiger Zellen des Parenchyms. Höchstwahrscheinlich stellen solche den Anfang der Bildung des Gehirnsandes vor.

Der Hirnsand besteht (z. B. FAIVRE, 1857, KRAUSE, 1876) aus kohlensaurer Kalkerde, phosphorsaurer Kalkerde und Magnesia, diese inkrustieren eine feste, konzentrisch geschichtete Grundsubstanz, welche organisch ist und nach Behandlung mit Säuren übrig bleibt.

Die Farbe der Hirnsandkörper ist gelblich oder schneeweiß (WENZEL, 1812) manchmal graurötlich (HAGEMANN, 1872).

Die Menge des Hirnsandes in der menschlichen Epiphyse ist sehr verschieden. Nach WENZEL, von dem die umfangreichsten Untersuchungen stammen*), soll der Hirnsand beim Menschen erst vom siebenten Jahre an vorkommen**), auch HENLE (1879) hat ihn bei jüngeren Personen vermißt. DIMITROWA (1901) vermißte einmal den Hirnsand bei einem 55 Jahre alten Menschen.

Bei Tieren kommt der Hirnsand seltener vor. Nach den Zitaten von WENZEL (1813) hat ihn SOEMMERING (1788) beim Damhirsch, MALACARNE (1795) bei der Ziege gefunden. KRAUSE (1876) findet ihn bei älteren Säugetieren (Rind). Nach HAGEMANN (1872) soll der Hirnsand nur noch beim Ochsen vorkommen. FLESCH (1888) suchte ihn vergebens beim Pferd (auch bei sehr alten Tieren), Schaf, Schwein und Hund.

LORD (1899) erwähnt aus der Epiphyse des Menschen amyloide Körper, deren Anfang amyloid degenerierte Zellen vorstellen sollen.

HAGEMANN (1872) beschreibt aus der Epiphyse längliche verästelte und verzweigte Massen, die er für verkalkte Bindegewebszüge hält. Ebensolche, sowie auch verkalkte Blutgefäße erwähnt KRAUSE (1876).

*) Bei ihm ist auch die ältere Literatur über Gehirnsand angeführt.

**) SOEMMERING (1785, scriptores neurol minores, vol. III; nach WENZEL zitiert) meldet, daß er den Gehirnsand auch bei menschlichen Föten und Kindern gefunden hat.

Nach LORD (1899) soll die Kalzifikation der Septen gewöhnlich in der Mitte und gegen den Apex der Epiphyse zu vorkommen. Jedenfalls ist diese dem Hirnsand ganz nahe verwandt und stellt nur eine andere Art desselben vor.

Durch Atrophie der bindegewebigen Septen und Balken der Epiphyse und durch reichliche Entwicklung des Hirnsandes kann die Epiphyse (Homo) in einen mit Hirnsand ausgefüllten Sack umgewandelt werden (HENLE, 1879). Das Gewebe der Epiphyse kann übrigens auch dadurch zugrunde gehen, daß sich in ihm mit einer serösen Flüssigkeit gefüllte Cysten bilden, die es zurückdrängen [HAGEMANN, 1872, z. B. Homo). An dieser Stelle sollen auch jene Fälle erwähnt werden, in in denen ein angeborener Mangel der Epiphyse bei Säugetieren beobachtet wurde (MOELLER, 1890, Homo, Simia troglodytes).

Ein **Foramen parietale** wurde bei Säugetieren in keinem Falle beobachtet, dagegen ist es nicht ausgeschlossen, daß sich die weißen oder überhaupt anders gefärbten Flecke, die man in der parietalen Gegend des Kopfes so oft (z. B. beim Pferd!) beobachtet, auf den ehemaligen **Scheitelfleck** zurückführen lassen*).

*) Eine Übersicht der Unterschiede in der mikroskopischen Anatomie der Epiphyse bei einzelnen Säugetierarten geben wir hier nicht. In der Literatur befinden sich nur auf wenige Arten sich beziehende Angaben und diese fanden schon in dem Kapitel über die Epiphyse der Säugetiere überhaupt Berücksichtigung.

# Tiertabelle.

## (Systematisch geordnetes Verzeichnis.)

---

## Craniota.

### A. Anamnia.

**Cyclostomata.**

Petromyzon Planeri, fluviatilis, marinus, Wilderi.
Mordacia mordax.
Myxine glutinosa. — Bdellostoma.

**Selachii.**

A. Elasmobranchii.

**a) Squalidae.**

Galeus canis, Mustelus laevis, Lamna cornubica, Scyllium canicula, Scyllium catulus, Pristiurus melanostomus, Notidanus griseus, Acanthias vulgaris, Centrophorus granulosus, Spinax niger, Echinorhynus spinosus.

**b) Rajidae.**

Torpedo ocellata, Torpedo marmorata, Raja clavata, Raja fullonica, Myliobatis aquila.

B. Holocephali.

Chimaera monstrosa.
Callorhynchus antarcticus.

**Ganoidei.**

Acipenser sturio, Acipenser ruthenus, Acipenser rubicundus, Polyodon folium, Lepidosteus osseus, Amia calva, Polypterus bichir.

**Teleostei.**

A. Physostomi.

Amiurus catus, Callichthys asper. Callichthys littoralis, Doras, Clarias, Loricaria, Cyprinus carpio, Carassius auratus, Catostomus teres, Leuciscus rutilus, Leuciscus cephalus, Tinca vulgaris, Cobitis fossilis, Cobitis barbatula, Belone acus, Esox lucius, Argy-

ropelecus hemigymnus, Salmo fontinalis, Salmo purpuratus, Salmo fario, Salmo salar, Clupea harengus, Clupea alosa, Corregonus albus, Anguilla fluviatilis.

B. Physoclysti.

**a) Acanthopteri.**

Lucioperca vitrea, Lophius piscatorius, Lophius budegassa, Trigla hirundo, Cyclopterus lumpus, Cepola rubescens, Anarrhichas lupus.

**b) Anacanthini.**

Gadus morrhua, Gadus aeglifinus, Lota vulgaris, Ophidium barbatum, Pleuronectes platessa, Arnoglossus lanterna.

C. Lophobranchii.

Syngnathus acus, Hippocampus.

**Dipnoi.**

Ceratodus Forsteri, Lepidosiren paradoxa, Protopterus annectens.

**Amphibia.**

Urodela.

Triton taeniatus, Triton cristatus, Triton alpestris, Salamandra maculata, Salamandrina perspicillata, Amblystoma mexicanum. Spelerpes fuscus, Desmognathus fusca, Diemyctylus viridescens, Menopoma alleghaniense, Amphiuma means, Necturus maculatus, Proteus anguineus.

Apoda.

Ichthyophis glutinosus.

Anura.

I. Phaneroglossa: Ceratophrys. Bufo cinereus, Hyla arborea, Pelobates fuscus, Pelodytes, Discoglossus, Bombinator igneus, Alytes obstetricans, Rana esculenta, Rana fusca, Rana arvalis, Rana occipitalis, Rana delalandii, Rana tigrina.

II. Aglossa: Pipa americana.

## B. Amniota.

**Reptilia.**

Prosaurii.

Sphenodon punctatum.

Saurii.

**I. Lacertilia Vera.**

**Geckonidae.**

Gehyra oceanica, Hemidactylus mabouia, Hemidactylus verruculatus, Gecko verus, Platydactylus muralis.

**Agamidae.**

Draco volans, Ceratophora aspera, Lyriocephalus scutatus, Calotes ophiomachus, Calotes versicolor, Agama hispida, Agama caucasica, Phrynocephalus Vlangalii, Grammatophora barbata, Moloch horridus.

**Iguanidae.**

Anolis sp., Leiolaemus nitidus, Leiolaemus tenuis, Plica umbra, Iguana tuberculata, Uta stansburiana, Sceleporus undulatus, Sceleporus striatus, Phrynosoma Douglasii, Phrynosoma coronatum, Phrynosoma orbiculare.

**Anguidae.**

Pseudopus Pallasii, Anguis fragilis.

**Varanidae.**

Varanus bengalensis, Varanus nebulosus, Varanus giganteus, Varanus griseus.

**Teiidae.**

Tejus teguexim, Ameiva corvina.

**Lacertidae.**

Lacerta vivipara, Lacerta agilis, Lacerta viridis, Lacerta muralis var. campestris, Lacerta mur. var. coerulea, Lacerta ocellata, Lacerta ocellata var. pater.

**Scincidae.**

Cyclodus gigas, Gongylus ocellatus, Scincus officinalis, Chalcides tridactylus, Hinulia.

**II. Rhipidoglossa.**

**Chamaeleontidae.**

Chameleo vulgaris.

Ophidia.

Python tigris, Eutaenia sirtalis, Tropidonotus natrix, Tropidonotus rhombifer, Bascanium constrictor, Coluber Aesculapii, Coronella austriaca, Pelias berus, Vipera Ursinii.

Chelonia.

Chelonia midas Latr., Cistudo europaea Gray, Aspidonectes spinifer, Chelydra serpentina Gray, Amida mutica, Chelone imbricata Schweigg.

Crocodilia

Alligator missisipensis, Caiman niger, Crocodilus madagascarensis.

**Aves.**

Sterna hirundo, Larus canus, Larus marinus, Larus glaucus, Anser brachyrhinus, Anas domestica, Apteryx, Meleagris gallopavo, Gallus domesticus, Perdix cinerea, Strix flammea, Lanius excubitor, Turdus pilaris, Passer domesticus, Coccothraustes vulgaris.

**Mammalia.**

Equus caballus, Dama vulgaris, Capra hircus, Bos taurus, Sus scropha, Ovis aries, Lepus cuniculus, Cavia cobaya, Mus musculus, Canis familiaris, Felis catus, Simia troglodytes, Homo sapiens.

# Literaturverzeichnis.


1) 1883, **Ahlborn, F.**, Untersuchungen über das Gehirn der Cyclostomen. Zeitschrift f. wiss. Zool., Bd. XXXIX.
2) 1884, **Ders.**, Über die Bedeutung der Zirbeldrüse (Glandula pinealis; Conarium, Epiphysis cerebri). Ibidem, Bd. LX.
3) 1878, **Balfour, F. M.**, A monograph on the development of the elasmobranch Fishes. London 1878.
4) 1881, **Ders.**, Handbuch der vergleichenden Embryologie, Deutsch v. B. Vetter. Jena.
5) 1882, **Balfour, F. M.** and **Parker**, On the structure and development of Lepidosteus osseus. Phil. Trans. Royal Society, Vol. I, Pt. II, London 1878.
6) 1884, **Baraldi**, Due parole sulla filogenia del corpo pituitario e del pineale. Pisa 1884.
7) 1870, **Baudelot, E.**, Étude sur l'anatomie comparée de l'encéphale des Poissons. Mém. de la soc. des sc. nat. de Strassbourg, T. VI, 2. Livr.
8) 1887, **Baudoin, J.**, La glande pinéale et le troisième oeil des Vertébrés. Progres medical, 1887, No. 50—51.
9) 1887, **Beard, J.**, The parietal eye in Fishes. Nature, Vol. XXXVI, p. 246.
10) 1889, **Ders.**, Morphological studies. No. I: The parietal eye of Cyclostome Fishes. Quart. Journ. of micr. Science, Vol. XXIX.
11) 1881, **Beauregard, F.**, Encephale et nerfs craniens du Ceratodus Forsteri. Journal de l'anatomie et de la physiologie.
12) 1887, **Béraneck, E.**, Über das Parietalauge der Reptilien. Jenaische Zeitschrift, Bd. XXI.
13) 1891, **Ders.**, Sur le nerf de l'oeil pariétal. Archives des sciences physiques et naturelles, Ser. 3. Tome XXVI.
14) 1892, **Ders.**, Sur le nerf pariétal et la morphologie du troisième oeil de des vertébrés. Anat. Anz., Jahrg. VII.
15) 1893, **Ders.**, Contribution a l'embryogénie de la glande pinéale des Amphibiens. Revue suisse de zoologie.
16) 1893b, **Ders.**, L'individualité de l'oeil pariétal. Réponse à M. de KLINCKOWSTROEM, Anat. Anz., Bd. VI.
17) 1897, **Bernard, H. M.**, An attempt to deduce the Vertebrate eyes from the Skin. Quart. Journal of micr. Science, Vol. XXXIX.
18) 1868, **Bizzozero, G.**, Sul parenchima della ghiandola pineale, R. Ist. Lomb. di Sc. et Lett., Milano 1868. Idem: Gaz. med. lombarda.
19) 1871, **Ders.**, Beitrag zur Kenntnis des Baues der Zirbeldrüse. Vorläufige Mitteilung. Zentralbl. f. med. Wissensch., No. 46, Jahrg. 9.
20) 1871 b, **Ders.**, Sulla struttura del parenchima della ghiandola pineale umana. R. Ist. Lomb. di Sc. et Lett., Milano 1871.
21) 1900, **Blanc, H.**, Epiphysis and paraphysis in Salamandra atra. Arch. Sciences Phys. Nat., Vol. X, p. 571—572.
22) 1900, **Ders.**, Sur le développement de l'épiphyse et de la paraphyse chez la Salamandra atra. Compt. Rend. 83, Sess. Helv. Soc.
23) 1899, **Bochenek, A.**, Über die Nervenendigungen in den Plexus chorioidei des Frosches. Anzeiger d. Akad. d. Wiss. in Krakau, 1899.
24) 1819, **Bojanus, L. H.**, Anatome testudinis europeae. Vilnae 1819—1821.
25) 1889, **Born, G.**, Über das Scheitelauge. Jahresber. d. schles. Gesellschaft f. vaterländische Kultur, Bd. LXVII.
26) 1898, **Braem, F.**, Epiphysis und Hypophysis von Rana. Zeitschr. f. wiss. Zool., Bd. LXIII.

27) 1829, **Brandt**, [Lacerta agilis]. Medizinische Zoologie, Bd. I, p. 260.
28) 1897, **Bugnion, E.**, Recherches sur le développement de l'épiphyse et de l'organ pariétal chez les Reptiles (Iguana, Lacerta, Coluber). Compt. Rend. Trav. 80. Sess. Soc. Helv. Sc. Nat. 1897, p. 56.
29) 1890, **Burckhardt, R.**, Die Zirbel von Ichthyophis glutinosus und Protopterus annectens. Anat. Anz., Jahrg. VI.
30) 1891, **Ders.**, Untersuchungen am Hirn und Geruchsorgan von Triton und Ichthyophis. Zeitschr. f. wiss. Zool., Bd. LII.
31) 1892, **Ders.**, Das Zentralnervensystem von Protopterus annectens. Berlin.
32) 1893, **Ders.**, Die Homologien des Zwischenhirndaches und ihre Bedeutung für die Morphologie des Hirns bei niederen Vertebraten. Anat. Anz., Jahrg. IX.
33) 1894, **Ders.**, Die Homologien des Zwischenhirndaches bei Reptilien und Vögeln. Daselbst, Jahrg. IX, No. 10.
34) 1894b, **Ders.**, Der Bauplan des Wirbeltiergehirns. Morpholog. Arbeiten von G. Schwalbe, Bd. IV.
35) 1903, **Cameron, John**, On the origin of the pineal body as an amesial Structure. Anat. Anz., Bd. XXIII. [Dasselbe in extenso: Proc. of the R. Society of Edinburgh, 1903.]
36) 1904, **Ders.**, On the presence and significance of the superior Commissure trough-out the Vertebrata. Journal of Anat. and Physiol., Vol. 38.
37) 1895, **Cajal, Ramon Y.**, Apuntas para el estudio del bulbo raquideo, cerebelo y origen de los nervios encefálicos. Anales de la sociedad Española de Historia Natural, 1895.
38) 1904, **Ders.**, Textura del sistema nervioso del hombre y de los vertebrados. Tomo II, Madrid 1904.
39) 1885, **Carrière, J.**, Die Sehorgane der Tiere, vergleichend anatomisch dargestellt. München, p. 205.
40) 1890, **Ders.**, Neuere Untersuchungen über das Parietalorgan. Biol. Zentralbl., Bd. IX.
41) 1890, **Carrington, Purvis, G.**, On the pineal eye of Lamna cornubica or Porbeagle Shark. Proceed. of the Royal Physical Society, Session 90—91.
42) 1882, **Cattie, J. Th.**, Recherches sur la glande pinéale des Plagiostomes, des Ganoides et des Teleostiens. Archives de biologie, Tome III.
43) 1883, **Ders.**, Über das Gewebe der Epiphyse von Plagiostomen, Ganoiden und Teleostiern. Zur Verteidigung. Zeitschr. f. wiss. Zool., Bd. XXXIX.
44) 1888, **Ders.**, De beteekenis der epiphyse bij de geweroelde dieren. Handel v. h. I. Nederl. Naturen Geneeskund. Congres te Amsterdam, op. 30, IX en 1. X. 1887, p. 133, Haarlem 1888.
45) 1814, **Carus, C. G.**, Versuch einer Darstellung des Nervensystems. Leipzig 1814.
46) 1867, **Ciaccio**, Intorno alla minuta fabbrica della pelle della Rana esculenta. Palermo 1867 (zitiert bei Leydig, 1891, 3, 443, und bei Lessona).
47) 1885, **Cionini, A.**, Sulla struttura della ghiandola pineale (Nota preventiva). Riv sperim. di freniatria, Reggio-Emilia, Vol. XI, Fasc. 1.
48) 1886, **Ders.**, Sulla struttura della ghiandola pineale. Ibidem Vol. XII, Fasc. 4.
49) 1888, **Ders.**, La ghiandola pineale e il terzo occhio dei vertebrati. Riv. sperim. di freniatria, Vol. XIV. Neurol. Zentralblatt 1887, No. 20.
50) 1860, **Clarke**, Structure of the pineal gland. Proceed of the Royal Society, Vol. XI, 1860—1862.
51) 1886, **Darkschewitsch, L. v.**, Zur Anatomie der Glandula pinealis. Neurol. Zentralbl., Bd. V.
52) 1886b, **Ders.**, Einige Bemerkungen über den Faserverlauf in der hinteren Commissur des Gehirns. Neurol. Zentralbl., Bd. V.
53) 1888, **Dean, Bashford**, The pineal fontanelle of Placodermata and Catfish. 19. Rep. Fish. Comm. of New York.
54) 1899, **Dendy, A.**, On the development of the parietal eye and adjacent organs in Sphenodon (Hatteria). Quart. Journ. of micr. Science, Vol. XLII, Part. 2.
55) 1901, **Dimitrova, Z.**, Recherches sur la structure de la glande pinéale chez quelques mammifères. Le Nevraxe, Vol. II, Fasc. 3.
56) 1875, **Dohrn, A.**, Der Ursprung der Wirbeltiere und das Prinzip des Funktionswechsels. Leipzig, p. 87.
57) 1882, **Ders.**, Studien zur Urgeschichte des Wirbeltierkörpers. Mitteilungen aus der zool. Station zu Neapel, Bd. IV.
58) 1829, **Duges, A.**, Mémoire sur les espèces indigènes du genre Lacerta. Annal. des Sciences naturelles, Tome XVI, p. 337.
59) 1888, **Duval, M.**, Le troisiéme oeil de vertébrés. Journal de Micrographie, Paris.
60) 1889, **Duval** et **Kalt**, Des yeux pinéaux multiples chez l'orvet. Compt. rend. de la soc. de biologie a Paris, Tome I, No. 6.
61) 1872, **Ecker, A.**, Gehirn eines Cebus apella. Archiv f. Anthropol., Bd. V.

62) 1892, **Edinger, L.,** Untersuchungen in der vergleichenden Anatomie des Gehirns. II. Das Zwischenhirn der Selachier und der Amphibien. Abhandlungen der Senckenberg. naturf. Ges. in Frankfurt a. M.
63) 1900, **Ders.,** Vorlesungen über den Bau der nervösen Zentralorgane. 6. Aufl., Leipzig 1900.
64) 1829, **Edwards, Milne — A.,** Recherches zoologiques pour servir à l'histoire des lèzards. Annales des sciences naturelles, Tome XVI, p. 50.
65) 1878, **Ehlers, E.,** Die Epiphyse am Gehirn der Plagiostomen. Zeitschr. f. wiss. Zoolog., Bd. XXX, Supplement.
66) 1896, **D'Erchia, F.,** Contributo allo studio della volta del cervello intermedio e della regione parafisaria in embrioni di pesci e mammiferi. Monit. zool. Ital. ann. VII.
67) 1892, **Eycleshymer, A. C.,** Paraphysis and Epiphysis in Amblystoma. Anat. Anz., Jahrg. VII.
68) 1897, **Eycleshymer, A. C.** and **Davis, B. M.,** The early Development of the Epiphysis and Paraphysis in Amia. Journal of compar. Neurology, Vol. VII.
69) 1855, **Faivre, E.,** Observations sur le Conarium. Compt. rend. Soc. de Biol. Paris 1855.
70) 1857, **Ders.,** Étude sur le conarium et les plexus choroides chez l'homme et les animaux. Annales des sciences naturelles, 4. Sér., Tome VII.
71) 1895, **Fish, P. A.,** The central nervous system of Desmognathus fusca. Journal of morphology, Vol. X, No. 1.
72) 1887) **Flesch, Max,** Über das Scheitelauge der Wirbeltiere. Mitteilungen der naturf. Gesellsch. in Bern a. d. J. 1887, No. 1169—1194.
73) 1887, **Ders.,** Struktur des zentralen Nervensystems, des Sympathikus usw. In ELLENBERGER: Vergleichende Histologie der Haussäugetiere, Berlin 1887, Parey, p. 749.
74) 1888, **Ders.,** Über die Deutung der Zirbel bei den Säugetieren. Anat. Anz., Bd. III.
75) 1876, **Foster and Balfour, F. M.,** Grundzüge der Entwicklungsgeschichte der Tiere.
76) 1887, **Francotte, P.,** Contribution á l'étude du développement de l'épiphyse et du troisième oeil des reptiles. Bull. de l'acad. roy. de Belgique, 1887, No. 12.
77) 1888, **Ders.,** Recherches sur le développement de l'épiphyse. Archives de biologie, Tome VIII.
78) 1894, **Ders.,** Note sur l'oeil pariétal, l'épiphyse, la paraphyse et les plexus choroides du troisième ventricule. Bull. de l'acad. roy. de Belgique 1894, No. 1.
79) 1896, **Ders.,** Contribution a l'étude de l'oeil pariétal de l'épiphyse et de la paraphyse chez les Lacertiliens. Mém. couronnés de l'acad. roy. de Belgique, Tome LV.
80) 1886, **Fulliquette, G.,** Recherches sur le cerveau du Protopterus annectens. Recueil zoolog. suisse (auch als Dissertation).
81) 1902. **Fürbringer, Max,** Morphologische Streitfragen. Morpholog. Jahrbücher, Bd. XXX. p. 130 [„Einige Notizen über die Parietalorgane"].
82) 1896, **Galeotti, G.,** Studie morfologiche e citologiche della volta del diencefalo in alcuni vertebrati. Rivista di patol. nervosa e mentale, Vol. II.
83) 1893, **Gage, S. P.,** The brain of Diemyctilus viridescens. The Wilder Quart. Century Book, Ithaca, N. Y.
84) 1895, **Ders.,** Comparative morphology of the brain of the soft-shelled turtle (Amida mutica) and the english sparrow (Passer domesticus). Proceed. of the American microscop. Society, Vol. XVII.
85) 1896, **Garman, H.,** Some notes on the brain and pineal structures of Polyodon folium. Bull. Illinois state Laborat. of Nat. Hist., Vol. IV.
86) 1890, **Gaskell, W. H.,** On the origin of Vertebrates from a Crustacean like Ancestor. Quart. Journ. of micr. Science, Vol. XXXI.
87) 1898, **Gaupp, E.,** Zirbel, Parietalorgan und Paraphysis. Ergebnisse der Anat. und Entwicklungsgeschichte von MERKEL und BONNET.
88) 1899, **Ders.,** Lehre vom Nervensystem. In A. ECKERS und R. WIEDERSHEIMS Anatomie des Frosches, zweite Auflage, Braunschweig.
89) 1904, **Ders.,** Lehre vom Integument und von den Sinnesorganen, p. 758: Das Stirnorgan. (Daselbst wie die vorangehende Arbeit.)
90) 1888, **Goronowitsch, N.,** Das Gehirn und die Cranialnerven von Acipenser ruthenus. Morpholog. Jahrbuch, Bd. XIII.
91) 1835, **Gottsche, M. C.,** Vergleichende Anatomie des Gehirns der Grätenfische. MÜLLERS Archiv f. Anat. u. Phys., Jahrg. 1835.
92) 1873, **Goette, A.,** Kurze Mitteilungen aus der Entwicklungsgeschichte der Unke. Archiv f. mikr. Anat., Bd. IX.
93) 1875, **Ders.,** Die Entwicklungsgeschichte der Unke. Leipzig.

94) 1886, **Graaf, H. W. de,** Zur Anatomie und Entwicklung der Epiphyse bei Amphibien und Reptilien. Zoolog. Anzeiger, Jahrg. IX.
95) 1886b, **Ders.,** Bijdrage tot de Kennis van den Bouw en de Ontwikkeling der Epiphyse bij Amphibien en Reptilien. Leyden.
96) 1887, **Granel,** La glande pinéale: anatomie comparée et fonctions. Gaz. hebd. des sciences nat. de Montpellier.
97) 1829, **Gravenhorst,** Reptilia musei zoologici Vratislaviensis. Fasc. I, Leipzig (Taf. VII).
98) 1901, **Grieb, A.,** Contribuzione allo studio dell' organo parietale del Podarcis muralis. Monitore zoolog. italiano, Ann. XII, No. 8.
99) 1871, **Hagemann,** Über den Bau des Conarium. (Dissert., Göttingen.) Archiv f. Anat. und Phys., 1872.
100) 1768, **Haller, Albrecht,** De cerebro avium et piscium. Operum anatomici argumenti minorum, Tom. III, Lausannae 1768.
101) 1898, **Haller, Bela,** Vom Bau des Wirbeltiergehirns. I. Salmo und Scyllium. Morpholog. Jahrbuch, Bd. XXVI.
102) 1900, **Ders.,** Dasselbe, II. Emys. daselbst, Bd. XXVIII.
103) 1901, **Handrick,** Zur Kenntnis des Nervensystems und der Leuchtorgane von Argyropelecus hemigymnus. Bibliotheca zoologica, Heft 32.
104) 1888, **Hanitsch, P.,** On the pineal eye of the Young and Adult of Anguis fragilis. Proc. Liverpool. Biolog. Society, Vol. III.
105) 1890, **Heckscher, W.,** Bidrag til kundskaben om Epiphysis cerebri udviklings historie. Kjöbenhavn.
106) 1871, **Henle, J.,** Nervenlehre. In Handbuch der Anatomie, Braunschweig, Bd. III, Abt. 2, p. 288 (neuere Aufl. v. J. 1879!).
107) 1897, **Henrichs, G.,** Untersuchungen über die Anlage des Grosshirns beim Hühnchen. Sitzungsber. d. Ges. f. Morphologie und Physiologie in München, Bd. XII, 1896.
108) 1891, **Herrick, C. L.,** Topography and Histology of the brain of certain Reptiles. Journ. of Comp. Neurol., Vol. I, III.
109) 1891, **Ders.,** Contributions to the morphology of the brain of Bony Fishes. Journ. of Comp. Neurol., Vol. I.
110) 1891b, **Herrick, Judson,** Topography and Histology of the brain of certain Ganoid Fishes. Journ. of Compar. Neurol., Vol. I.
111) 1886, **Herdmann, W. A.,** Recent discoveries in Connection with the Pineal and Pituitary Body. Proc. Liverpool Biolog. Society, Vol. I.
112) 1891, **Hill, Ch.,** Development of the Epiphysis in Coregonus albus. Journal of Morphology, Vol. III.
113) 1894, **Ders.,** The Epiphysis of Teleosts and Amia. Journal of Morphology, Vol. IX.
114) 1900, **Ders.,** Two Epiphyses in a four-day chick. Bulletin of the northwestern university medical school, November 1900, Chicago.
115) 1892, **His, W.,** Zur allgemeinen Morphologie des Gehirns. Archiv f. Anat. und Phys., Anat. Abteilung.
116) 1893, **Ders.,** Vorschläge zur Einteilung des Gehirns. Archiv f. Anat. und Phys., Anat. Abteilung.
117) 1884, **Hoffmann, C. K.,** Zur Ontogenie der Knochenfische. Archiv f. mikr. Anat., Bd. XXIII.
118) 1886, **Ders.,** Weitere Untersuchungen zur Entwicklung der Reptilien. Morph. Jahrbuch, Bd. XI, S. 192.
119) 1890, **Ders.,** (Epiphyse und Parietalauge.) Bronns Klassen und Ordnungen des Tierreiches, Bd. VI, Abt. 3, S. 1981, Leipzig.
120) 1891, **Holt, E. W. L.,** Observations upon the development of the Teleostean brain, with especial reference to that of Clupea harengus. Zoolog. Jahrbücher, Abteilung f. Anat. und Ontog. d. Tiere, Bd. IV.
121) 1894, **Humphrey, O. D.,** On the brain of the Snapping Turtle (Chelydra serpentina). Journal of Comp. Neurol., Vol. IV.
122) 1876, **Huxley, T. H.,** On Ceratodus Forsteri. Proceed. sc. Meeting zool. soc. London.
123) 1875, **Jackson, H.** and **Clarke, B.,** The brain and cranial nerves of Echinorhinchus spinosus with notes on the other viscera. Journal of Anat. and Physiol., Vol. X.
124) 1901, **Johnston, J. B.,** The brain of Acipenser. Zool. Jahrb., Anat. Abt., Bd. XV.
125) 1902, **Ders.,** The brain of Petromyzon. Journ. of comp. Neurology, Vol. XII.
126) 1887, **Julin, Ch.,** De la signification morphologique de l'épiphyse des Vertébrés. Bull. scientif. du Nord. de la France, Tome X.
127) 1903, **Kerr, Graham,** The development of Lepidosiren paradoxa. Pt. III, Quart. Journ. Micr. Sc., Vol. XLVI.

128) 1895, **Kingsbury, B. F.**, On the brain of Necturus maculatus. Journ. of comp. Neurol., Vol. V.
129) 1897, **Ders.**, The encephalic evaginations in Ganoids. Journ. of comp. Neurol., Vol. VII.
130) 1892, **Klinckowstroem, A. de**, Untersuchungen über den Scheitelfleck bei Embryonen einiger Schwimmvögel. Zool. Jahrbücher, Abt. f. Anat. u. Ontog., Bd. V.
131) 1893, **Ders.**, Le premier développement de l'oeil pariétal, l'épiphyse et de nerf pariétal chez Iguana tuberculata. Anat. Anz., Jahrg. VIII.
132) 1893b, **Ders.**, Die Zirbel und das Foramen parietale bei Callichthys (asper und littoralis). Anat. Anz., Jahrg. VIII.
133) 1894, **Ders.**, Beiträge zur Kenntnis des Parietalauges. Zoolog. Jahrbücher, Abt. f. Anat. u. Ontog. d. Tiere.
134) 1850, **Koelliker, A. von**, Mikroskopische Anatomie des Menschen. Bd. II, Leipzig.
135) 1879, **Ders.**, Entwicklungsgeschichte des Menschen und der höheren Tiere. Zweite Auflage, Leipzig.
136) 1887, **Ders.**, Über das Zirbel- oder Scheitelauge. Sitzungsber. der Würzburger phys.-med. Gesellsch. Münchener mediz. Wochenschr., Bd. XXXIV, p. 210.
137) 1896, **Ders.**, Handbuch der Gewebelehre des Menschen. Leipzig.
138) 1886, **Korschelt, E.**, Über die Entdeckung eines dritten Auges bei Wirbeltieren. Kosmos 1886, Heft 3.
139) 1876, **Krause, W.**, Allgemeine und mikroskopische Anatomie. Hannover 1876.
140) 1885, **Kraushaar, R.**, Entwicklung der Hypophysis und Epiphysis bei Nagetieren. Zeitschrift f. wiss. Zool., Bd. XLI.
141) 1887, **Kupffer, C. von**, Über die Zirbeldrüse des Gehirns. Münch. med. Wochenschrift, Bd. XXXIV, p. 205.
142) 1893, **Ders.**, Die Entwicklung des Kopfes von Acipenser sturio. Studien zur vergleichenden Entwicklungsgeschichte des Kopfes der Kranioten, Heft 1, München.
143) 1894, **Ders.**, Die Entwicklung des Kopfes von Ammocoetes planeri. Daselbst Heft II.
144) 1900, **Ders.**, Zur Kopfentwicklung von Bdellostoma. Daselbst Heft IV.
145) 1904, **Ders.**, Die Morphogenie des Zentralnervensystems. In „Handbuch der vergleichenden u. experimentellen Entwicklungslehre der Wirbeltiere." Herausgegeben von O. HERTWIG, Lief. 13—16, 1903.
146) 1896, **Legge. F.**, Sullo sviluppo del occhio pineale del Gongylus ocellatus Forsk, Boll. R. Accad. med., Roma, anno 22 (1896/97).
147) 1873, **Legros**, Étude sur la glande pinéale et ses divers états pathologiques. Thèse de Paris.
148) 1888, **Lendenfeld, R.**, Die Leuchtorgane der Fische. Biolog. Zentralblatt, Bd. VII.
149) 1853, **Leydig, F.**, Anatomisch-histologische Untersuchungen über Fische und Reptilien. Berlin.
150) 1868, **Ders.**, Über Organe eines sechsten Sinnes, zugleich ein Beitrag zur Kenntnis des feineren Baues der Haut bei Amphibien und Reptilien. Nova Acta Acad. Leopold. Carol., Vol. XXXIV.
151) 1872, **Ders.**, Die in Deutschland lebenden Arten der Saurier.
152) 1887, **Ders.**, Das Parietalorgan der Wirbeltiere. Zool. Anzeiger, Jahrg. X.
153) 1889, **Ders.**, Das Parietalorgan der Reptilien und Amphibien kein Sinneswerkzeug. Biolog. Zentralblatt, Bd. VIII, p. 706.
154) 1890b, **Ders.**, Das Parietalorgan. Zweite vorläufige Mitteilung. Biolog. Zentralblatt, Bd. X, p. 278.
155) 1891, **Ders.**, Das Parietalorgan der Amphibien und Reptilien. Abhandlungen der Senckenbg. Gesellsch., Frankfurt a. M., Bd. XVI.
156) 1896, **Ders.**, Zur Kenntnis der Zirbel und Parietalorgane. Abhandlungen der Senckenbg. naturf. Ges., Frankfurt a. M., Bd. XIX.
157) 1897, **Ders.**, Zirbel und JACOBSONsche Organe einiger Reptilien. Archiv f. mikr. Anatomie, Bd. L.
158) 1880, **Lessona, M.**, Sulla ghiandola frontale degli Anfibi anuri. Atti della Reale Acad. d. Science di Torino, Vol. XV.
159) 1871, **Lieberkühn, N.**, Über die Zirbeldrüse. Sitzungsber. d. Gesellschaft zur Beförderung d. Naturwiss. zu Marburg 1871, No. 4, Sitzung vom 29. Juni.
160) 1893, **Locy, W. A.**, The derivation of the Pineal Eye. Anat. Anz., Bd. IX.
161) 1894, **Ders.**, The optic vesicles of Elasmobranchs and their serial relation to other structures on the cephalic plate. Journ. of Morphology, Vol. IX.
162) 1894b, **Ders.**, The mid-brain and the accessory optic Vesicles. Anat. Anz., Jahrg. IX.

163) 1894c, **Locy, W. A.,** Metameric segmentation in the medullary folds and embryonic Rim. Anat. Anz., Jahrg. IX.
164) 1895, **Ders.,** Contribution to the structure and development of the Vertebrate Head. Journ. of Morphology, Vol. XI.
165) 1847, **Longet, F. A.,** Anatomie und Physiologie des Nervensystems d. Menschen und der Wirbeltiere. Bd. I, Leipzig 1847.
166) 1899, **Lord, J. B.,** The pineal gland; its normal structure, some general remarks on its pathology; a cas of syphylitic enlargement. Transact. of the patholog. Society of London, Vol. L, p. 18—21.
167) 1861, **Marschall,** On the brain of a young Chimpanzee. Nat. Hist. Review.
168) 1897, **Mayer, P.,** Das Zentralnervensystem von Ammocoetes. I. Vorder-, Zwischen- und Mittelhirn. (Vorl. Mitteilung.) Anat. Anz., Jahrg. XIII.
169) 1864, **Ders.,** Über den Bau des Gehirns der Fische. Nova Acta Akad. Leopold, Bd. XXX.
170) 1888, **Mc. Kay, W. J.,** Development and structure of the pineal eye in Hinulia and Grammatophora. Proceed. of the Linnean Society of New South Wales, 2. Ser., Vol. III.
171) 1891, **Mc. Intosh** and **Prince,** Development and life histories of food and other fishes. Transact. R. Soc. Edinburgh, Vol. XXXV.
172) 1815, **Meckel, J. F.,** Versuch einer Entwicklungsgeschichte der Zentralteile des Nervensystems in den Säugetieren. Deutsches Arch. f. Physiol., Bd. I.
173) 1898, **Mehnert, E.,** Biomechanik. Erschlossen aus dem Prinzip der Organogenese. Jena 1898, Fischer.
174) 1899, **Melchers, P.,** Über rudimentäre Hirnanhangsgebilde bei Gecko (Epi-, Para- und Hypophyse). Zeitschr. f. wiss. Zool., Bd. LXVII.
175) 1872, **Meynert, T.,** Vom Gehirn der Säugetiere. STRICKERS Handbuch der Lehre von Geweben, Bd. II, p. 743.
176) 1870, **Miclucho Maclay, N. von,** Beiträge zur vergleichenden Neurologie der Wirbeltiere. Leipzig.
177) 1874, **Mihalkovics, V. von,** Entwicklung der Zirbeldrüse. (Vorl. Mitteilung.) Zentralbl. f. med. Wiss., No. 17.
178) 1877, **Ders.,** Entwicklungsgeschichte des Gehirns. Leipzig, p. 94.
179) 1901, **Minot, Ch. S.,** On the morphology of the pineal region, based upon its development in Acanthias. American Journal of Anatomy, Vol. I.
180) 1890, **Moeller, J. von,** Einiges über die Zirbeldrüse des Chimpanse. Verhandl. d. naturf. Gesellsch. in Basel.
181) 1890b, **Ders.,** On the anatomy of the Chimpanzee Brain. Archiv f. Anthropologie, Bd. XVII.
182) 1838, **Müller, Joh.,** Vergleichende Neurologie der Myxinoiden. Verhandl. der Akad. d. Wissenschaften in Berlin (1839).
183) 1899, **Neumeyer, L.,** Studie zur Entwicklungsgeschichte des Gehirns der Säugetiere. Festschrift zum 70. Geburtstag von CARL VON KUPFFER, Jena.
184) 1891, **Nicolas, M.,** Sur le troisième oeil des vertébrés.
185) 1900, **Ders.,** Note sur la présence des fibres musculaires striées dans la glande pinéale de quelques mammiféres. Compt. rend. de la soc. de biol., Paris 1900.
186) 1889, **Orr,** Note on the development of Amphibians, chiefly concerning the Central Nervous System. Quart. Journal of micr. Science, Vol. XXIX.
187) 1883, **Osborn, H. F.,** Preliminary observation upon the brain of Amphiuma. Proceed. Philadelphia Acad. nat. Sc., 1883.
188) 1884, **Ders.,** Preliminary observations upon the brain of Menopoma and Rana. Daselbst 1884.
189) 1886, **Ders.,** Origin of the Corpus callosum. Morpholog. Jahrbuch, Bd. VIII.
190) 1889, **Ders.,** Contributions to the internal structure of the Amphibian Brain. Journal of Morphology, Vol. II, No. 1.
191) 1866, **Owen, R.** Anatomy of the Vertebrates. Vol. I, p. 280, London 1866.
192) 1887, **Ostroumoff, A. von,** Zur Frage über das dritte Auge der Wirbeltiere. 96. Beilage zu den Protokollen der naturf. Ges. an der kais. Universität zu Kasan, 1887, 1—13.
193) 1888, **Owsjannikow, Ph.,** Über das dritte Auge bei Petromyzon fluviatilis, nebst einigen Bemerkungen über dasselbe Organ bei anderen Tieren. Mémoires de l'Acad. imper. de St. Petersbourg, Sér. 7, Tom. XXXVI.
194) 1890, **Ders.,** Über das Parietalauge von Petromyzon (Russ). Travaux de la Soc. des Naturalistes de St. Petersbourg. Sect. zool., Tome XV, Pt. I.
195) 1890b, **Ders.,** Übersicht der Untersuchungen über das Parietalauge bei Amphibien, Reptilien und Fischen. Revue des sc. naturelles de la soc. des naturalistes de St. Petersbourg, Année II, No. 2.

196) 1892, **Parker, Jeffery,** Observations on the anatomy and development of Apteryx. Phil. Transact. of the Roy. Soc. of London for the year 1891, Vol. CLXXXII.
197) 1897, **Parker, Jeffery** and **Haswell, Will. A.,** A textbook of Zoology. Vol. II, London, Macmillan 1897.
198) 1890, **Patten, William,** On the origin of Vertebrates from Arachnids. Quart. Journ. of micr. Science, Vol. XXXI (p. 340). (The median eye of Arachnids and the pineal eye of Vertebrates.)
199) 1894, **Ders.,** On the morphology and physiology of the brain and sense organs of Limulus. Quart. Journ. of micr. Science, Vol. XXXV (p. 76).
200) 1874, **Pawlowsky,** Über den Faserverlauf in der hinteren Gehirncommissur. Zeitschr. f. wiss. Zool., Bd. XXIV.
201) 1889, **Peytoureau, S. A.,** La glande pinéale et le troisième oeil des vértébrés. Thése de Paris.
202) 1891. **Polejaeff, N.,** Über das Scheitelauge der Wirbeltiere in seinem Verhältnis zu den Seitenaugen. Revue scientifique de la société des naturalistes de St. Petersbourg, No. 5, p. 178—187 (Russisch).
203) 1893, **Prenant, A.,** Sur l'oeil pariétal accessoire. Anat. Anz., Jahrg. IX, No. 4.
204) 1894, **Ders.,** Les yeux pariétaux acessoires d'Anguis fragilis sous le rapport de leur situation, de leur nombre et de leur fréquence. Bibliographie anatomique, Tome I, 1895.
205) 1896, **Ders.,** Éléments d'embryologie de l'homme et des vertébrés. Livre deuxiéme, Paris, p. 566—613.
206) 1896b, **Ders.,** L'appareil pinéal de Sincus officinalis et de Agama bibroni. Bull. de la soc. des sciences de Nancy 1896.
207) 1878, **Rabl-Rückhard, H.,** Das Zentralnervensystem des Alligator. Zeitschrift f. wiss. Zool., Bd. XXX.
208) 1880, **Ders.,** Das gegenseitige Verhältnis der Chorda, Hypophysis und des mittleren Schädelbalkens bei Haifischembryonen. Morpholog. Jahrbuch, Bd. VI.
209) 1882, **Ders.,** Zur Deutung und Entwicklung des Gehirns der Knochenfische. Archiv f. Anat. und Physiol., Anat. Abteilung.
210) 1883, **Ders.,** Das Großhirn der Knochenfische und seine Anhangsgebilde. Archiv für Anat. und Physiol., Anat. Abteilung.
211) 1884, **Ders.,** Das Gehirn der Knochenfische. Biolog. Zentralblatt, Bd. IV. Deutsche med. Wochenschr., No. 33, 1884.
212) 1884b, **Ders.,** Weiteres zur Deutung des Gehirns der Knochenfische. Biolog. Zentralblatt, Bd. III.
213) 1886, **Ders.,** Zur Deutung der Zirbeldrüse (Epiphyse). Zoologischer Anzeiger, Jahrg. IX.
214) 1884, **Ders.,** Einiges über das Gehirn der Riesenschlange. Zeitschrift für wiss. Zool., Bd. LIV.
215) 1859/61, **Reichert, K. B.,** Der Bau des menschlichen Gehirns. (II. Abt.), Leipzig.
216) 1964, **Reissner,** Der Bau des Zentralnervensystems der ungeschwänzten Batrachier. Dorpat 1864.
217) 1851, **Ders.,** De Auris internae formatione. Dorpati 1851.
218) 1891, **Rex, Hugo,** Beiträge zur Morphologie der Hirnvenen der Elasmobranchier. Morpholog. Jahrbuch, Bd. XVII.
219) 1822, **Retzius, A.,** Bidrag til Åder og Nerfsystemets anatomie hos Myxine glutinosa. Kong. Veten. akad. Handlingar, Stockholm.
220) 1895) **Retzius, G.,** Über den Bau des sogen. Parietalauges von Ammocoetes. Biolog. Untersuchungen, N. F., Bd. VII.
221) 1891, **Ritter, W. E.,** The parietal eye in some Lizards from the western United States. Bullet. of the Museum of compar. Zoology, Vol. XX.
222) 1894, **Ders.,** On the presence of a parapineal organ in Phrynosoma coronata. Anat. Anzeiger, Jahrg. IX.
223) 1897, **Saint Remy G.,** Notes teratologiques. I. Ébauches épiphysaires et paraphysaires paires chez un embryon de poulet monstrueux. Bibliographie anatomique, T. V.
224) 1881, **Salensky, W.,** Recherches sur le développement du sterlet (Acipenser Ruthenus). Archives de Biologie, Vol. II und III. (Arbeiten der naturforschenden Gesellschaft an der kaiserlichen Universität zu Kasan, 1879.)
225) 1894, **Ders.,** Morphologische Studien an Tunicaten. I. Über das Nervensystem der Larve und Embryonen von Distaplia magnilarva. Morphol. Jahrb., Bd. XX (p. 69).
226) 1889, **Sanders, Alfred,** Contribution to the anatomy of the central nervous system in Ceratodus Forsteri. The Annals and Mag. of natur. History, London,

227) 1899, **Schauinsland, H.**, Beiträge zur Biologie und Entwicklung der Hatteria, nebst Bemerkungen über die Entwicklung der Sauropsiden. Anat. Anzeiger, Jahrg. XV.
128) 1903, **Ders.**, Beiträge zur Entwicklungsgeschichte und Anatomie der Wirbeltiere. I—III. Bibliotheca zoologica, Stuttgart.
229) 1838, **Schlemm** und **D'Alton**, Über das Nervensystem der Petromyzonten. MÜLLERS Archiv.
230) 1881, **Schwalbe, G.**, Lehrbuch der Neurologie. (HOFFMANNS Handbuch der Anatomie des Menschen, 2. Aufl., Bd. II, Abt. 2, Erlangen.)
231) 1881, **Scott, W. B.**, Beiträge zur Entwicklungsgeschichte von Petromyzon. Morphol. Jahrbuch, Bd. VII.
332) 1888, **Ders.**, The embryology of Petromyzon. Journal of Morphology, Vol. I.
233) 1890, **Selenka, E.**, Das Stirnorgan der Wirbeltiere. Biolog. Zentralbl., Bd. X.
234) 1824/28, **Serres**, Anatomie comparée du cerveau dans les quatre classes des animaux vertébrés. Paris.
235) 1887, **Shipley, Arthur E.**, On some points in the development of Petromyzon fluviatilis. Quart. Journ. of micr. Science, Vol. XXVII.
236) 1854, **Siebold** und **Stannius**, Handbuch der Zootomie. T. II: Die Wirbeltiere. 2. Aufl., Berlin 1854.
237) 1893, **Sorensen, A. D.**, The pineal and parietal organ in Phrynosoma coronata. Journal of Compar. Neurology, Vol. III.
238) 1893b, **Ders.**, The roof of the Diencephalon. Journal of Compar. Neurol., Vol. III.
239) 1894, **Ders.**, Comparative study of the epiphysis and roof of the Diencephalon. Journal of Compar. Neurology, Vol. IV.
240) 1886, **Spencer, W. Baldwin**, The parietal eye of Hatteria. Nature, May 1886, Vol. XXXIV.
241) 1886b, **Ders.**, Preliminary communication on the structure and presence in Sphenodon and other Lizards of the median eye, described by VON GRAAF in Anguis fragilis (Communicated by Prof. H. N. MOSELEY). Proceedings of the Roy. Soc. of London (10. June 1886).
242) 1886c, **Ders.**, On the presence and structure of the pineal eye in Lacertilia. Quart. Journ. of micr. Science, Vol. XXVII.
243) 1890, **Ders.**, The pineal eye of Mordacia mordax. Royal Society of Victoria.
244) 1887, **Spronck**, De epiphysis cerebri als rudiment van een derde af pariëtal organ. Neederl. Weekbl., No. 7.
245) 1897, **Staderini**, Intorno alla ghiandola pineale dei mammiferi. Monitore zoologico Ital., Vol. VIII, No. 1.
246) 1900, **Stemmler, Jos.**, Die Entwicklung der Anhänge am Zwischenhirndach beim Gecko (Gehyra oceanica und Hemidactylus mabouia). Ein Beitrag zur Kenntnis der Epiphyse, des Parietalorganes und der Paraphyse, Leipziger Dissertation, Limburg 1900.
247) 1865, **Stieda, L.**, Über den Bau der Haut des Frosches (Rana temporaria). Archiv f. Anat., Phys. u. wiss. Med., p. 52.
248) 1869, **Ders.**, Studien über das zentrale Nervensystem der Vögel und Säugetiere. Zeitschr. f. wiss. Zool., Bd. XIX.
249) 1870, **Ders.**, Studien über das zentrale Nervensystem der Wirbeltiere (Frosch, Kaninchen, Hund). Zeitschr. f. wiss. Zool., Bd. XX.
250) 1873, **Ders.**, Über die Deutung der einzelnen Teile des Fischgehirns. Zeitschr. f. wiss. Zool., Bd. XXIII.
251) 1875, **Ders.**, Über den Bau des zentralen Nervensystems der Amphibien und Reptilien.
252) 1875b, **Ders.**, Über den Bau des zentralen Nervensystems des Axolotl.
253) 1875c, **Ders.**, Über den Bau des zentralen Nervensystems der Schildkröte. Zeitschr. f. wiss. Zool., Bd. XXV.
254) 1884, **Strahl, H.**, Das LEYDIGsche Organ bei Eidechsen. Sitzungsber. d. Gesellschaft zur Beförderung d. ges. Naturwissenschaften zu Marburg, Mai 1884.
255) 1888, **Strahl, H.** und **Martin, E.**, Die Entwicklungsgeschichte des Parietalauges bei Anguis fragilis und Lacerta vivipara. Arch. f. Anat. und Phys., Anat. Abt.
256) 1893, **Studnička, F. K.** (**F. Ch.**), Sur les organes pariétaux de Petromyzon Planeri. Sitzungsber. der Kg. Ges. d. Wissensch. in Prag.
257) 1883b, **Ders.**, Příspěvky k morfologii parietalnich orgánů craniotů. Věstnik kral české spol. nauk (Sitzungsber. der Kg. Ges. d. Wissensch. in Prag). (Zur Morphologie der Parietalorgane der Kranioten. Referat v. FR. VEJDOVSKÝ, Zoolog. Zentralblatt, Jahrg. I.)
258) 1895, **Ders.**, Zur Anatomie der sogenannten Paraphyse des Wirbeltiergehirns. Sitzungsber. der Kg. Ges. d. Wissensch. in Prag, Jg. 1895.

259) 1895, 96, **Studnička, F. K.,** Beiträge zur Anatomie und Entwicklungsgeschichte des Vorderhirns der Kranioten. Daselbst, Abt. 1, 1895; Abt. II, 1896.
260) 1898, **Ders.,** Zur Kritik einiger Angaben über die Existenz eines Parietalauges bei Myxine glutinosa. Daselbst Jg. 1898.
261) 1899, **Ders.,** Über den feineren Bau der Parietalorgane von Petromyzon marinus. Daselbst Jg. 1899.
262) 1900, **Ders.,** Zur Kenntnis der Parietalorgane und der sog. Paraphyse der niederen Wirbeltiere. Verhandl. der Anat. Ges. auf der XVII. Versammlung in Pavia.
263) 1900b, **Ders.,** Untersuchungen über das Ependym der nervösen Zentralorgane. Anatom. Hefte, Bd. XV.
264) 1816, **Tiedemann, Fr.,** Anatomie und Bildungsgeschichte des Gehirns im Fötus des Menschen. Nürnberg.
265) 1891, **Turner, C. H.,** Morphology of the avian brain. Journ. of compar Neurology, Vol. I.
266) 1888, **Turner, Will.,** The pineal body (Epiphysis cerebri) in the brain of the Walrus and Seals. Journal of Anat. and Physiol., Vol. XXII. [Referat in HERMANN SCHWALBEs Jahresb., Bd. XVII, p. 261.]
267) 1882, **Ussow,** De la structure des lobes accessoires de la moelle épinière de quelques poissons osseux. Archives de Biol., T. III.
268) 1886, **Varigni, H. de,** Le troisiéme oeil des Vertébrés. Revue scientifique.
269) 1883, **van Vijhe, J. W.,** Über die Mesodermsegmente und die Entwicklungsgeschichte der Nerven des Selachierkopfes. Verhandl. d. k. Akad. d. Wetensch., Vol. XXII, Amsterdam.
270) 1884, **Ders.,** Über den vorderen Neuroporus und die phylogenetische Funktion des Canalis neurentericus der Wirbeltiere. Zoolog. Anzeiger, Jg. VII.
271) 1903, **Voeltzkow, A.,** Epiphyse und Paraphyse bei Krokodilen und Schildkröten. Abhandl. d. Senckenberg. naturf. Gesellschaft, Bd. XXVII.
272) 1887, **Waldschmidt, J.,** Beitrag zur Anatomie des Zentralnervensystems und des Geruchsorganes von Polypterus bichir. Anat. Anzeiger, Jahrg. II.
273) 1887b, **Ders.,** Zur Anatomie des Nervensystems der Gymnophionen. Jenaische Zeitschrift f. Med. u. Naturwiss., Bd. XX.
274) 1812, **Wenzel, J. A.,** De penitiori cerebri structura. Tuebingae.
275) 1895, **Weigert, C.,** Beitrag zur Kenntnis normalen menschlichen Neuroglia. Abhandl. d. Senckenbg. naturf. Ges. Frankfurt a/M., Bd. XIX.
276) 1888, **Whithwell, J. R.,** The epiphysis cerebri in Petromyzon fluviatilis. Journ. of Anat. and Physiol.
277) 1880, **Wiedersheim, R.,** Das Gehirn von Ammocoetes und Petromyzon Planeri mit besonderer Berücksichtigung der spinalartigen Hirnnerven. Jenaische Zeitschrift, Bd. XIV.
278) 1880b, **Ders.,** Skelet und Nervensystem von Lepidosiren annectens. Jenaische Zeitschrift, Bd. XIV.
279) 1886, **Ders.,** Über das Parietalauge der Saurier. Anat. Anzeiger, Jg. I.
280) 1898, **Ders.,** Grundriß der vergleichenden Anatomie der Wirbeltiere. Vierte Auflage, Jena.
281) 1896, **Wilder, B. G.,** The names Epiphysis, Conarium and Corpus pineale. Correction of a Error. Science N. S. Vol. IV, No. 85.
282) 1887, **Ders.,** The dipnoan brain. American Naturalist. June 1887.
283) 1896, **Ders.,** The dorsal sack, the aulix and the diencephalic flexure. Journal of the comp. Neurol., Vol. VI.
284) 1884, **Wright, Ramsay,** On the nervous system and sense organs of Amiurus. Proceed. Canad. Inst. Toronto, Vol. II, Fasc. 3.
285) 1853, **Wyman,** Anatomy of the nervous system of Rana pipiens. Smithsonian Contributions to Knovledge, Vol. V.

(In dieses Literaturverzeichnis wurden auch die Titel mancher Arbeiten aufgenommen, welche im Text nicht zitiert werden; es soll dieses Verzeichnis eine womöglich vollständige Zusammenstellung der ganzen Literatur der Parietalorgane enthalten.)

# Autorenregister.


**A.**

Ahlborn 1, 12, 15, 17—21, 23, 30—32, 34—36, 39, 42.

**B.**

Balfour 45, 46, 59.
Balfour-Parker 69, 77.
Baudelot 80, 99.
Beard 12, 17, 24, 29—32, 37, 44.
Beauregard 104.
Béraneck 105, 111, 112, 125, 126, 132, 133, 137, 140, 142—150, 184, 185.
Bizzozero 221, 226, 227, 229.
Blanc 105, 107.
Bochenek 3, 113.
Bojanus 204, 207.
Brandt 124, 193.
Braem 111—117, 119, 121, 122.
Burckhardt 4—6, 16, 21, 47, 101, 103, 104, 106, 107, 109, 110, 127, 153, 212, 223.

**C.**

Cajal 221—234.
Cameron 3, 111.
Carrière 29, 153, 154, 158, 184, 195.
Carrington 45, 51, 59.
Cattie 45, 49—51, 53, 56, 58—62, 64—66, 71, 72, 80, 83, 85, 87, 89, 95, 98—100.
Carus 80.
Ciaccio 110, 116, 120.
Cionini 221, 229, 330, 233.
Clarke 229.
Cuvier 80, 124.

**D.**

Darkschewitsch 221, 232.
Dean 85, 86.
Dendy 125, 126, 131, 137, 140, 142, 144, 150, 154, 160, 164—166.
Descartes 221.
Dimitrowa 221, 225—228, 230—335.
Dohrn 13.
Duval 221.
Duval-Kalt 153, 154, 157, 184.

**E.**

Edinger 130, 190.
Ehlers 45, 49, 51, 56, 61, 62, 65, 66, 207.
D'Erchia 6, 45—47, 60, 63, 64, 222—224.
Eycleshymer 78, 105, 108.
Eycleshymer-Davis 69, 70, 77, 78.

**F.**

Faivre 207, 210, 221, 226, 229.
Fish 106, 108.
Flesch, 221, 224—229, 234, 235.
Foulliquette 104.
Francotte 125—127, 131, 137—140, 145, 150, 153—157, 177, 184, 185, 223.
Froriep 18.

**G.**

Galeotti 45, 52, 54, 58—60, 81, 83, 87, 96, 107—109, 111, 114, 117, 125, 141, 210, 215, 216, 220, 231, 234.
Gage 42, 77, 106, 108, 204, 208, 210, 213, 220.
Galenus 221, 234.
Garman 71, 72, 75—77.
Gaskell 7, 17, 18, 20, 23, 24, 27, 30—32, 37, 42.
Gaupp 2, 17, 90, 111—117, 119, 122.
Goronowitsch 5, 70—72, 77.
Gottsche 5, 80, 88.
Goette 110—112, 116, 122.
De Graaf 1, 105, 107, 111, 112, 116, 117, 119—122, 125, 136—139, 141, 146, 163, 184, 185, 221.
Gravenhorst 110.
Grönberg 222, 223.
Günther 44.

**H.**

Hagemann 221, 226—229, 232—236.
Handrick 81, 85, 89—91.
Hanitsch 125, 135, 137, 159, 184—186, 204.
Haller, Albrecht 80, 235.
Haller, Bela 115, 207.
Heckscher 111, 112, 116, 211, 222.
Henle 221, 224—226, 229, 232, 235, 236.
Henrichs 211, 212.
Hensen 29.
Herrick, C. J. 72.
Herrick, C. L. 179, 199, 201, 204, 205, 207.
Hill 69, 70, 77, 78, 80—86, 91—96, 211.
His 3, 6, 18, 46, 105.
Hoffmann 81, 112, 125, 146, 164, 166, 182, 199, 205.
Holt 84, 95.
Humphrey 204, 205, 208.
Huxley 103.

**J.**

Jackson-Clarke 45, 64.
Johnston 13, 17, 20, 43, 71, 72.

**K.**

Kerr 101—103.
Kingsbury 70, 77, 78, 106, 109.
Klinckowstroem 85, 86, 125, 128, 130, 132—137, 139—147, 142—147, 149, 150, 153, 154, 156, 158—160, 177, 178, 190, 211, 218, 219.
Koelliker 11, 151, 221, 222, 229, 232, 233.
Krause 221, 226, 228, 229, 232, 235, 236.
Kraushaar 222.
Kupffer 3, 5, 6, 13, 14, 21, 35, 44, 69, 70, 106, 112.

**L.**

Legge 125, 196.
Lægros 221.
Lessona 111, 116, 119, 120, 121, 123.
Leydig 13, 17, 19, 20, 25, 27, 32, 38, 44, 81, 96, 107, 110, 116—122, 124—126, 129, 130, 132—134, 136—166, 168—170, 177, 184—187, 191—195, 197, 199—204.
Lieberkühn 210, 211.
Locy 46.
Longet 221.
Lord 221, 225, 235, 236.
Luschka 110.
Luys 225.

**M.**

Malacarne 235.
Marschall 221.
Meyer, F. 19, 20, 26, 28.
Meyer, J. F. 12, 31, 45, 80.
Mc Intosh-Prince 81.
Mc Kay 125, 126, 137, 173, 197.
Melchers 125, 129, 133, 169, 170.
Meynert 221, 225, 229, 232.
Mihalkovicz 210, 211, 213, 215, 220—222, 228.
Milne-Edwards 124.
Minot 4, 6, 46, 47, 60, 67, 91.
Moeller 224, 236.
Mrázek 219.
Müller, Joh. 12.

**N.**

Neumayer 222.
Nicolas 221, 227.

**O.**

Oribasius 234.
Orr 105, 108.
Osborn 5, 109, 113—115.
Ostroumoff 17, 111, 117, 119.
Owen 80.
Owsjannikow 12, 13, 17, 18, 20, 22, 24, 29—32, 35—37, 59, 64, 69, 111, 116, 120, 123, 125, 135, 140, 146, 148, 150, 153, 159, 173, 182, 184, 191, 193, 194, 197—199.

**P.**

Parker 211, 212, 219.
Parker-Haswell 67.
Pawlowski 221, 232.
Peytoureau 221.
Prenant 125, 153—155, 157, 184, 196.

**R.**

Rabl-Rückhard 1, 2, 70, 80, 81, 85—87, 91, 113, 199, 200, 204, 207, 208, 209, 221.
Reichert 210, 223, 224.
Reissner 110.
Retzius 3, 13, 17, 19, 25—27, 29, 30, 37, 38, 44.
Ritter 125, 129, 135—137, 140, 141, 146, 152, 153, 156, 158—161, 166, 179—181.

**S.**

Saint Remy 210.
Salenski 69.
Sanders 103.
Schauinsland 67, 68, 125, 136, 144, 146, 164—167.
Schlemm-D'Alton 12.
Schwalbe 221, 224, 225.
Scott 13.
Selenka 3, 4.
Serres 12.
Shipley 13.
Siebold-Stannius 12.
Soemmering 235.
Sorensen 4, 5, 77, 125, 147, 154, 173, 179—181, 199, 201, 203, 204, 207, 208, 211, 212.
Spencer 43, 44, 125, 128, 129, 131, 132, 134, 135, 137—143, 146—148, 152, 153, 156, 158—167, 169, 171—178, 184, 186—191, 194—199.
Stannius 71.
Stemmler 125, 127—130, 167, 168.
Stieda 88, 108, 110, 116, 117, 119, 120, 122, 124, 210, 215, 218, 220, 226, 229.
Strahl 125.
Strahl-Martin 125, 137, 140, 143—149, 152, 159, 184, 185, 191.
Studnička 5, 12—15, 17—28, 30, 31, 33, 35—37, 39, 42, 44, 48, 52, 67, 70, 71, 78, 96, 98, 125, 144—146, 199, 201, 202.
Szili 11, 151.

**T.**

Tiedemann 80, 124, 204, 210.
Turner 210.

**U.**

Ussow 81, 98.

**V.**

Voeltzkow 205, 208, 209.

**W.**

Waldschmidt 70, 78.
Wenzel 221, 225, 235.
Weigert 221, 230.
Whithwell 17, 18, 20, 30, 42.
Wiedersheim 12, 104.
Wilder 103, 223.
Wright 85.
Wyman 110.

# Sachregister.


**A.**

Acanthias vulgaris 61.
Acipenser ruthenus 71.
— rubicundus 71.
— sturio 71.
Adergeflechtknoten, vorderer 4.
Agama caucasica 173.
— hispida 173.
Alausa vulgaris 95.
Alligator missisipensis 208.
Alytes obstetricans 122.
Amblystoma mexicanum 108.
Ameiva corvina 190.
Amia calva 77.
Amida mutica 208.
Amiurus catus 85.
Amphibolurus 173.
Amphiuma means 109.
Anarrhichas lupus 99.
Anas domestica 218, 219.
Anguilla fluviatilis 95.
Anguis fragilis 184.
Anolis sp. 174.
Anser brachyrrhinus 218.
Apteryx 219.
Argyropelecus hemigymnus 89.
Arnoglossus lanterna 100.
Aspidonectes spinifer 207.
Atrium des Pinealorganes 20.

**B.**

Bascanium constrictor 203.
Bdellostoma 43.
Belone acus 87.
Bombinator igneus 122.
Bufo cinereus 121.

**C.**

Caiman niger 208.
Callichthys asper 85.
— littoralis 85.
Callorhynchus antarcticus 67.
Calotes ophiomachus 172.
Calotes versicolor 172.
Carassius auratus 86.
Catostomus teres 86.
Centrophovus granulosus 62.
Cepola rubescens 98.
Ceratodus Forsteri 103.
Ceratophora aspera 172.
Ceratophrys 121.
Chalcides tridactylus 197.
Chameleo vulgaris 197.
Chelonia midas 207.
Chelone imbricata 208.
Chelydra serpentina 208.
Chimaera monstrosa 67.
Cistudo europea 207.
Clarias 86.
Clupea harengus 95.
— alosa 95
Cobitis barbatula 87.
— fossilis 87.
Coccothraustes vulgaris 216, 220.
Coluber Aesculapii 203.
Commissura habenularis 5.
— posterior 6.
— superior 5.
— tennuissima 5.
Conarium 4, 5.
Cornea, die parietale bei Anuren 120.
— bei Petromyzon 40.
— bei Selachiern 57.
— bei Sauriern 162.
Cornealschuppe 162.
Corpus pineale 11, 104, 150, 151.
— vitreum 2, 5.
— — bei Petromyzon 35.
— — bei Sauriern 129, 150.
Corregonus albus 95.
Coronella austriaca 204.
— laevis 204.
Crocodilus madagascarensis 208.
Cyclodus gigas 195.
Cyclopterus lumpus 98.
Cyprinus carpio 86.

**D.**

Deckplatte des Vorderhirns 2.
Desmognathus fusca 108.
Diemyctylus viridescens 108.
Discoglossus 121.

Doras 86.
Draco volans 171.
Dorsalsack 5.

**E.**

Echinorhinus spinosus 64.
Endblase des Pinealorganes bei Selachiern 51.
— bei Anuren 117, 119, 121.
Endzipfel 129.
Entwicklung 81.
— der Epiphyse bei den Schlangen 199.
— — bei den Säugetieren 222.
— — bei den Vögeln 210.
— der Parietalgegend 205.
— der Parietalorgane bei Petromyzon 13.
— — bei Selachiern 69.
— — bei Sauriern 125.
— des Pinealorganes bei Selachiern 46.
— — bei Urodelen 105.
— — bei Anuren 111.
— — bei Sauriern 130.
Ependym 228.
Ependymmembranen 3.
Ependymzellen 9, 52, 74.
Epiphyse 2, 4.
— bei Petromyzon 16.
— bei Sauriern 125, 127.
— bei Urodelen 104.
— Gestalt bei Vögeln 212.
— — bei Säugetieren 224.
— Struktur bei Cheloniern 205.
— — bei Säugetieren 225.
— — bei Vögeln 215.
— vordere 4.
— Größe 215, 225.
Epiphysenblasen 129.
Epiphysis cerebri 5.
Esox lucius 88.
Eutaenia sirtalis 201.
Exkretionserscheinungen 52.
Foramen parietale 1, 4.
— — bei Selachiern 55.
— — bei Sauriern 158.
— — bei Teleostiern 85.
— — bei Vögeln 218.

**F.**

Funktionswechsel 1, 7.

**G.**

Gadus aeglifinus 99.
— morrhua 99.
Galeus canis 58.
Ganglia habenulae 5, 145.
Ganglienzellen 233.
Gallus domesticus 214, 220.
Gecko verus 169.
— verticillatus 169.
Gefäßkranz 161.
Gehirnsand 234.
Gehyra oceanica 167.
Glandula pinealis 5.
Gongylus ocellatus 196.
Grammatophora barbata 173.

**H.**

Hatteria punctata 164.
Hemidactylus mabouia 168.
— turcicus 168.
— verruculatus 168.
Hinulia sp. 197.
Hippocampus sp. 101.
Hüllen der Parietalorgane 39.
— der Epiphyse 134, 218.
Hyla arborea 121.

**I.**

Ichthyophis glutinosus 109.
Infundibulardrüse 11.
Iguana tuberculata 177.

**K.**

Kameralauge 6, 7, 125.
Konkretionen 161.

**L.**

Lacerta agilis 191.
— muralis 194.
— ocellata 195.
— viridis 194.
— vivipara 191.
Lage der Parietalorgane bei Cyclostomen 40.
— — bei Sauriern 158.
— des Pinealorganes bei Anuren 119.
— — bei Selachiern 55.
— — bei Teleostiern 85.
Lamna cornubica 59.
Lampetra Wilderi 43.
Lanius excubitor 220.
Larus canus 218.
— glaucus 218.
— marinus 218.
Leiodera nitida 175.
Leiolaemus nitidus 175.
— tenuis 176.
Lepidosteus osseus 77.
Lepidosiren paradoxa 104.
Leuciscus rutilus 86.
— cephalus 87.
Linse 1, 7, 9, 135, 146.
— Struktur 147.
Lophius budegassa 97.
— piscatorius 97.
Loricaria 86.
Lota vulgaris 99.
Lucioperca vitrea 96.
Lumen des Pinealorganes 32.
— der Parietalorgane 11.
Lyriocephalus scutatus 172.

**M.**

Meleagris gallopavo 215, 220.
Menobranchus 109.
Menopoma alleghaniense 109.
Moloch horridus 176.
Mordacia mordax 43.
Muskelfasern 227.
Mustelus laevis 58.
Myliobatis aquila 66.
Myxine glutinosa 43.

**N.**

Nebenparietalorgane 2, 153.
Necturus maculatus 109.
Nervus parietalis (Parietalnerv) 5, 7, 10, 125, 143.
— pinealis 6, 10, 17, 116.
Neuroglia 228.
— -zellen 228.
Nervenfasern 232.
Notidanus griseus 60.

**O.**

Ophidium barbatum 99.
Organon frontale 117.

**P.**

Paraphyse 3, 4.
Paraphysealbogen 4.
Parapinealorgan bei Argyropelecus 90.
— bei Petromyzon 2, 14, 35.
Parencephalon 5.
Parenchym 228.
Parietalauge 2, 125, 134.
Parietalgegend 2, 4.
— bei Anuren 112.
— bei Cheloniern 205.
— bei Dipnoern 104.
— bei Elasmobranchiern 47.
— bei Ganoiden 79.
— bei Holocephalen 67.
— bei Petromyzon 15.
— bei Polypterus 70.
— bei Sauriern 127.
— bei Säugetieren 223.
— bei Schlangen 199.
— bei Teleostiern 81.
— bei Urodelen 106.
— bei Vögeln 212.
Parietalorgan, das vordere 2, 5.
Pars intercalaris 6.
Passer domesticus 212, 220.
Pallium, das membranöse 70.
Pediculus corporis pinealis 113.
Pelias berus 204.
Pellucida 1, 6, 29.
Pelobates fuscus 121.
Pelodytes 121.
Perdix cinerea 220.
Petromyzon fluviatilis 43.
— marinus 43.
— Planeri 43.
— Wilderi 43.
Phrynocephalus Wlangalii 173.
Phrynosoma coronatum 180.
— Douglasii 179.
— orbiculare 181.
Pigment 234.
— das weiße 31.
Pinealorgan 2, 5.
— bei Anuren 113.
— bei Petromyzon 17.
— bei Sauriern 127, 129.
— bei Selachiern 48.
— bei Teleostiern 82.
— Struktur 51, 72, 83, 131.
Pipa americana 123.
Platydactylus facetanus 169.
— mauritanicus 169.
— muralis 169.
Pleuronectes platessa 100.
Plexus chorioideus superior 4.
Plica umbra 176.
Polyodon folium 75.
Polypterus bichir 78.
— senegalus 78.
Postparaphysis 5.
Preparaphysis 4.
Pristiurus melanocephalus 60.
Proteus anguineus 109.
Protopterus annectens 104.
Proximalpartie des Pinealorganes bei Selachiern 50.
— — bei Sauriern 128, 129.
Pseudopus Pallasii 182.
Python tigris 200.
— molurus 200.

**R.**

Raja fullonica 66.
— clavata 65.
Rana arvalis 122.
— delalandii 123.
— esculenta 122.
— fusca 122.
— occipitalis 123.
— tigrina 123.
— temporaria 122.
Recessus pinealis 6.
— suprapinealis 224.
Retina 1.
— bei Petromyzon 22.
— bei Sauriern 136.

**S.**

Salamandria maculata 107.
Salamandrina perspicillata 107.
Salmo fario 91.
— fontinalis 91.
— purpuratus 91.
— salar 95.
Sceleporus striatus 179.
— undulatus 179.
Schaltstück 6.
Scheiden des Pinealorganes 54.
Scheitelfleck 2.
— bei Anuren 110, 120.
— bei Petromyzon 40, 42.
— bei Selachiern 57.
— bei Sauriern 162.
— bei Vögeln 218.
Scincus officinalis 196.
Scyllium canicula 49.
— catulus 49.
Sekretionserscheinungen 8, 11, 83.
Seps chalcidica 197.
— tridactylus 197.
Spelerpes fuscus 108.
Sphenodon punctatum 164.
Spinax niger 62.
Stäbchen 137.
Stäbchenzellen 137.
Stellio caucasicus 173.

Sterna hirundo 211, 219.
Stirndrüse 110, 117, 125.
Stirnfleck 120.
Stirnorgan 4, 117, 121.
Stizostethium vitreum 96.
Strix flammea 215, 220.
Syncytien 11, 133, 151.
Syngnathus acus 101.

**T.**

Tejus tequixim 190.
Tela chorioidea superior 5.
Telencephalon 3, 4.
Tiliqua gigas 195.
Tinca vulgaris 87.
Torpedo marmorata 64.
— ocellata 64.
Tractus intermedius 6.
— pinealis 6, 7.
— — bei Anuren 115, 116.
— — bei Petromyzon 16.
— — bei Sauriern 131, 133.
Trigla hirundo 98.
Triton alpestris 107.
— cristatus 107.
Triton taeniatus 107.
Tropidonotus fasciatus 203.
— natrix 201.
— ordinatus 201.
— rhombifer 203.
Tupinambis teguiquin 190.
Turdus pilaris 220.

**U.**

Uraniscodon umbra 176.
Uta Stansburiana 179.

**V.**

Varanus bengalensis 186.
— giganteus 187.
— griseus 190.
— nebulosus 187.
Velum (Velum transversum) 5.
Vipera Ursinii 204.

**Z.**

Zamenis constrictor 203.
Zirbelpolster 5.
Zirbelnerv 17.

## Corrigenda.

S. 4, Zeile 13 von oben lies: „Pinealregion“ von SEDGWICK MINOT (statt „Parietalregion“).

S. 186. Vor der Zeile 22 fehlt: „Varanidae“.

Druck von Ant. Kämpfe in Jena.

# Tafelerklärung.

Stische Darstellungen der Parietalgegend und der Parietalorgane bei einzelnen en der Wirbeltiere.

'etromyzonten.

Clasmobranchier.

Teleostier.

Anure Amphibien.

Saurier.

Schlangen.

Vögel.

Säugetiere.

ı rote Farbe ist in allen Abbildungen der Nervus resp. der Tractus pinealrch blaue die nervöse Verbindung des Parapinealorganes des Petromyzon mit danglion habenulae die Verbindung des vorderen Parietalorganes der Teleostomer dem Gehirndache und endlich der eigentliche Nervus parietalis des Parietes der Saurier bezeichnet.